

НАУКОВИЙ ВІСНИК
Ужгородського університету

ISSN 2415-8127

серія

МЕДИЦИНА

випуск 1(61)

2020

ISSN 2415-8127

МІНІСТЕРСТВО ОСВІТИ І НАУКИ УКРАЇНИ
ДЕРЖАВНИЙ ВИЩИЙ НАВЧАЛЬНИЙ ЗАКЛАД
«УЖГОРОДСЬКИЙ НАЦІОНАЛЬНИЙ УНІВЕРСИТЕТ»

**НАУКОВИЙ ВІСНИК
УЖГОРОДСЬКОГО УНІВЕРСИТЕТУ
СЕРІЯ МЕДИЦИНА**

ВИПУСК 1 (61)

«СУХАРЕВСЬКІ ЧИТАННЯ»

**Матеріали конгресу Асоціації судинних хірургів, флебологів
та ангіологів України**

**«НАЙБІЛЬШ СУПЕРЕЧЛИВІ ПИТАННЯ
В СУЧАСНІЙ ВАСКУЛЯРНІЙ, ЕНДОВАСКУЛЯРНІЙ
ХІРУРГІЇ, ФЛЕБОЛОГІЇ ТА АНГІОЛОГІЇ»**

26 та 27 березня 2020 року, Ужгород

Ужгород – 2020

Збірник наукових праць «Науковий вісник Ужгородського університету»,
серія «Медицина» є фаховим виданням, в якому можуть друкуватися
матеріали кандидатських та докторських дисертацій з медичних наук
(Бюлетень ВАК України, 1999, №4, с. 55; перереєстрований – Постанова Президії ВАК України
№ 05/2 від 27.05.2009;
додаток до Наказу МОН України №1279 від 6.11.2014)

Свідоцтво про державну реєстрацію друкованого засобу масової інформації №7972,
серія КВ від 9.10.2003 року, видане Державним комітетом телебачення
і радіомовлення України

У 2016 році Міжнародний Центр періодичних видань (ISSN International Centre, Париж)
включив фаховий збірник наукових праць «Науковий вісник Ужгородського університету»,
серія «Медицина» до міжнародного реєстру періодичних засобів масової інформації
і надав йому числовий код міжнародної ідентифікації: **ISSN 2415-8127 (Print)**

Засновник і видавець – Державний вищий навчальний заклад
«Ужгородський національний університет»

Виходить два рази на рік

Збірник наукових праць видається з 1993 року

РЕДАКЦІЙНА КОЛЕГІЯ:

Голова редколегії: Філіп С.С.

Заступник голови

редколегії: Румянцев К.Є.

Секретар редколегії: Кочмарь М.Ю.

Члени редколегії: Архій Е.Й., Болдіжар О.О., Болдіжар П.О., Ганич Т.М., Гарапко Т.В.,
Головацький А.С., Горленко О.М., Девіняк О.Т., Коваль Г.М., Корсак В.В., Костенко Є.Я., Маляр В.А.,
Рішко М.В., Русин А.В., Рогач І.М., Сірчак Є.С., Слабкий Г.О., Смоланка В.І., Торохтін О.М.,
Фабрі З.Й., Фекета В.П., Чобей С.М., Шермет П.Ф., Шимон В.М.

Відповідальний редактор: Русин В.І.

Редакційна рада:

Бабчак М. (Пряшів, Словацька Республіка)

Березницький Я.С. (Дніпро)

Венгер І.К. (Тернопіль)

Волков К.С. (Тернопіль)

Воробей О.В. (Мінськ, Республіка Білорусь)

Герашенко С.Б. (Івано-Франківськ)

Гудз І.М. (Івано-Франківськ)

Дзюбановський І.Я. (Тернопіль)

Дронов О.І. (Київ)

Запорожченко Б.С. (Одеса)

Зіменковський А.Б. (Львів)

Кестнер В. (Відень, Австрія)

Кобза І.І. (Львів)

Кондратенко П.Г. (Краматорськ)

Копчак В.М. (Київ)

Кривко Ю.Я. (Львів)

Матвійчук Б.О. (Львів)

Олійник І.Ю. (Чернівці)

Переяслов А.А. (Львів)

Пиптюк О.В. (Івано-Франківськ)

Полянський І.Ю. (Чернівці)

Потапчук А.М. (Ужгород)

Сипливий В.О. (Харків)

Сушков С.А. (Вітебськ, Республіка Білорусь)

Тамм Т.І. (Харків)

Франковичова М. (Кошице, Словацька
Республіка)

Черкасов В.Г. (Київ)

Чуклін С.М. (Львів)

Шаповал С.Д. (Запоріжжя)

Шевчик О. (Інсбрук, Австрія)

Ярешко В.Г. (Запоріжжя)

*Рекомендовано до друку Вченою радою Ужгородського національного університету
3 березня 2020 року, протокол № 2*

*Рекомендовано до друку редакційно-видавничою радою ДВНЗ «Ужгородський національний
університет», протокол № 2 від 2 березня 2020 р.*

ISSN 2415-8127

MINISTRY OF EDUCATION AND SCIENCE OF UKRAINE
STATE HIGHER EDUCATIONAL ESTABLISHMENT
«UZHHOROD NATIONAL UNIVERSITY»

**SCIENTIFIC BULLETIN
OF UZHHOROD UNIVERSITY
SERIES MEDICINE**

ISSUE 1 (61)

Uzhhorod – 2020

УДК 617-083.98
Н 34

Digest of scientific works «Scientific bulletin of Uzhhorod University»,
Series «Medicine» is a professional edition in medical sciences, in which materials of candidate's
and doctoral dissertations can be printed
(Bulletin of Higher Attestation Commission of Ukraine, 1999, №4, p. 55; re-registered – Resolu-
tion of Presidia of Higher Attestation Commission of Ukraine №05/2 from 27.05.2009; addition to the
order of Department of Education and Science of Ukraine № 1279, from 6.11.2014)

Certificate about state registration of printed mass media №7972,
series KB from 9.10.2003, given out by the State committee of television and broadcast of Ukraine

In 2016, the International Center for periodicals (ISSN International Centre, Paris)
included professional digest of scientific works «Scientific Bulletin of the Uzhhorod University», se-
ries «Medicine» to an International Register of periodic media
and gave it a numeric code of international identification: **ISSN 2415-8127** (Print)

Founder and publisher – State higher educational establishment «Uzhhorod National University»

Printed two times a year

Digest of scientific works is given out from 1993 year

Editorial board

The head of Editorial board: Filip S.S.

**Deputy of the head of Editorial
board:**

Rumiantsev K.E.

Secretary of Editorial board: Kochmar M. Yu.

Members of Editorial board: Arkhii E.Y., Boldizhar O.O., Boldizhar P.O.,
Chobei S.M., Devinyak O.T., Fabri Z.Yo., Feketa V.P., Hanych T.M., Harapko T.V.,
Holovatskyi A.S., Horlenko O.M., Korsak V.V., Kostenko E.Y., Koval H.M., Maliar V.A.,
Rishko M.V., Rohach I.M., Rusyn A.V., Sheremet P.F., Shymon V.M., Sirchak E.S.,
Slabkyi H.O., Smolanka V.I., Torokhtin O.M.

Managing editor: Rusyn V.I.

Editorial advice:

Babchak M. (Prešov, Slovak Republic)
Bereznyskyi Ja.S. (Dnipro)
Cherkasov V.H. (Kyiv)
Chuklin S.M. (Lviv)
Dronov O.I. (Kyiv)
Dziubanovskyi I.Ya. (Ternopil)
Frankovicova M. (Košice, Slovak Republic)
Gudz I.M. (Ivano-Frankivsk)
Harapko T.V. (Uzhhorod)
Herashchenko S.B. (Ivano-Frankivsk)
Kestner W. (Vienna, Austria)
Kobza I.I. (Lviv)
Kondratenko P.H. (Kramatorsk)
Kopchak V.M. (Kyiv)
Kryvko Yu.Ya. (Lviv)
Matviichuk B.O. (Lviv)

Oliinyk I.Yu. (Chernivtsi)
Pereiaslov A.A. (Lviv)
Polianskyi I.Yu. (Chernivtsi)
Potapchuk A.M. (Uzhhorod)
Pyptiuk O.V. (Ivano-Frankivsk)
Shapoval S.D. (Zaporizhzhia)
Shevchyk O. (Innsbruck, Austria)
Sushkov S.A. (Vitebsk, Republic of Belarus)
Syplyvyi V.O. (Kharkiv)
Tamm T.I. (Kharkiv)
Venher I.K. (Ternopil)
Volkov K.S. (Ternopil)
Vorobei O.V. (Minsk, Republic of Belarus)
Yareszko V.H. (Zaporizhzhia)
Zaporozhchenko B.S. (Odesa)
Zymenkovskyi A.B. (Lviv)

*Recommended for publication by the Uzhhorod National University Scientific Board
on 3 March of 2020, protocol № 2*

*Recommended for publication by the Uzhhorod National University Editorial and Publishing Board
on 2 March of 2020, protocol № 2*

© Uzhhorod National University, 2020

ХІРУРГІЯ

© О.Ю. Атаманюк, 2020

УДК616-071+616-092+616-089+616.14-007.64

Сучасні підходи до діагностики та лікування пацієнтів із варикозною хворобою С1

О.Ю. Атаманюк

Івано-Франківський національний медичний університет, Івано-Франківськ

Реферат

У роботі наведені результати проспективного дослідження діагностики та лікування 104 пацієнтів із варикозною хворобою нижніх кінцівок клінічного класу С1 (телеангіектазії та ретикулярні вени). Вперше запропоновано та доведено ефективність застосування програми VEIN SEEK pro як для діагностики, так і в процесі лікування. За допомогою фотодокументування та за результатами анкетування пацієнтів за шкалою Global Aesthetic Improvement Scale, порівняно результати лікування пацієнтів методом черезшкірної лазерної коагуляції та пінної склеротерапії. За результатами дослідження визначено, що найчастіше ускладнення при використанні запропонованих методів лікування є залишкова пігментація, яка спостерігається у 3,8% хворих, у яких застосовано черезшкірну лазерну коагуляцію, та у 6,4% – склеротерапію.

Ключові слова: варикозна хвороба, ретикулярні вени, телеангіектазії, склеротерапія, черезшкірна лазерна коагуляція.

Current approaches to diagnosis and treatment of patients with varicose veins C1.

Atamanyuk O.Yu.

Ivano-Frankivsk National Medical University

Abstract

The results of a prospective study of the diagnosis and treatment of 104 patients with varicose veins, clinical class C1 (telangiectasia and reticular veins) are presented in the paper. And the first time the proven effectiveness of the program VEIN SEEK pro for diagnosis and during treatment. Using photographic documentation and patient survey results on the Global Aesthetic Improvement Scale, the results of the treatment of patients with percutaneous laser coagulation and foam sclerotherapy were compared. According to the results of the study it is determined that the most common complication with the use of the proposed methods of treatment is residual pigmentation, which is observed in 3.8% of patients in whom transcutaneous laser coagulation is used and 6.4% – sclerotherapy.

Key words: varicose veins, reticular veins, telangiectasia, sclerotherapy, percutaneous laser coagulation.

Вступ. Телеангіектазії та ретикулярні вени є проявами варикозної хвороби нижніх кінцівок та виокремлені, згідно з класифікацією CEAP, у окремий клінічний клас С1, який за даними епідеміологічних досліджень діагностують у 25% людей працездатного віку та майже у 70% осіб із більш важкими ступенями хронічних захворювань вен [1].

Згідно з останнім переглядом класифікації CEAP під терміном „телеангіектазія” розуміють злиття розширених внутрішньошкірних вен калібром менше ніж 1 мм. Термін „ретикулярні вени” – це субдермально розташовані розширені вени діаметром від 1 до 3 мм [2]. Ретикулярні вени та телеангіектазії трапляються переважно у жінок та впершу чергу розглядаються як косметичний дефект. Однак численні епідеміологічні дослідження показали чіткий взаємозв'язок між розширеними внутрішньошкірними венами та скаргами, характерними для варикозної хвороби, частота яких коливається від 15% до 50%, що призводить до значного зниження якості життя пацієнтів [1].

Протягом останніх десятиліть спостерігається тенденція до розвитку способу життя, орієнтованого на збільшення поінформованості про зовнішній вигляд тіла, зокрема, на естетичний аспект ніг, що сьогодні, робить абсолютною вимогою більшості пацієнтів косметичні результати лікування варикозної хвороби, особливо це стосується телеангіектазій та ретикулярних вен.

На думку більшості авторів, склеротерапія продовжує залишатися еталонним лікуванням хронічних венозних розладів, що входять до групи С1. Дана методика передбачає внутрішньовенне введення розчинів, які викликають хімічне спалювання та руйнування ендотелію, що призводить до облітерації судини-мішені. Однак лікування склеротерапією ретикулярних вен та телеангіектазій потребує великої кількості сеансів та може бути пов'язане з різноманітними небажаними побічними реакціями, включаючи утворення екхімозів та розвиток гіперпігментації і неоваскулогенезу (так зване матування) [1]. З іншого боку, лікування черезшкірними лазерами є успішним у більшості

випадків, але застосування їх болюче та не позбавлене негативних наслідків, що запобігає досягненню лазерної обробки такої ж високої популярності, як склеротерапії.

Мета дослідження: покращити естетичні результати лікування пацієнтів із варикозною хворобою нижніх кінцівок клінічного класу С1 шляхом вибору оптимальної діагностичної тактики та способу лікування даної категорії хворих.

Матеріали та методи. За період 2016–2019 років проведено проспективне дослідження результатів лікування 104 пацієнтів (208 нижніх кінцівок) із клінічним класом варикозної хвороби С1. Усі хворі жінки віком від 18 до 68 років, яким перед включенням у дослідження проводили дуплексне ультрасонографічне обстеження венозної системи нижніх кінцівок для виключення клапанної недостатності глибоких вен, остіальних рефлюксів та неспроможних перфорантних вен.

Для детальної оцінки поширеності ретикулярних вен та візуалізації джерела телеангіектазій як в процесі діагностики, так і лікування використовували програму для смартфонів з програмним забезпеченням iOSVEIN SEEK pro. Особливість роботи програми базується на використанні багатоспектральних принципів візуалізації та внутрішніх оптичних властивостей шкіри для створення розширених зображень вен, це робиться завдяки підвищенню контрасту поглинання оксигемоглобіну та зменшенню внеску поверхнево-розсіяного та дзеркально відбитого світла у загальне зображення [3].

Пацієнти розподілені на дві дослідницькі групи залежно від обраного методу лікування. Обидві

групи були однорідними за віком та площею ураження. До першої групи увійшли 43 хворих яким лікування телеангіектазій і ретикулярних вен проводили методом черезшкірної лазерної коагуляції, використовуючи діодний лазер Dornier Medilas D MultiBeam з довжиною хвилі 940 нм. Для лікування використовували черезшкірний аплікатор AngioSpot з плямою рівною або трохи більшою діаметру вени, як правило, 1–1,5 мм. Для 1 мм плями використовували енергію променю 2,3 Дж (300 Дж/см²), тривалість імпульсу 28 мс з інтервалом 500 мс, для 1,5 мм плями використовували енергію променю 3,5 Дж (200 Дж/см²), тривалість імпульсу 42 мс з інтервалом 500 мс.

До другої групи увійшла 61 пацієнтка, лікування яким проводили мікропіною полідоканолу (0,5% для телеангіектазій та 1% для ретикулярних вен). Для отримання мікропіни використовували 2 шприци luer-lock 5 мл, з'єднаних за допомогою триканального крану, під'єднаних до мікрофільтру та з'єднаних з голкою калібру 15 G. Мікропіна була утворена шляхом поєднання 1 мл розчину полідоканолу та 4 мл навколишнього повітря взятого через мікрофільтр і відкачуваного з одного шприца у інший дотримуючись методики Tessari. Перед проведенням склеротерапії ногу дезінфікували водним розчином хлоргексидину та уводили препарат за допомогою голки 30 G.

Пацієнтам обох груп проводили від 2 до 4 сеансів лікування, результати якого оцінювали через 3 місяці, 1 рік та 3 роки, на основі фотодокументування та анкетування пацієнтів за допомогою Global Aesthetic Improvement Scale (шкали загального естетичного задоволення) (таблиця 1) [4].

Таблиця 1

Global Aesthetic Improvement Scale (GAIS)

	Ступінь	Опис
1	Виняткове покращення	Відмінний результат корекції
2	Дуже задоволений пацієнт	Помітне значне покращення зовнішнього вигляду
3	Задоволений пацієнт	Покращення зовнішнього вигляду порівняно з початковим станом, потребує корекції
4	Пацієнт не зауважує змін	Зовнішній вигляд залишається не змінним
5	Пацієнт зауважує погіршення	Зовнішній вигляд погіршився порівняно з початковим станом

Результати досліджень та їх обговорення. Усі пацієнти, включені в дослідження, завершили процес лікування, включаючи оцінку ступеня естетичного задоволення при річному оцінюванні. Через 3 роки після початку дослідження вдалось проанкетувати лише 26 (60,5%) пацієнтів першої групи та 42 (68,9%) другої групи.

Середня кількість лікувальних візитів у пацієнтів першої групи склала 2,8, у другій групі

даний показник склав 2,1. Тривалість однієї процедури, у середньому, для пацієнтів першої групи становить 45 хвилин, а для другої групи – 34 хвилини.

Використання програми VEIN SEEK pro, суттєво покращило візуалізацію площі венозних уражень нижніх кінцівок та дало можливість у 96% випадків візуалізувати живляче джерело деревовидної телеангіектазії. Це дозволило полегшити не

лише процес діагностики а й власне лікування, оскільки дало змогу чітко прослідкувати процес поширення склерозанту венозною судиною та визначити місце наступної пункції.

За результатами проведеного дослідження у пацієнтів обох досліджуваних груп спостерігали позитивні результати лікування. Ефективність запропонованих методів лікування за допомогою фотодокументування оцінювали за такими критеріями: 0 балів – не спостерігається регресу площі телеангіектазій та ретикулярних вен на нижніх кінцівках, 1 бал – площа очистки ділянки ураження від 1 до 24%, 2 бали – від 25–49%, 3 бали – від 50–74%, 4 бали – 75–100%. Так, через 3 місяці від початку лікування у 20 (46,5%) пацієнтів першої групи спостерігається регрес площі венозного ураження, який відповідає чотирьом балам, у 18 (41,9%) хворих зміни відповідають трьом балам, у 3 (7,0%) хворих – двом балам та у 2 (4,7%) хворих спостерігається регрес процесу на рівні одного балу. Через 1 рік після проведеного лікування, відсоток хворих, у яких критерій зникнення телеангіектазій і ретикулярних вен відповідає 4 балам, зростає до 72,1%, очевидно даний результат

пов'язаний із завершенням процесу повної облітерації та зникнення судин.

У 38 (62,3%) пацієнтів другої групи, уже через 3 місяці після проведеного лікування спостерігається регрес площі венозного ураження, який відповідає 4 балам, у 18 (29,5%) хворих даної групи зміни відповідають 3 балам, у 4 (6,6%) хворих – 2 балам та у 2 (3,3%) – 1 балу. Через три місяці після проведеного лікування прослідковується чітка тенденція зростання хворих із зоною повного зникнення телеангіектазій і ретикулярних вен до 86,9%.

Важливим критерієм успішності проведеного лікування пацієнтів із проявами варикозної хвороби клінічного класу СІ є, власне, оцінка результатів лікування самими пацієнтами. Так, відповідаючи на запитання GAIS анкети пацієнти I та II груп оцінили результати лікування через 3 місяці, 1 рік та 3 роки таким чином: найбільший відсоток задоволеності результатами лікування через 3 місяці спостереження, у обидвох групах хворих припадає на критерій „дуже задоволений пацієнт”: 28 (65,1%) хворих першої групи та 39 (64%) хворих II групи (таблиця 2 та 3).

Таблиця 2

Порівняння результатів проведеного лікування пацієнтів I групи, визначеного шляхом анкетування за шкалою GAIS

		3 місяці	1 рік	3 роки
1	Виняткове покращення	4 (9,3%)	4 (9,3%)	3 (11,5%)
2	Дуже задоволений пацієнт	28 (65,1%)	26 (60,5%)	15 (57,7%)
3	Задоволений пацієнт	10 (23,3%)	12 (27,9%)	7 (26,9%)
4	Пацієнт не зауважує змін	1 (2,3%)	1 (2,3%)	1 (3,9%)
5	Пацієнт зауважує погіршення	0	0	0

Таблиця 3

Порівняння результатів проведеного лікування пацієнтів II групи, визначеного шляхом анкетування за шкалою GAIS

		3 місяці	1 рік	3 роки
1	Виняткове покращення	8 (13,1%)	11 (18%)	5 (11,9%)
2	Дуже задоволений пацієнт	39 (64%)	41 (67,2%)	26 (61,9%)
3	Задоволений пацієнт	13 (21,3%)	8 (13,1%)	11 (26,2%)
4	Пацієнт не зауважує змін	1 (1,6%)	1 (1,6%)	1 (2,4%)
5	Пацієнт зауважує погіршення	0	0	0

Результати анкетування хворих у переважній більшості корелюють з результатами фотодокументування через 3 місяці після проведеного ліку-

вання. У подальшому прослідковується чітка тенденція посиленості суб'єктивного задоволення результатами лікування, що ймовірно пов'язане з

процесами облітерації та фібросклерозуванням вен. Через 3 роки з моменту завершення лікування спостерігається незначне зменшення показника задоволеності результатами в основному за рахунок зростання категорії „задоволений пацієнт”, що потребує відповідної корекції.

Обидва методи лікування виявилися безпечними, добре переносилися і не виявляли несподіваних побічних ефектів. Найчастішим несприятливим ефектом, в обох випадках, були больові відчуття під час процедури, проте у пацієнтів, у яких використовували черезшкірну лазерну коагуляцію рівень больових відчуттів був суб’єктивно більшим. Відсоток ускладнень у пацієнтів I групи після проведеної черезшкірної лазерної коагуляції був меншим та в основному був представлений у 3,8% хворих проявами залишкової пігментації та у 2,8% – матування шкіри. У пацієнтів II групи ускладнення спостерігались частіше та були такого характеру: гіперпігментація діагностувалась у 6,4% хворих, матування – у 3,2%, сухий кашель – у 4,9% хворих, алергічні реакції та феномен

Nicolaou були діагностованими у 1,6% хворих. Усі ускладнення, які розвинулись після лікування, мали тимчасовий характер та проходили самостійно чи після консервативної терапії.

Висновки. 1. Клінічні прояви варикозної хвороби нижніх кінцівок С1 є поширеною проблемою, яка створює, окрім клінічного, виражений естетичний дискомфорт для хворих.

2. Використання програми VEIN SEEK pro суттєво покращує процес діагностики та лікування хворих з варикозною хворобою клінічного класу С1, оскільки дозволяє у 96% випадків візуалізувати живляче джерело деревовидної телеангіктазії та зробити процес лікування більш наглядним та безпечним.

3. Черезшкірна лазерна коагуляція та мікропінна склеротерапія є ефективними методами лікування телеангіктазій та ретикулярних вен. Проте для усунення ретикулярних вен перевагу все ж слід надавати склеротерапії, в той час для лікування телеангіктазій більш безпечним є використання черезшкірної лазерної коагуляції вен.

Інформація про конфлікт інтересів. Конфлікту інтересів немає.

Інформація про фінансування. Автор гарантує, що він не отримував жодних винагород у будь-якій формі, здатних вплинути на результати роботи.

Особистий внесок кожного автора у виконання роботи:

Атаманюк О.Ю. – ідея, мета, збір матеріалу дослідження, аналіз отриманих результатів, підготовка тексту статті.

Список використаної літератури

1. Rabe E, Guex JJ, Puskas A, Scuderi A, Fernandez Quesada F, VCP Coordinators. Epidemiology of chronic venous disorders in geographically diverse populations: results from the Vein Consult program. *Int Angiol.* 2012;31(2):105–15.
2. O’Donnell TF Jr., Passman MA, and Marston WA. Management of venous leg ulcers: Clinical practice guidelines of the Society for Vascular Surgery and the American Venous Forum. *J Vasc Surg* 2014;60(2 Suppl.): 3S–59S.
3. www.veinseek.com
4. Antonella Savoia, Ciro Accardo, Fulvio Vannini. Basso Di Pasquale Alfonso Baldi. Outcomes in Thread Lift for Facial Rejuvenation: a Study Performed with Happy Lift™ Revitalizing. *Dermatol Ther (Heidelb)* (2014) 4:103–114.

Стаття надійшла до редакції: 23.12.2019 р.

Оцінка показників гемостазу у пацієнок із флеботромбозом на фоні раку шийки матки

П.Я. Боднар¹, Я.Я. Боднар², Т.В. Боднар¹, Б.Д. Кривокульський³, А.В. Левицький⁴

¹Тернопільський національний медичний університет імені І. Я. Горбачевського, кафедра хірургії № 1 з урологією, малоінвазивною хірургією та нейрохірургією імені професора Л. Я. Ковальчука, ²кафедра патологічної анатомії з секційним курсом та судової медицини;

³Тернопільський обласний клінічний онкологічний диспансер;

⁴Медичний центр «Медівіт», Тернопіль

Реферат

Вступ. Онкопатологія – одна з основних причин смертності населення, що спричиняє економічні втрати, пов'язані не тільки з вартістю лікування, але і з втратою здоров'я і інвалідністю населення працездатного віку. Рак шийки матки в даний час – одна з найбільш частих злоякісних пухлин жіночих статевих органів. Наявність флеботромбозів в онкологічних хворих достовірно впливає на тривалість життя, викликає триразове збільшення смертності у порівнянні з пацієнтами з поєднанням тромбозу з доброякісними захворюваннями. Найбільш поширеною причиною смерті госпіталізованих у стаціонар хворих є тромбоз. Дослідження гемостазіологічних показників повинно враховуватися при визначенні тактики лікування онкологічних хворих.

Мета дослідження. Визначити закономірності зміни гемостазіологічних показників крові у хворих на рак шийки матки в залежності від гістологічного варіанту пухлини.

Матеріали та методи. Обстежено 28 жінок, які були розподілені на контрольну групу: 7 жінок соматично здорових та 12 пацієнок з аденокарциномою шийки матки та 9 пацієнок з плоскоклітинним раком шийки матки для вивчення показників системи гемостазу, що знаходилися на стаціонарному лікуванні у гінекологічному відділенні Тернопільського обласного клінічного онкологічного диспансеру. У всіх пацієнок діагностовано гострий флеботромбоз підколінно-гомількового сегмента.

Результати досліджень та їх обговорення. З представлених даних при порівнянні груп пацієнок з аденокарциномою шийки матки і плоскоклітинним раком шийки матки статистично достовірним виявилось зменшення тромбінового часу ($p < 0,01$), активованого часткового тромбoplastинового часу ($p < 0,005$) і протромбінового часу ($p < 0,005$) що свідчить про гіперкоагуляцію. При аналізі фібриногену виявлено статистичне збільшення показників ($p < 0,01$), що свідчить про схильність до тромбоутворення з ризиком тромбоембологенних ускладнень. Підвищені значення розчинних фібрин-мономерних комплексів (РФМК) ($p < 0,01$), які є маркерами тромбінемії при внутрішньосудинному згортанні крові, свідчать про активацію згортальної системи крові. Також нами відзначено статистичний вплив морфологічної структури пухлини на показники згортальної ситеми. Так, рівень фібриногену ($p < 0,005$), РФМК ($p < 0,005$) більший у пацієнтів з аденокарциномою шийки матки порівняно з пацієнтами з плоскоклітинним раком шийки матки, також відзначено зменшення протромбінового та тромбінового часу, що свідчить про активацію згортальної системи крові.

Висновки. Встановлено достовірний вплив раку шийки матки на активацію згортальної системи крові. Виявлено залежність морфологічної структури раку шийки матки на розвиток тромбозу. Так, встановлено статистично більший прояв гіперкоагуляції у пацієнтів з аденокарциномою шийки матки в порівнянні з пацієнтами із плоскоклітинним раком шийки матки. Хворі з раком шийки матки відносяться до групи високого ризику розвитку тромбоемболічних ускладнень і потребують профілактики тромботичних ускладнень.

Ключові слова: рак шийки матки, тромбоз глибоких вен, згортальна система.

Evaluation of hemostasis in patients with vein tromobosis with cervical cancer

Bodnar P.Ya.¹, BodnarYa.Ya.², Bodnar T.V.¹, Kryvokulsky B.D.³, Levitsky A.V.⁴

¹I. Horbachevsky Ternopil National Medical University, L.Ya. Kovalchuk Department of Surgery No.1, Urology, Minimally Invasive Surgery and Neurosurgery;

²Autopsy Course and Forensic Pathology;

³Ternopil Regional Clinical Oncology Center;

⁴Medivit Medical Center, Ternopil

Abstract

Introduction. Oncopathology is one of the main causes of mortality in the population, causing economic losses associated not only with the cost of treatment, but also with the loss of health and disability of the working age population. Cervical cancer is currently one of the most common malignant tumors of the female genital organs. The presence of phlebotrombosis in cancer patients significantly affects life expectancy, causing a three fold increase in mortality compared with patients with a combination of thrombosis with benign diseases. The most common cause of death of hospitalized patients is thrombosis. The study of haemosthesiological parameters should be taken in to account when determining the tactics of treatment of cancer patients.

The aim of the study. Determination of patterns of changes in hemosthesiological parameters of blood in patients with cervical cancer, depending on the histological variant of the tumor.

Materials and methods. 28 women were allocated to the control group - 7 women with somatic healthy women and 12 patients with adenocarcinoma of the cervix and 9 patients with squamous cell carcinoma of the cervix for in patient treatment

in gynecological clinic oncology department. In all patients, acute phlebotrombosis of the popliteal and tibial segments was diagnosed.

Results of the studies and their discussion. From the presented data, when comparing groups of patients with adenocarcinoma of the cervix and squamous cell carcinoma of the cervix, statistically significant decrease in thrombin time ($p < 0.01$), activated partial thromboplastin time ($p < 0.005$) and prothrombin time ($p < 0.005$) was found. In the analysis of fibrinogen, a statistically significant increase ($p < 0.01$) was observed, indicating a tendency to thrombosis with the risk of thromboembolic complications. In increased values of soluble fibrin-monomer complexes ($p < 0.01$), which are markers of thrombinemia in intravascular coagulation, indicate activation of the coagulation system. We also noted the statistical influence of the morphological structure of the tumor on the indicators of the coagulation system. Thus, the level of fibrinogen ($p < 0.005$), soluble fibrin-monomer complexes ($p < 0.005$) is higher in patients with adenocarcinoma of the cervix compared with patients with squamous cell carcinoma of the cervix; blood systems.

Conclusions. Significant effect of cervical cancer on the activation of the coagulation system has been established. The dependence of the morphological structure of cervical cancer on the development of thrombosis was revealed. Thus, there was a statistically greater manifestation of hypercoagulation in patients with adenocarcinoma of the cervix compared to patients with squamous cell carcinoma of the cervix. Patients with cervical cancer are at high risk for developing thromboembolic complications and need to prevent thrombotic complications.

Key words: cervical cancer, deep vein thrombosis, coagulation system

Вступ. Поєднання онкозахворювань та флеботромбозів все частіше викликає зацікавленість. Онкопатологія – одна з основних причин смертності населення, що провокує економічні втрати, пов'язані не тільки з вартістю лікування, але і з втратою здоров'я і інвалідністю населення працездатного віку [1, 2]. Онкогінекологія посідає друге місце в структурі онкозахворюваності. Рак шийки матки в даний час – одна з найбільш частих злоякісних пухлин жіночих статевих органів. Щорічно в світі на рак шийки матки хворіють понад 500 000 жінок. Близько 200 000 жінок щороку вмирають від цього захворювання [3, 4, 5]. Пацієнти, хворіючі онкологічними захворюваннями знаходяться в групі ризику розвитку тромбозів, однак і хворі з тромбозом можуть мати не виявлену до моменту появи клінічних ознак тромбозу злоякісну пухлину [6, 7]. Наявність флеботромбозів в онкологічних хворих достовірно впливає на тривалість життя, викликає триразове збільшення смертності у порівнянні з пацієнтами з поєднанням тромбозу з доброякісними захворюваннями [8]. Найбільш поширеною причиною смерті госпіталізованих в стаціонар хворих є тромбоз [9].

Для оцінки активності системи плазмове гемостазу застосовуються тести: активований частковий тромбoplastинний час (АЧТЧ), що показує час згортання по внутрішньому шляху (оцінюється активність факторів XII, XI, IX, VIII), протромбінний час (ПТЧ), що оцінює час згортання по зовнішньому шляху згортання (фактори X, VII, V, II). Обидва описані шляхи згортання впливають на фібриноген через систему протромбіну, для оцінки активності якого використовується тромбіновий час (ТЧ); кількісна оцінка субстрату згортання (фібриногену) проводиться за методом Клауса. Розчинні фібрин-мономерні комплекси (РФМК) відображають активність тромбоутворення, є маркерами кількісного вмісту фібрину. Підвищення рівня ФМК в плазмі характерно для активації системи згортання крові, причому, чим більше їх концентрація, тим активніше процес внутрішньосудинного тромбоутворення. Для характеристики тромбоутворення використання вищевказаних

показників дозволяє сформулювати кілька різних патогенетичних механізмів: прискорення часу згортання (АЧТЧ, ПТЧ, ТЧ) свідчить про гіперкоагуляцію, збільшення концентрації фібриногену – про підвищений ризик тромбоутворення, збільшення ФМК дає оцінку активності процесу згортання та відображають системний вплив злоякісної пухлини на організм, є найважливішими прогностичними факторами і маркерами ефективності терапії. Дослідження цих параметрів повинно враховуватися при визначенні тактики лікування онкологічних хворих.

Мета дослідження. Визначення закономірностей зміни гемастезіологічних показників крові у хворих на рак шийки матки в залежності від гістологічної варіанту пухлини.

Матеріали та методи. Обстежено 28 жінок, які були розподілені на контрольну групу – 7 жінок соматично здорових жінок для вивчення показників системи гемостазу та 4 групи – пацієнтки, які були розподілені за стадіями захворювання раку матки, 6 пацієнток з I стадією, 6 пацієнток з II стадією, 5 пацієнток з III стадією і 4 пацієнтки з IV стадією раку шийки матки, що знаходилися на стаціонарному лікуванні у гінекологічному відділенні Тернопільського обласного клінічного онкологічного диспансеру. Також пацієнтки були поділені згідно з морфологічною структурою верифікованої пухлини: 12 пацієнток з аденокарциномою шийки матки (рис. 2) та 9 пацієнток з плоскоклітинним раком шийки матки (рис. 3).

У всіх пацієнток діагностовано гострий флеботромбоз підколінно-гомількового сегмента. Діагноз тромбозу вен встановлювали на основі об'єктивного стану та аналізу результатів інструментальних методів дослідження: ультразвукового дуплексного сканування судин нижніх кінцівок (рис. 4). УЗД-дослідження проводили на УЗД-сканері експертного класу SIMENS ACUSONS 2000.

Дослідження гемостазіологічного стану плазми крові включало визначення протромбінового часу за Квіком, протромбінового індексу, активованого часткового тромбoplastинного часу, фібриногену

А та фібрин-мономерного комплексу згідно з інструкцією до реактивів фірми RENAM (Німеччина).

Для гістологічного дослідження тканину фіксували в 10 % забуференому розчині нейтрального формаліну. Депарафінізовані зрізи фарбували за стандартними методиками гематоксиліном і еозином. Світлооптичне і поляризаційне дослідження гістологічних препаратів здійснювали за допомогою тринокулярного мікроскопу з камерою програмної обробки зображень і поляризацією комерційної фірми SEO. Зображення з мікроскопа виводили на монітор комп'ютера за

допомогою відеокамери «Vision Color CCD Camera».

Статистичний аналіз проводився з використанням програмного забезпечення Excel. Для статистичного аналізу і опису показників використовували середнє значення ознаки (M)±стандартне відхилення (m), для визначення статистичної значущості відмінностей – t критерій Стьюдента. Відмінності між порівнюваними параметрами вважали статистично значущими при $p \leq 0,05$.

Результати досліджень та їх обговорення. Розподіл пацієнок залежно від стадії і гістологічного варіанту пухлини (рис. 1).

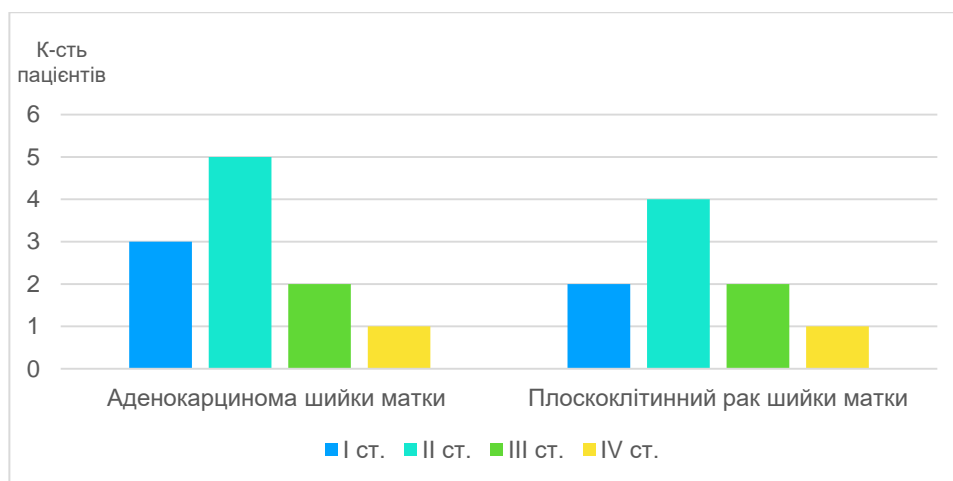


Рис. 1. Розподіл пацієнок залежно від стадії і гістологічного варіанту пухлини

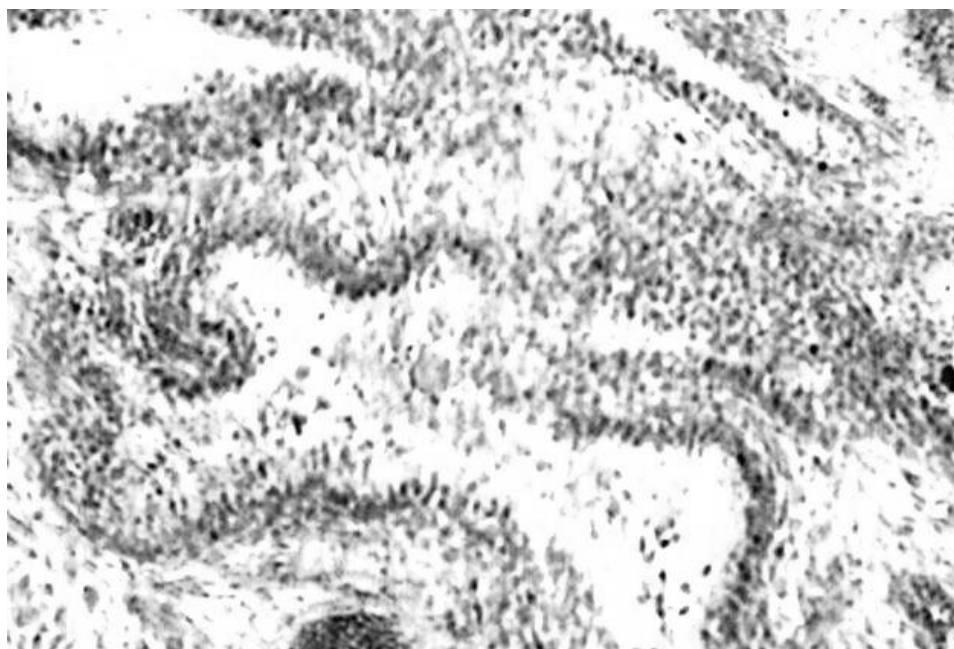

Рис. 2. Аденокарцинома матки G 2. Забарвлення гематоксиліном і еозином. X 120.

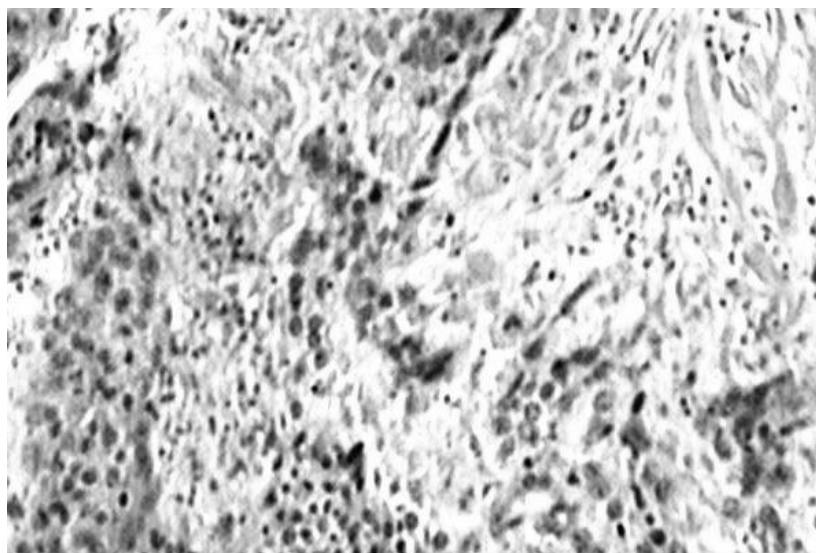


Рис. 3. Плоскоклітинний рак шийки матки G 3. Забарвлення гематоксилином і еозином. X 240.

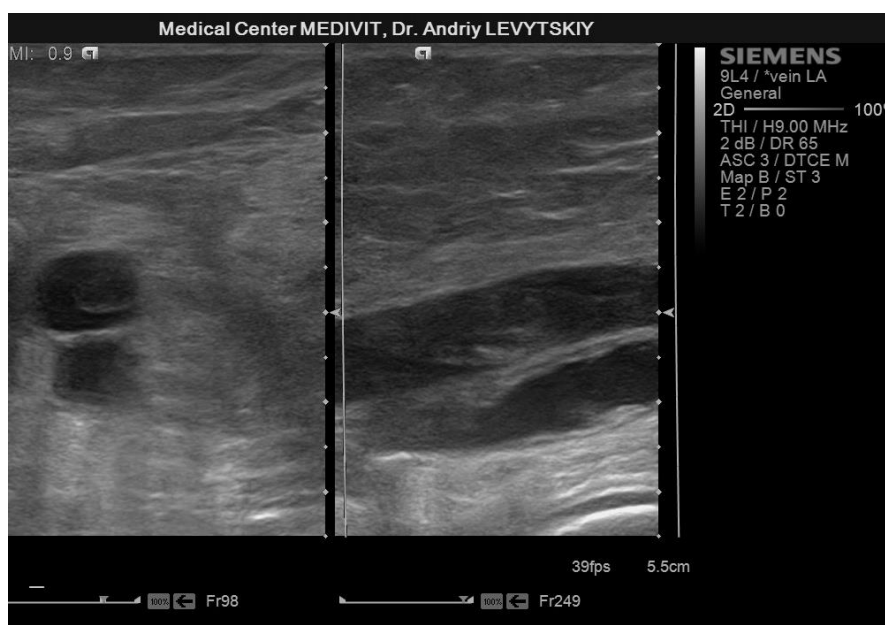


Рис. 4. Ультразвукове дослідження венозної системи. Тромбоз підколінної вени.

Зміни гемастазіологічних показників залежно від гістологічного варіанту пухлини представлено у таблиці 1.

Таблиця 1

Зміни гемастазіологічних показників в залежності від гістологічного варіанту пухлини

Гістологічний варіант/гемостазіологічні показники	РФМК, мг/мкл	Фибриноген, г/л	Тромбіновий час, с	АЧТЧ, с	Протромбіновий час, с
Контрольна група (n=7)	3,6±1,2	2,3±1,1	11,5±3,5	26,8±5,8	16,5±4,1
Аденокарцинома шийки матки (n=12)	6,9±2,8	8,9±1,6	7,5±1,2 (p <0,01)	21,1±2,1	9,2±2,6 (p <0,005)
Плоскоклітинний рак шийки (n=9)	5,6±1,8	7,2±1,4	8,4±1,7 (p <0,01)	21,6±2,3	10,9±2,8

Із представлених даних при порівнянні груп пацієнок з аденокарциномою шийки матки і плоскоклітинним раком шийки матки статистично достовірним виявилось зменшення ТЧ ($p < 0,01$), АЧТЧ ($p < 0,005$) і ПТЧ ($p < 0,005$), що свідчить про гіперкоагуляцію. При аналізі фібриногену відзначено статистичне збільшення показників ($p < 0,01$), що свідчить про схильність до тромбоемболізації з ризиком тромбоемболічних ускладнень. Підвищені значення РФМК ($p < 0,01$), які є маркерами тромбемії при внутрішньосудинному згортанні крові, свідчать про активацію згортальної системи крові. Також нами виявлено статистичний вплив морфологічної структури пухлини на показники згортальної системи. Так, рівень фібриногену ($p < 0,005$), РФМК ($p < 0,005$) більший у пацієнтів з аденокарциномою шийки матки в порівнянні з

пацієнтами з плоскоклітинним раком шийки матки, також виявлено зменшення протромбінового та тромбінового часу, що свідчить про активацію згортальної системи крові.

Висновки. 1. Встановлено достовірний вплив раку шийки матки на активацію згортальної системи крові.

2. Виявлено залежність морфологічної структури раку шийки матки на розвиток тромбозу. Так, встановлено статистично більший прояв гіперкоагуляції у пацієнтів з аденокарциномою шийки матки в порівнянні з пацієнтами із плоскоклітинним раком шийки матки.

3. Хворі з раком шийки матки відносяться до групи високого ризику розвитку тромбоемболічних ускладнень і потребують профілактики тромботичних ускладнень.

Інформація про конфлікт інтересів. Автори заявляють про відсутність конфлікту інтересів при виконанні наукового дослідження та підготовці даної статті.

Інформація про фінансування. Автори гарантують, що вони не отримували жодних винагород у будь-якій формі, здатних вплинути на результати роботи.

Особистий внесок кожного автора у виконання роботи:

Боднар П.Я. – розробка концепції і дизайну дослідження, аналіз отриманих даних, редагування, статистична обробка даних.

Боднар Я.Я. – збір матеріалу дослідження, розробка дизайну дослідження, аналіз отриманих даних, підготовка тексту статті.

Боднар Т.В. – збір матеріалу дослідження, аналіз отриманих даних, підготовка тексту статті.

Кривокульський Б.Д. – збір матеріалу дослідження, аналіз отриманих даних, підготовка тексту статті.

Левицький А.В. – збір матеріалу дослідження, аналіз отриманих даних.

Список використаної літератури

1. Vorobiova LI, HoncharukIV, LukianovaNI. Kliniko-morfologichni ta molekuliarni-biologichni faktory-prohnozu u khvorykh narakshyiky matky / Onkologiya. 2008. T.10, № 4. S. 382-388. [inUkrainian]
2. Karnabeda OA. Venoznaia tromboembolyia u patsyentov s onkopatolohiei Klynycheskaia onkologiya. 2012. №5(1). S.109-114. [InRussian].
3. Kryvokulskiy BD, ZhulkevychI.V. Ryzkyadaptovani pidkhody do profilaktyky trombotychnykh uskladnen pry histerektozii / Shpytlnakhirurhiia. Zhurnalimeni L. Ya. Kovalchuka. – 2018. – № 2 (82). – S. 78–83. [inUkrainian]
4. MorkhovK.Iu. Aktualnue voprosu khyrurhycheskoho lecheniya raka sheiky matky / K.Iu. Morkhov, V.M. Nechushkyna, V.V. Kuznetsov // Prakt. onkologiya.- 2009.- T.10.,№ 2.- S. 93-100. [InRussian].
5. Sukhina O.M. Porivnialnyi analiz efektyvnosti riznykh skhem kombinovanoho likuvannia khvorykh na rak shyiky matky / O.M. Sukhina, O.A. Mikhanovskiy, V.S. Sukhintain. // Promeneva diahnozyka, promene vaterapiia. – 2006. – № 2. – S. 71-75. [inUkrainian]
6. Rizzo JD., Brouwers M., Hurley P. etal. American Society of Hematology. American Society of Clinical Oncology clinical practice guide lineup date on the use of epoetinandarbepoetin in adult patients with cancer. Blood. 2010; 116: 4045–4059.
7. AbadRico JL. Overview of venous thromboembolism / J. L. AbadRico, J. V. LlauPitarch, E. Rocha // Drugs. – 2010. – N 70, Suppl. 2. – P. 3–10.
8. Ludwig H., Van BS., Barrett-Lee P. etal. The European Cancer Anaemia Survey (ECAS): a large, multinational, prospective survey defining the prevalence, incidence, and treatment of anaemia in cancer patients. Eur J Cancer. 2004; 40: 2293–2306.
9. Caprini JA. Thrombotic risk assessment: A hybrid approach. – 2013. – Modeaccess : <https://www.venousdisease.com/Publications/JACaprini-HybridApproach3-10-05.pdf>.

Стаття надійшла до редакції: 23.01.2020 р.

Сучасний підхід до лікування хворих із тромбозом глибоких вен нижніх кінцівок

С.М. Василюк, В.М. Атаманюк

*Івано-Франківський національний медичний університет, Івано-Франківськ***Реферат**

Проведено аналіз діагностики та лікування 98 хворих із тромбозом глибоких вен нижніх кінцівок. Залежно від застосованої схеми антикоагулянтної терапії пацієнти були поділені на три групи: перша група – 32 хворих, які отримували варфарин, друга група 34 – ривароксабан, третя 32 – дабігатрану етексилат. Усім пацієнтам з метою верифікації діагнозу і моніторингу якості терапії проводили ультрасонографічне дослідження, оцінювали тромбогенні властивості периферичної крові (ступінь, час, швидкість агрегації, фактор Вільбранда), загортальну та протизгортальну систему крові (антитромбін, протеїн С, рівень Д-димеру). Для оцінювання якості життя хворих використовували спеціалізований опитувальник CIVIQ-1. Застосовували шкалу Villalta для встановлення як ймовірного діагнозу, так і ступеня тяжкості ПТС. На підставі оцінки результатів дослідження зроблено висновок, що лікування хворих із тромбозом глибоких вен потребує індивідуалізованих підходів до визначення схеми та термінів антикоагулянтної терапії.

Ключові слова: тромбоз глибоких вен, антикоагулянтна терапія, діагностика.

The update approach to treatment of deep vein thrombosis

S.M. Vasyliuk, V.M. Atamaniuk

*Ivano-Frankivsk National Medical University***Abstract**

An analysis of the diagnosis and treatment of 98 patients with deep vein thrombosis was performed. Depending on the scheme of anticoagulant therapy, patients were divided into three groups: the first group 32 – received warfarin, the second group 34 – rivaroxaban, and the third 32 – dabigatran etexilate. All patients to verify the diagnosis and monitoring of a therapy performed ultrasonographic study evaluated thrombogenic properties of peripheral blood (level, time, speed aggregation, von Willebrand factor) coagulation and anticoagulant blood system (antithrombin, protein C, the level of D-dimer). A specialized CIVIQ-1 questionnaire was used to assess patients' quality of life. The Villalta scale was used to establish both the diagnosis and severity of PTS. Based on the results of the study, it is concluded that the treatment of patients with deep vein thrombosis requires individualized approach to defining the scheme and timing of anticoagulation therapy.

Key words: deep vein thrombosis, anticoagulation therapy, diagnosis.

Вступ. Згідно з наявними на сьогодні тактичними підходами до лікування тромбозу глибоких вен (ТГВ), основними завданнями є: запобігти прогресуванню тромбозу, не допустити розвитку венозної гангрені, зберегти функцію венозних клапанів (попередити розвиток посттромботичного синдрому (ПТС)), профілактика рецидиву ТГВ, попередити ТЕЛА та летальний наслідок [1]. При аналізі даних багатоцентрових рандомізованих досліджень, присвячених лікуванню і профілактиці ТГВ, можна відзначити, що у світовій практиці переважає консервативний підхід до терапії ТГВ. Однак існують дискусійні питання, пов'язані з вибором оптимального препарату та тривалості антикоагулянтної терапії, термінів початку динамічного навантаження на кінцівку та використання компресійної терапії [2].

Основні діагностично-лікувальні підходи у хворих на гострий тромбоз глибоких вен нижніх кінцівок на сьогодні базуються на рекомендаціях American College of Chest Physicians Evidence-Based Clinical Practice Guidelines 2016, які передбачають застосування антикоагулянтів, як патогенетично обґрунтованих препаратів [3]. Антикоагулянтна терапія призначається в той же день, коли був встановлений діагноз. Вибір антикоагулянта повинен враховувати такі медичні питання, як

ефективність, безпека, прийом інших медичних препаратів одночасно та супутні захворювання, які супроводжуються порушенням функцій нирок та печінки. Крім того, слід враховувати такі практичні питання, як доступність препарату, вартість та вибір пацієнта [4].

В останні 50 років лікування ТГВ базувалося на застосуванні низькомолекулярних гепаринів та антагоністу вітаміну К. Через недоліки підшкірного введення гепаринів та притаманних їм обмежень і широкого терапевтичного вікна варфарину, були розроблені та запроваджені у клінічну практику новітні оральні антикоагулянти (НОАК) [5].

Систематизація і напрацювання єдиних патогенетично обґрунтованих діагностично-лікувальних підходів до терапії пацієнтів з тромбозом глибоких вен нижніх кінцівок є актуальною проблемою судинної хірургії.

Мета дослідження: покращити результати хірургічного лікування гострого тромбозу глибоких вен нижніх кінцівок та профілактику рецидиву й ускладнень, шляхом обґрунтування вибору та тривалості антикоагулянтної терапії на основі оцінки клінічних, лабораторних та інструментальних показників.

Матеріали та методи. Нами піддано комплексному обстеженню та лікуванню 98 хворих на ТГВ

нижніх кінцівок різної локалізації. Серед обстежених хворих було 56 (57,1%) чоловіків і 42 (42,9%) жінки. Більшість пацієнтів (54,3%) були працездатного віку. У 60 (61,2%) хворих тромбоз глибоких вен розцінювали як спровокований: у 10 з них впродовж останнього місяця були оперативні втручання на органах черевної порожнини, у 15 – операції з приводу складних переломів кісток гомілки та у 13 – травми стегнової кістки та кісток тазу, 22 пацієнти мали інші тимчасові не хірургічні фактори, що спричинили тромбоз нижніх кінцівок. Найбільша кількість хворих госпіталізовані в терміни від 4-7 діб від початку захворювання. Тромбоз глибоких вен правої нижньої кінцівки діагностували у 39 (39,8%) пацієнтів, лівої – у 59 (60,2%). Дистальний тромбоз глибоких вен був у 24 (24,5%) хворих, поєднання тромбозу литкових і підколінної вени – у 4 (8,5%) та проксимальний – у 70 (67,0%). Загальна характеристика пацієнтів наведена в таблиці 1.

Пацієнти були поділені на три дослідні групи в залежності від особливостей антикоагулянтної терапії ТГВ. Першу групу склали 32 пацієнти, у яких впродовж перших 5 діб вводили еноксапарин в дозі 0,1 мл на 10 кг маси тіла хворого двічі на добу, з одночасним призначенням варфарину в дозі 5 мг з наступною корекцією цієї дози згідно з показником МНВ. Низькомолекулярні гепарини відміняли, коли даний показник досягав терапевтичного рівня гіперкоагуляції (дорівнював або перевищував 2). Середні терміни підбору дози варфарину склали $6,3 \pm 0,8$ доби. Тридцять чоти-

ри пацієнти сформували другу дослідну групу. У них застосовували ривароксабан у дозі 15 мг двічі на добу перорально впродовж перших трьох тижнів, далі по 20 мг на добу продовжували не менше трьох місяців лікування. До третьої дослідної групи ввійшло 32 пацієнти, в яких лікування ТГВ проводили введенням НМГ у дозі 0,1 мл на 10 кг маси тіла хворого двічі на добу впродовж 5 діб, а з шостої доби пацієнтам призначали дабігатрану етексилат у дозі 150 мг перорально двічі в добу.

У цьому дослідженні всі пацієнти надали підписану інформовану згоду.

Антикоагулянтна терапія у всіх групах хворих проводилась впродовж не менше 3 місяців не залежно від рівня тромбозу.

Усім пацієнтам проводили загальноклінічні лабораторні обстеження з визначенням показників кількості тромбоцитів, еритроцитів, гемоглобіну, лейкоцитів, визначали основні показники коагулограми (протромбіновий час, протромбіновий індекс, активовані частковий тромбопластиновий час, міжнародне нормалізоване відношення, фібриноген, гематокрит). Оцінювали тромбогенні властивості периферичної крові (ступінь, час, швидкість агрегації, фактор Віллебранда), загортальну та протизгортальну систему крові (антитромбін III, протеїн С, рівень Д-димеру). Для оцінювання якості життя хворих використовували спеціалізований опитувальник CIVIQ-1. Застосовували шкалу Villalta для встановлення як діагнозу, так і ступеня тяжкості ПТС.

Таблиця 1

Загальна характеристика пацієнтів з ТГВ

Характеристики	Період початкової та тривалої антикоагуляції (3–6 міс)	Розширений період спостереження (7–120 міс)
Вік (медіана)	68,7 (48,0)	58,2 (46,0)
Чоловіча стать	56 (57,1 \pm 5,0 %)	39 (51,3 \pm 5,7 %)
Тривалість терапії 3 місяці	24 (24,5 \pm 4,3 %)	20 (26,3 \pm 5,0 %)
Тривалість терапії 6 місяців	55 (56,1 \pm 5,0 %)	39 (51,3 \pm 5,7 %)
Тривалість терапії >6 місяців	19 (19,4 \pm 3,9 %)	17 (22,4 \pm 4,8 %)
Провокуючі тимчасові фактори ризику		
Хірургічні втручання	10 (10,2 \pm 3,0 %)	7 (9,2 \pm 3,3 %)
Нехірургічні минаючі фактори ризику	24 (24,5 \pm 4,3 %)	19 (25,0 \pm 4,9 %)
Тривалі подорожі	5 (5,1 \pm 2,2 %)	3 (3,9 \pm 2,2 %)
Імобілізація	28 (28,6 \pm 4,6%)	19 (25,0 \pm 4,9 %)
Запальні захворювання	36 (36,7 \pm 4,8 %)	29 (38,2 \pm 5,5 %)
Застосування КОК на момент тромбозу	9 (9,2 \pm 2,92 %)	6 (7,9 \pm 3,0 %)

Провокуючі стійкі фактори ризику		
Активний рак	8 (8,2±2,8 %)	2 (2,6±1,8 %)
Тромбоз в анамнезі	21 (21,4±4,1 %)	18 (23,7±4,8 %)
Серцево-судинні захворювання	39 (39,8±4,9 %)	22 (28,9±5,2 %)
Серцева недостатність	5 (5,1±2,2 %)	4 (5,3±2,5 %)
Діагностована тромбофілія	7 (7,1±2,6 %)	6 (7,9±3,1 %)
Варикозна хвороба н/к	4 (4,1±2,0 %)	4 (5,3±2,6 %)
Паління	28 (28,6±4,6 %)	21 (27,6±5,1 %)
Спадковий анамнез	14 (14,3±3,5 %)	11 (14,5±4,0 %)
Непровокуючі фактори	38 (38,8±4,9 %)	30 (39,5±5,6 %)
Підвищені значення шкали Villalta	16 (16,3±3,7 %)	9 (11,8±3,7 %)
Підвищений рівень D-димеру	93 (94,9±2,2 %)	21 (27,6±5,1 %)

У всіх випадках підозри на тромбоз глибоких вен нижніх кінцівок проводили триетапне сонографічне дослідження: компресію глибоких вен, двовимірне сканування та кольорове дуплексне картування.

Результати досліджень та їх обговорення. При наявності клінічних ознак проксимального чи дистального ТГВ проводили оцінку ймовірності ТГВ згідно з рекомендаціями Wells та співавторів (таблиця 2) [6].

Таблиця 2

Частота ознак ТГВ згідно з Wells у обстежених хворих

Показник	Спровокований ТГВ (n=60)		Не спровокований ТГВ (n=38)	
	прокси-мальный	дисталь-ний	Прокси-мальный	дисталь-ний
Активний рак (у даний час або попередні 6 місяців)	6 (10%)	2 (3,3%)	0 (0%)	0 (0%)
Плегія, глибокий парез, чи недавня іммобілізація нижньої кінцівки	2 (3,3%)	5 (8,3%)	0 (0%)	0 (0%)
Ліжковий режим більше 3 днів чи велика операція в попередні 4 місяці	14 (23,3%)	15 (25,0%)	0 (0%)	0 (0%)
Болючість при пальпації за ходом глибоких вен	17 (28,3%)	23 (38,3%)	14 (36,8%)	11 (28,9%)
Набряк усієї кінцівки	19 (31,7%)	26 (43,3%)	8 (21,0%)	17 (44,7%)
Набряк хворої литки більше, ніж на 3 см	9 (15,0%)	6 (10,0%)	8 (21,0%)	7 (18,4%)
«Симптом ямки» при пальпації ураженої кінцівки	38 (63,3%)	17 (28,3%)	12 (31,6%)	13 (34,2%)
Розширені колатеральні підшкірних вен (не варикоз)	27 (45,0%)	13 (21,7%)	11 (28,9%)	9 (23,7%)
ТГВ або ТЕЛА в анамнезі	2 (3,3%)	1 (1,7%)	13 (34,2,0%)	5 (13,6%)

При підрахунку балів, згідно з рекомендаціями авторів, нами було встановлено таке. У 28,7% пацієнтів спостерігалось від 6 до 9 балів, що вказувало на високу ймовірність діагнозу тромбозу глибоких вен. Від 3 до 5 балів, що також вказувало на високу ймовірність діагнозу, ми простежували у 45,7% хворих. Переважну більшість цих хворих склали пацієнти зі спровокованим проксимальним ТГВ.

При аналізі ймовірності нами було встановлено, що найбільш часто траплялися такі показники: «симптом ямки» при пальпації ураженої кінцівки – 80 (81,6%) випадків та набряк усєї кінцівки – 70 (71,4%).

Найбільш поширеною скаргою хворих було відчуття розпирання у нижній кінцівці – у 94,7% випадків. Болючість при стисканні литкового м'яза відзначали у 94,7% хворих, причому у 100% випадків – у хворих із індукованим проксимальним тромбозом глибоких вен.

У досягненні позитивного ефекту від консервативної терапії тромбозу і мінімізації проявів посттромботичного синдрому мала значення ультрасонографічна оцінка давності тромбу.

При проведенні ультрасонографічного моніторингу ефективності консервативної терапії нами

була встановлена залежність регресії патологічних змін від давності ТГВ. Зменшення діаметра вени на 10 добу виявлено у 52,6 % хворих на гострий ТГВ, у 32,0% – на підгострий ТГВ та 12,5% – на хронічний ТГВ. На 60 добу ці показники склали 81,2 %, 72,8 % та 50,0 % відповідно. У 94,7 % пацієнтів з гострим ТГВ простежувалося зменшення діаметра вени через 90 діб. Зменшення тромбу в діаметрі у хворих з гострим ТГВ через 30 діб спостерігалось у 35,1 % випадків, тоді як при підгострому – у 13,8 %, а при хронічному – у 12,5 %. Навіть через 60 діб у хворих з хронічним ТГВ відмічали зменшення тромбу тільки – у 25,0 % випадків. Аналогічні результати були отримані при оцінці протяжності тромбу у вени. Якщо через 60 діб у хворих із гострим ТГВ достовірно зменшення було у 68,7 % випадків, то у пацієнтів з підгострим – у 59,1 %, а з хронічним – у 33,3 % (табл. 3).

Наявність залишкового венозного тромбу або ступінь реканалізації визначали 4-ступеневою градацією: оклюзія – відсутність кровотоку у вени, слабка – при компресії ультразвуковим датчиком просвіт вени стискається не більше ніж на 30%, середня – просвіт вени стискається не більше ніж на 50%, добра – вена стискається більше ніж на 70%.

Таблиця 3

Ультрасонографічні критерії ефективності лікування залежно від терміну давності ТГВ

Ознака	Термін ТГВ	Терміни моніторингу				
		5 доба	10 доба	30 доба	60 доба	90 доба
Зменшення діаметра вени	до 3 діб	35,1 %	52,6 %	64,9 %	81,2 %	94,7 %
	до 14 діб	13,8 %	32,0 %	51,2 %	72,8 %	н/д
	>4 діб	0	12,5 %	50,0 %	50,0 %	н/д
Зменшення тромба в діаметрі	до 3 діб	17,5 %	31,6 %	35,1 %	61,2 %	92,3 %
	до 14 діб	6,8 %	10,3 %	13,8 %	36,4 %	н/д
	>4 діб	0	0	12,5 %	25,0 %	н/д
Зменшення тромба за протяжністю в вени	до 3 діб	17,5 %	28,1 %	35,1 %	68,7 %	92,3 %
	до 14 діб	0	3,4 %	24,1 %	59,1 %	н/д
	>14 діб	0	0	12,5 %	33,3 %	н/д
Колатеральний венозний кровотік	до 3 діб	-	-	+	+	+
	до 14 діб	-	+	+	+	н/д
	>14 діб	+	+	+	+	н/д

Встановлено, що через 30 днів лікування антикоагулянтами кількість пацієнтів, в яких зберігалася оклюзія венозного русла, а також значення показників зі слабким та середнім ступенем река-

налізації в трьох дослідних групах статистично значимо не відрізнялися. Через 3 місяці на фоні адекватного лікування добрі результати були досягнуті у другій групі: у жодного пацієнта не

діагностовано повної оклюзії, кількість пацієнтів із середнім ступенем реканалізації була максимальною. Добра реканалізація на даному етапі спостерігалась у 24 (75%) пацієнтів 3 групи.

Через 6 місяців та один рік на фоні антикоагулянтної терапії відсоток оклюзії у першій групі був значно вищим ніж у другій і третій групах ($p < 0,05$). Потрібно відзначити що у другій та третій групах не було пацієнтів з оклюзією чи слабкою реканалізацією, відсоток хворих з доброю реканалізацією у другій групі був максимальним ($p < 0,05$).

Підвищення вмісту Д-димеру > 500 нг/мл на час поступлення у стаціонар нами було встановлене у всіх пацієнтів незалежно від термінів початку тромбування. Однак у хворих з неорганізованими тромбами їхній рівень достовірно ($p < 0,05$) перевищував показники контрольної групи у 4,4 разу, а у пацієнтів з давністю тромбозу більше одного

тижня – у 2,5. Д-димер на 10 добу лікування знижувався у всіх хворих, однак залишався підвищеним відносно норми.

У всіх обстежених пацієнтів на час поступлення в стаціонар відмічались ознаки гіперагрегації тромбоцитів (рис.1). Ступінь агрегації виявлено достовірно ($p < 0,05$) підвищеним ($123,20 \pm 2,75$) відносно показників контрольної групи ($73,10 \pm 2,81$).

На 10 добу лікування виявлялися ознаки пригнічення I фази агрегації тромбоцитів: знижувався ступінь агрегації ($13,35 \pm 6,39\%$), подовжувався час агрегації ($17:45 \pm 5:14$), сповільнювалася швидкість ($13,23 \pm 9,77\%/хв$), знижувався вміст фактора Віллебранда ($77,50 \pm 3,70\%$). Такі зміни показників агрегатограми, ймовірно, були пов'язані з ефектом від антикоагулянтної терапії і достовірно не відрізнялись у досліджуваних групах хворих.

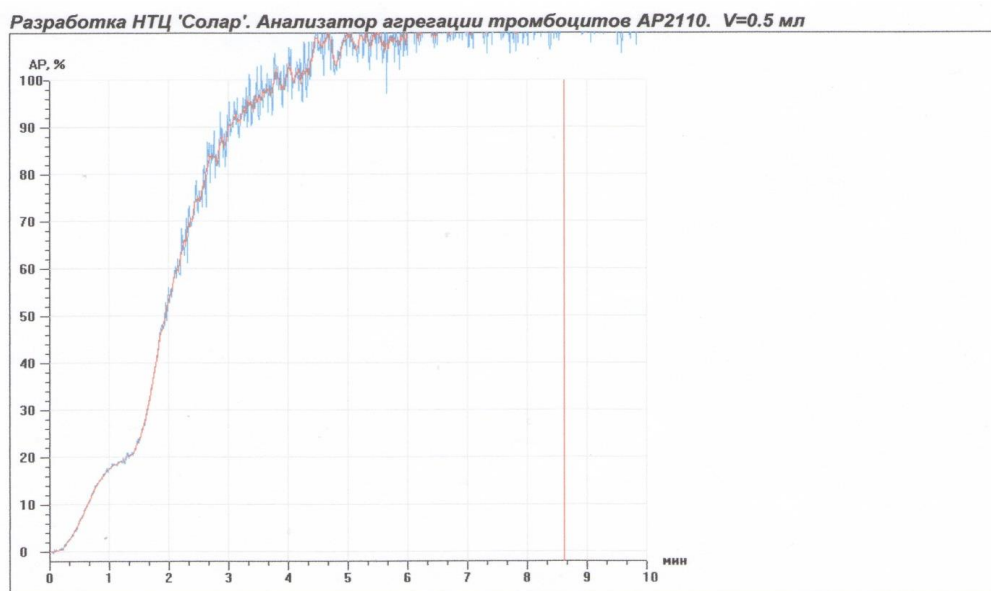


Рис. 1. Ознаки вираженої гіперагрегації (перша доба лікування). Агрегатограма хв. Н, карта стац. хворого № 1235. Діагноз: Гострий тромбоз глибоких вен лівої нижньої кінцівки, ілеофemorальний сегмент.

Оцінку якості життя пролікованих хворих проводили у два етапи: при виписці зі стаціонару та на час закінчення прийому антикоагулянтів в амбулаторних умовах. У пацієнтів усіх груп на час виписки зі стаціонару показники суб'єктивної оцінки якості життя достовірно не відрізнялись, проте після закінчення курсу консервативної терапії кращі результати опитування були у хворих другої та третьої груп. Прояви симптомів хронічної венозної недостатності, яка є частим наслідком перенесеного ТГВ, у хворих другої та третьої груп були менш вираженими у порівнянні з пацієнтами першої групи, спосіб життя і праці, яке вони проводили до появи захворювання, змінювався не значно.

Висновки. 1. Лікування хворих із тромбозом глибоких вен потребує індивідуалізованих підходів до визначення схем і термінів антикоагулянтної терапії.

2. При аналізі частоти основних ознак ТГВ, згідно зі шкалою Wells, вірогідно ($p < 0,001$) трапляються набряк усієї кінцівки, набряк хворої литки більше ніж на 3 см та симптом ямки при пальпації ураженої кінцівки, а ліжковий режим понад три доби чи велика операція в попередні 4 місяці є недостовірною ($p > 0,05$) ознакою.

3. Оцінка стану судинно-тромбоцитарної ланки системи гемостазу на основі використання тесту з АДФ-індукованою агрегацією тромбоцитів свідчить про наявність помірної або вираженої гіперагрегації у всіх обстежених пацієнтів на час поступлення в стаціонар.

4. Об'єктивна оцінка динаміки якості життя після проведеного лікування хворих із ТГВ показала кращі результати у хворих другої та третьої груп, що приймали НОАК, порівняно з першою групою де було призначено НМГ та АВК.

Інформація про конфлікт інтересів. Автори заявляють про відсутність конфлікту інтересів при виконанні наукового дослідження та підготовці даної статті.

Інформація про фінансування. Автори гарантують, що вони не отримували жодних винагород в будь-якій формі, здатних вплинути на результати роботи.

Особистий внесок кожного автора у виконання роботи:

Василюк С.М. – розробка концепції і дизайну дослідження, аналіз отриманих даних, редагування, статистична обробка даних;

Атаманюк В.М. – збір матеріалу дослідження, розробка дизайну дослідження, аналіз отриманих даних, підготовка тексту статті.

Список використаної літератури

1. Jeraj L, Jezovnik MK, Poredos P (2017) Rivaroxaban versus warfarin in the prevention of postthrombotic syndrome. *Thromb Res* 157:46–48.
2. Prandoni P, Ageno W, Mumoli M et al (2017) Recanalization rate in patients with proximal vein thrombosis treated with the direct oral anticoagulants. *Thromb Res* 153:97–100.
3. Kearon C, Akl EA, Ornelas J, Blaivas A, Jimenez D, Bounameaux H, et al. Antithrombotic therapy for VTE disease: CHEST Guideline and Expert Panel Report. *Chest*. 2016;149:315-52.
4. Kearon C, Ageno W, Cannegieter SC, Cosmi B, Geersing GJ, Kyrle PA, et al. Categorization of patients as having provoked or unprovoked venous thromboembolism: Guidance from the SSC of ISTH. *J Thromb Haemost*. 2016;14:1480-3.
5. Young AM, Marshall A, Thirlwall J, Chapman O, Lokare A, Hill C. et al. Comparison of an oral factor Xa inhibitor with low molecular weight heparin in patients with cancer with venous thromboembolism: results of a randomized trial (SELECT-D). *J Clin Oncol*. 2018;36:2017-23.
6. Wells PS, Ginsberg JS, Anderson DR, Kearon C, Gent M, Turpie AG, Bormanis J, Weitz J, Chamberlain M, Bowie D, et al. Use of a clinical model for safe management of patients with suspected pulmonary embolism. *Ann Intern Med*. 1998;129:997–1005. doi: 10.7326/0003-4819-129-12-199812150-00002.

Стаття надійшла до редакції: 3.02.2020 р.

Ендоваскулярна ангіопластика гомілкових артерій при повторній реваскуляризації інфраінгвінального артеріального русла нижніх кінцівок

І.К. Венгер, Д.В. Ковальський, С.Я. Костів, Н.І. Герасимюк, А.Р. Вайда, І.І. Лойко

Тернопільський національний медичний університет імені І.Я. Горбачевського МОЗ України, Тернопіль

Реферат

Прослідковано протягом 2006 – 2019 рр. віддалені результати хірургічного лікування 522 пацієнтів. Хірургічному втручанню піддано 353 пацієнтів із двобічною атеросклеротичною оклюзією аорто-стегнової зони та 159 хворих із однією оклюзивним процесом клубово-стегнового сегмента. На час первинного хірургічного втручання у 228 пацієнтів діагностовано ХАН IIIA ст. (за класифікацією Fontaine R. з врахуванням критеріїв Європейської робочої групи (1992)), у 189 – ХКІНК ІІІБ-ІV ст., у 98 – ХАН ІІБ ст. У 92 (17,6 %) пацієнтів діагностовано гемодинамічно значимий стеноз екстракраніальних артерій, з них 75 хворим було проведено оперативне втручання на судинах шії.

У віддаленому післяопераційному періоді діагностовано 146 (27,97 %) пізніх ускладнень, з яких у 78 (56,1 %) – рецидив хронічної артеріальної недостатності. 78 пацієнтів було піддано оперативному лікуванню. Найбільш поширеним хірургічним втручанням у вказаних умовах були рещунтуючі операції. При виконанні рещунтування проксимальний анастомоз алошунта формувався на рівні дистального анастомозу попередньо сформованого аорто/клубово-стегнового алошунта. Реваскуляризація шляхів відтоку – артеріального русла гомілкового сегмента досягалась застосуванням підколінно-гомілкових аутовенозних шунтувань та ендоваскулярною балонною ангіопластиком. Проведено 19 підколінно-гомілкових аутовенозних шунтувань, з яких 15 підколінно-ЗВГА аутовенозних шунтувань і 4 підколінно-ПВГА аутовенозних шунтувань. Здійснили 30 ендоваскулярних ангіопластик. У 19 спостережень проводили одночасно ендоваскулярну балонну ангіопластику двох гомілкових артерій. Таким чином досягали швидкості об'ємного кровотоку у глибокій артеріальній дузі на рівні 3-4 см/сек, а у поверхневій артеріальній дузі – на рівні 5-7 см/сек.

Післяопераційний період у 10 (12,8 %) пацієнтів ускладнився розвитком тромбозу сегмента реконструкції. У 7 спостереженнях вдалось ліквідувати тромбоз сегмента реконструкції. При повторній реваскуляризації інфраінгвінального артеріального русла в умовах рецидиву хронічної артеріальної недостатності отримали задовільний результат оперативного лікування у 87,2 % спостережень.

Ключові слова: реваскуляризація артеріального русла; облітеруючий атеросклероз; хронічна артеріальна недостатність.

Endovascular angioplasty of the tibial arteries at repeated revascularization of the infrainvaginate arterial bed of the lower limbs

I.K. Venher, D.V. Kovaskyy, S.Ya. Kostiv, N.I. Herasyimiuk, A.R. Vayda, I.I. Loyko

I. Horbachevsky Ternopil National Medical University Of Ministry of Healthcare of Ukraine, Ternopil

Abstract

During 2006 – 2019 were monitored the results of surgical treatment of 522 patients. 353 patients with bilateral atherosclerotic occlusion of the aorto-femoral zone and 159 patients with unilateral occlusive process of the iliac-femoral segment were subjected to surgery. At the time of initial surgery, 228 patients were diagnosed with ChAI IIIA stage. (according to the Fontaine R. classification, taking into account the criteria of the European Working Group (1992)), in 189 – ChCILE ІІІБ-ІV stage, in 98 – ChAI ІІБ stage, In 92 (17,6%) patients hemodynamically significant stenosis of the etracranial arteries was diagnosed, 75 of this patients underwent surgery on the vessels of the neck.

In the distant postoperative period we diagnosed 146 (27.97%) late complications, of which 78 (56.1%) had recurrence of chronic arterial insufficiency. 78 patients underwent surgical treatment. The most common surgical procedure in these conditions were reshunting operations. When performing the reshunting, the proximal anastomosis of the aloshunt was formed at the level of the distal anastomosis of the pre-formed aorta/iliac-femoral aloshunt. Revascularization of the outflow pathways of the arterial bed of the tibial segment was achieved by the use of popliteal-tibial autovenous bypass and endovascular balloon angioplasty. There were 19 popliteal-tibial autovenous bypass grafts, of which 15 popliteal-PTA autovenous bypass grafts and 4 popliteal-ATA autovenous bypass grafts. Performed 30 endovascular angioplasty, In 19 observations simultaneously performed endovascular balloon angioplasty of two tibial arteries. Thus, the velocity of the volumetric blood flow in the deep arterial arch was acheived at the level of 3-4 cm/sec, and in the superficial arterial arch at the level of 5-7 cm/sec.

The postoperative period in 10 (12.8%) patients was complicated by the thrombosis of the reconstruction segment. In 7 observations thrombosis of the reconstruction segment was eliminated. At re-vascularization of the infrainvaginate arterial bed in conditions of recurrence of chronic arterial insufficiency we received a satisfactory result of surgical treatment in 87,2% of observations.

Вступ. Порушення прохідності реконструйованих магістральних артерій нижніх кінцівок у віддаленому післяопераційному періоді залишається одним із актуальних питань ангіології [1]. Основ-

ною причиною розвитку наведеного вважається прогресування некорегованого атеросклеротичного процесу в артеріальному руслі [2]. Найчастішим ускладненням віддаленого післяопераційного пе-

ріоду залишається тромбоз сегмента реконструкції [4], а в низці спостережень прогресування атеросклеротичного процесу призводить до наростання хронічної артеріальної недостатності нижніх кінцівок [9]. Багаторівневість атеросклеротичного ураження реконструйованого артеріального русла, рубцеві зміни після первинного оперативного втручання, прогресуюче атеросклеротичне ураження артеріального русла створюють технічні труднощі при повторній реваскуляризації [5]. Повторні оперативні втручання характеризуються нестандартним підходом до їх виконання і майже у всіх спостереженнях вимагають проведення реваскуляризації шляхів відтоку [6]. У значному відсотку повторна реваскуляризація шляхів відтоку супроводжується розвитком тромбозу гомілкового сегмента [7,8]. Можливо, саме підколінно-гомілкове аутовенозне шунтування є провокуючим фактором тромбозу зони реконструкції, або ж дистальне артеріальне русло, в силу атеросклеротичного ураження, не в змозі забезпечити задовільний кровоплин після виконання шунтуючої операції [3]. Застосування ендovasкулярної ангіопластики гомілкового сегмента в умовах багаторівневої реконструкції артеріального русла дає можливість запобігти розвитку наведеним ускладненням [9,10].

Мета дослідження. Покращити результати повторної реваскуляризації артеріального русла нижніх кінцівок у пацієнтів із рецидивом хронічної артеріальної недостатності у віддаленому післяопераційному періоді після реконструкції аорто/клубово-стегнової зони.

Матеріали та методи. Прослідковано протягом 2006–2019 рр. віддалені результати хірургічного лікування 522 пацієнтів. Хірургічному втручанню було піддано 353 пацієнтів із атеросклеротичною оклюзією аорто/клубово-стегнової зони і оперовано 159 пацієнтів з приводу оклюзивно-стеногічного ураження клубово-стегнової зони. На час первинного хірургічного втручання у 228 пацієнтів діагностовано ХАН ІІІА ст. (за класифікацією Fontaine R. з врахуванням критеріїв Європейської робочої групи (1992)), у 189 – ХКІНК ІІБ-ІV ст., у 98 – ХАН ІІБ ст. У 92 (17,6 %) пацієнтів діагностовано гемодинамічно значимий стеноз екстракраніальних артерій, з яких 75 хворим було проведено оперативне втручання на екстракраніальних артеріях в умовах хірургічного лікування атеросклеротичного ураження аорто/клубово-стегнової артеріального русла.

У віддаленому післяопераційному періоді у оперованих пацієнтів виявлено 146 (27,97 %) пізніх ускладнень. Серед ускладнень пізнього післяопераційного періоду було 5 (3,42 %) інфарктів міокарда, 2 (1,38 %) гострі порушення мозкового кровообігу, 53 (36,30 %) пізні тромбози однієї із бранш аорто/клубово-біфеморального алопротеза та тромбоз клубово-стегнового сегмента контрлатеральної нижньої кінцівки, 11 (7,53 %) несправж-

ніх аневризм дистального (10 спостережень) та проксимального (одне спостереження) анастомозів аорто/клубово-біфеморального алошунта, 8 (5,48 %) пізніх ускладнень у вигляді нориці ділянки дистального анастомозу, 78 (53,42 %) рецидивів хронічної артеріальної недостатності нижніх кінцівок (ХАН ІІБ та ХАН ІІІА ст. (за класифікацією Fontaine R. з врахуванням критеріїв Європейської робочої групи (1992))).

Виділено три групи пацієнтів. У основу розподілу покладено поширеність атеросклеротичного ураження магістрального артеріального русла нижньої кінцівки та об'єм первинної реконструкції аорто/клубово-стегнової-підколінної артеріальної зони. Перша група (22 спостереження) – первинна операція – реконструкція аорто/клубово-стегнової зони за відсутності гемодинамічно значимого атеросклеротичного ураження інфраінгвінального артеріального русла нижньої кінцівки. Друга група (43 спостереження) – первинна операція – реконструкція аорто/клубово-стегнової зони в присутності стеногічно-оклюзивного процесу поверхневої артерії стегна (ПАС). Третя група (13 спостережень) – первинна операція – реконструкція аорто/клубово-стегнової зони доповнена аутовенозним стегно-дистальним шунтуванням.

Первинний стан магістрального русла та об'єму реконструктивного втручання визначає строки формування рецидиву ХАН. Так, строк розвитку рецидиву ХАН у пацієнтів із багаторівневою реконструкцією артеріального русла нижніх кінцівок на 2,8 року коротший, ніж у пацієнтів без порушення кровоплину по стегно-дистальному артеріальному руслі.

Прогресування атеросклеротичного процесу у оперованих пацієнтів більш виражене в сегментах травматизації артеріального русла (анастомози, ендартеректомія) та гомілковій артеріальній зоні. Відповідно до наведеного, прогресування атеросклеротичного процесу найбільш виражено в зоні дистального анастомозу аорто/клубово-стегнового алошунта – 36 (46,2 %) спостережень, стегно-підколінного сегмента – 49 (62,8 %) випадків, сегмент стегно-дистального аутовенозного шунта – 13 (15,8 %) хворих, гомілкове артеріальне русло – 51 (65,4 %) спостереження. Посіднання сегментів інтенсивного ураження атеросклеротичним процесом сприяло прискореному розвитку рецидиву хронічної артеріальної недостатності.

Результати досліджень та їх обговорення. Із приводу рецидиву хронічної артеріальної недостатності повторно оперовано 78 пацієнтів. У 36 хворих діагностовано ХАН ІІБ ст., у 42 – ХАН ІІІА ст. (за класифікацією Fontaine R. з врахуванням критеріїв Європейської робочої групи (1992)).

При критичному стенозі дистального анастомозу аорто/клубово-стегнового алошунта із стенозом гирла глибокої артерії стегна (55–70 %) (36 спостережень), поширеній оклюзії поверхневої артерії стегна та підколінної артерії (18 спостере-

жень), оклюзії стегно-дистального аутовенозного шунта (4 спостереження) та стенотично-оклюзивному процесі гомілкових артерій (25 спостережень) провели повну резекцію дистального анастомозу у 7 випадках, а у 29 обмежились неповним його виділенням із наступним стегно-дистальним алошунтуванням. При алошунтуванні проксимальний анастомоз формували в зоні дистального анастомозу аорто/клубово-стегнового алопротеза, а дистальний кінець – із підколінною артерією. У 21 спостереженні дистальний сегмент стегно-дистального алошунта замінено аутовеною. У всіх спостереженнях проведено формування анастомозу гирла глибокої артерії стегна із стегно-дистальним алошунтом. У 9 спостереженнях здійснено підколінно-ЗВГА аутовенозне шунтування, в одному – підколінно-ПВГА аутовенозне шунтування. У 14 спостереженнях проведено ендovasкулярну балонну ангіопластику гомілкових артерій (у 9 випадках – по 2 артерії гомілки, у 3 випадках – ендovasкулярна балонна ангіопластика ПВГА, в 2 – ендovasкулярна балонна ангіопластика тібіоперинеального стовбура).

У пацієнта із несправжньою аневризмою дистального анастомозу аорто/клубово-стегнового алопротеза та оклюзії стегно-дистального аутовенозного шунта здійснено повну резекцію аневризми дистального анастомозу, відсічено гирло глибокої артерії стегна. При алопротезуванні проксимальний анастомоз формували із дистальним сегментом аорто/клубово-стегнового алопротеза по типу кінець-в кінець, а дистальний – кінець алопротеза у бік підколінної артерії. Дистальний сегмент реалoшунта замінено аутовеною. Відновлення кровотоку по глибокій артерії стегна здійснено шляхом вшивання її гирла у бік алопротеза.

У пацієнтів із реконструйованим в минулому аорто/клубово-стегновим сегментом при стенозуючому процесові глибокої артерії стегна, оклюзії поверхневої артерії стегна і підколінної артерії (28 спостережень) та стенотично-оклюзивному процесі гомілкових артерій (23 спостереження) здійснювали стегно-дистальне алошунтування (23 випадки) і аутовенозне шунтування (5 спостережень). У вказаних оперативних втручаннях проксимальний анастомоз формували із дистальним анастомозом аорто/клубово-стегнового алопротеза, а дистальний – на рівні підколінної артерії. У всіх спостереженнях перед формуванням дистального анастомозу стегно-дистального алошунта дистальний його сегмент замінено аутовеною і здійснювалась ендартеректомія (11 спостережень) підколінної артерії. У 4 випадках під час формування стегно-дистального комбінованого шунта при виділенні дистального анастомозу аорто/клубово-стегнового алопротеза проводили ендартеректомію із глибокої артерії стегна (стеноз до 75 %), а у 6 спостереженнях відсічену глибоку артерію стегна анастомозували із стегно-дистальним комбінованим шунтом. У 5 спостереженнях проведено підколін-

но-ЗВГА аутовенозне шунтування, а в одному – підколінно-ПВГА аутовенозне шунтування. У 13 спостереженнях здійснено ендovasкулярну балонну ангіопластику гомілкових артерій, із яких у 8 випадках – по 2 артерії гомілки, у 2 спостереженнях – тібіоперинеальний стовбур, у 2 – ЗВГА і в одному випадку – ПВГА.

У пацієнтів, яким в минулому було проведено двоповерхову реvascularизацію магістрального артеріального русла нижньої кінцівки, при оклюзії стегно-дистального аутовенозного шунта та стенотично-оклюзивному процесі гомілкових артерій (8 спостережень) здійснили стегно-дистальне реавтовенозне шунтування (3 випадки), реалoшунтування (3 випадки), тромбектомію із аутовенозного шунта та відновлення функції анастомозів (2 спостереження). Наведені оперативні втручання доповнювали: в одному випадку проведенням підколінно-ЗВГА аутовенозним шунтування, у двох – підколінно-ПВГА аутовенозним шунтуванням, у 3 – ендovasкулярною балонною ангіопластикою гомілкових артерій (у 2 випадках ендovasкулярна балонна ангіопластика двох артерій гомілки, в одному – тібіоперинеального стовбура). У двох спостереженнях не було можливості здійснити реvascularизуюче втручання на гомілкових артеріях і у зв'язку із наведеним здійснено реvascularизуюча остеотрепанация великогомілкової кістки.

Післяопераційний період у 10 (12,8 %) пацієнтів ускладнився розвитком тромбозу сегмента реконструкції. Діагностовано тромбоз підколінно-ЗВГА (3 спостереження) аутовенозного шунта, тромбоз підколінно-ПВГА (1 спостереження) аутовенозного шунта. У двох спостереженнях тромбоз розвинувся після ендovasкулярної балонної ангіопластики гомілкових артерій. У одному випадку тромбоз стегно-дистального аутовенозного шунта сформувався через компресію останнього на рівні підколінної ямки. В одному випадку розвинувся тромбоз стегно-дистального реалoшунта, причиною якого був стеноз алошунта на рівні анастомозу його із гирлом ГАС.

У 7 наведених вище спостереженнях вдалось ліквідувати тромбоз сегмента реконструкції. В одному випадку спроби його ліквідація була невдала, подібне спостерігалось у випадку виконання балонної ангіопластики гомілкової артерії.

У двох спостереженнях функціонування реавтовенозного шунта було порушено через неможливість відновити прохідність шляхів відтоку – стенотично-оклюзивний процес гомілкових артерій. (реvascularизуюча остеотрепанация великогомілкової кістки).

Пізній післяопераційний період після реконструкції аорто/клубово-стегно-підколінної артеріальної зони з приводу ХАН ІІБ-ІV ст. (за класифікацією Fontaine R. з врахуванням критеріїв Європейської робочої групи (1992)) 522 пацієнтів характеризується розвитком ускладнень у 146 (27,97 %) спостереженнях. Із них у 87,67 % випад-

ках причиною їх появи було прогресування некоерованого атеросклеротичного процесу (Baigent C. Et al., 2005). У 78 (61,42 %) пацієнтів діагностовано розвиток хронічної артеріальної недостатності: у 36 хворих – ХАН ІІБ ст., у 42 – ХАН ІІІА ст. Особливою мішенню атеросклеротичного ураження були місця травматизації артеріального русла (анастомози, ендартеректомія) та гомілкове артеріальне русло. Відповідно до вказаного, більша вираженість атеросклеротичного процесу спостерігалась у пацієнтів, які в минулому перенесли багаторівневу реваскуляризацію магістрального артеріального русла нижніх кінцівок. У них строки формування рецидиву хронічної артеріальної недостатності були коротші на 2,8 року порівняно із іншими групами оперованих пацієнтів.

Багаторівневість атеросклеротичного ураження реконструйованого артеріального русла нижніх кінцівок, рубцеві зміни після первинного оперативного втручання, прогресуюче атеросклеротичне ураження шляхів відтоку (гомілковий артеріальний сегмент) створюють технічні труднощі при повторній реваскуляризації (Кобза І.І.). Найбільш поширеним хірургічним втручанням у вказаних умовах були рещунтуючі операції, які можуть охоплювати декілька артеріальних сегментів. При виконанні рещунтування проксимальний анастомоз алошунта формувався на рівні дистального анастомозу попередньо сформованого аорто/клубово-стегнового алошунта. При цьому в ряді спостережень проводили повну резекцію дистального анастомозу (7), у 29 обмежили неповним його виділенням, в 34 спостереженнях для повторного рещунтування використовували зону дистального анастомозу попередньо сформованого аорто/клубово-стегнового алошунта.

Успішність шунтуючих оперативних втручань знаходиться в прямій залежності від достатньої реваскуляризації шляхів відтоку – артеріального русла гомілкового сегмента. Досягалась остання застосуванням підколінно-гомілкових аутовенозних шунтувань та ендovasкулярною балонною ангіопластиком. Проведено 19 підколінно-гомілкових аутовенозних шунтувань, з яких 15 підколінно-ЗВГА аутовенозних шунтувань і 4 підколінно-ПВГА аутовенозних шунтувань. У 8 із 19 підколінно-гомілкових аутовенозних шунтувань дистальний анастомоз формували із задньовеликоомілковою артерією на рівні медіальної кісточки. Для створення оптимальних умов функ-

ціонування дистального анастомозу, попередження його стенозування у 3 випадках при його формуванні здійснювали анастомозування дистального сегмента аутовенозного шунта із спільним гирлом задньовеликоомілкової артерії та одноімєнної вени [8]. У 5 спостереженнях формування дистального анастомозу проводили шляхом анастомозування дистального сегмента аутовенозного шунта із гирлом, сформованим із задньовеликоомілкової артерії і одноімєнно вени позаду медіальної кісточки.

При реваскуляризації гомілкового артеріального русла здійснили 30 ендovasкулярних ангіопластик, що склало 58,8 % від загальної кількості реваскуляризуючих оперативних втручань при стенотично-оклюзивному процесі гомілкових артерій. Із метою зниження периферійного судинного опору та збільшення об'єму периферичного судинного русла у 19 (63,3 %) спостережень проводили одночасно ендovasкулярну балонну ангіопластику двох гомілкових артерій. Таким чином досягали швидкості об'ємного кровотоку у глибокій артеріальній дузі на рівні 3 см/сек, а у поверхневій артеріальній дузі на рівні 4 см/сек.

Реваскуляризуючі втручання при стенотично-оклюзивному процесі гомілкових артерій у 6 (12,3 %) спостереженнях ускладнились розвитком тромбозу сегмента реконструкції. Частота розвитку післяопераційного тромбозу при застосуванні ендovasкулярної ангіопластики у 3 рази була нижча, ніж при проведенні підколінно-гомілкових аутовенозних шунтувань.

При повторній реваскуляризації магістральних артерій в умовах рецидиву хронічної артеріальної недостатності отримали задовільний результату оперативного лікування у 87,2 % спостережень. У 2 (2,6 %) випадках, у яких стегно-дистальне алошунтування було доповнено реваскуляризуючою остеотрєпанациєю великоомілкової кісточки, не вдалося досягти зниження прояву хронічної артеріальної недостатності.

Висновки. Застосування при реваскуляризації гомілкового сегмента підколінно-гомілкового аутовенозного шунтування та ендovasкулярної ангіопластики забезпечує задовільні результати повторних реконструктивних операцій інфраінгвінального артеріального русла нижньої кінцівки з приводу рецидиву хронічної артеріальної недостатності.

Інформація про конфлікт інтересів. Автори заявляють про відсутність конфлікту інтересів при виконанні наукового дослідження та підготовці даної статті.

Інформація про фінансування. Автори гарантують, що вони не отримували жодних винагород у будь-якій формі, здатних вплинути на результати роботи.

Особистий внесок кожного автора у виконання роботи:

Венгер І.К. – розробка концепції і дизайну дослідження, аналіз отриманих даних, редагування, статистична обробка даних;

Ковальський Д.В. – збір матеріалу дослідження, розробка дизайну дослідження, аналіз отриманих даних.

Костів С.Я. – збір матеріалу дослідження, аналіз отриманих даних, підготовка тексту статті.
Герасимюк Н.І. – збір матеріалу дослідження, аналіз отриманих даних, підготовка тексту статті.
Вайда А.Р. – збір матеріалу дослідження, аналіз отриманих даних.
Лойко І.І. – збір матеріалу дослідження, аналіз отриманих даних.

Список використаної літератури

1. Губка В.А. Хирургическое лечение осложненной операции у больных облитерирующим атеросклерозом аорты и артерий нижних конечностей / В.А. Губка // Патология. 2012. № 1. С. 89–91.
2. Диденко Ю.П. Причины выполнения повторных оперативных вмешательств в отдаленные сроки после реконструктивных операций на артериях нижних конечностей у больных с облитерирующим атеросклерозом / Ю.П. Диденко, Г.Н. Горбунов // Вестник Санкт-Петербургского университета. Серия 1. 2008. Выпуск 1. С. 71–76.
3. Діденко С.М. Ефективність гідбридних артеріальних реконструкцій у хворих на цукровий діабет із критичною ішемією нижніх кінцівок / С.М. Діденко, М.В. Свиридов // Клінічна ендокринологія та ендокринна хірургія. 2018. №3. С. 15–20.
4. Доміняк А.Б. Повторні реконструктивні втручання на черевній частині аорти та периферичних артеріях / А.Б. Доміняк, Ю.Л. Ящук, Г.Г. Влайков, А.В. Ратушняк // Серце і судини. 2005. №1. С. 56–57.
5. Кобза І.І. Повторні реконструкції з приводу інфікування синтетичних судинних протезів: вибір аутовенозного матеріалу / І.І. Кобза, Р.А. Жук, Я.І. Ярема // Вісник невідкладної і відновної медицини. 2010. №11. С. 521–523.
6. Ковальчук Л. Я. Повторні реконструктивні втручання при реоклюзії аорто-стегново-підколінного сегмента / Л. Я. Ковальчук, І. К. Венгер, А. Р. Вайда // Шпитальна хірургія. 2012. № 2. С. 5–9.
7. Нікульніков П.І. Вибір методу повторного хірургічного втручання на стегново-підколінно-гомільковому сегменті в залежності від виду первинної реконструкції / П.І. Нікульніков, А.В. Ратушняк, А.В. Абраменко, Г.П. Гиндич, Г.О. Мелуа // Клінічна флебологія. 2017. № 10 (1). С. 125–126.
8. Повторные реконструктивные операции на аорте и магистральных артериях / Ю. В. Белов, А. Б. Степаненко. Москва : Мед. информ. агентство, 2009. 174.
9. Русин В.І. Повторні реконструктивні операції при реоклюзії судин стегново-подколінно-тібіального сегмента / В.І. Русин, В.В. Корсак, Ю.А. Левчак // Клінічна хірургія. 2004. №4–5. С. 104–105.
10. Stephen S. F. Neil Granger / S. F. Rodrigues, D. N. Granger // Cardiovasc Res. 2010 Jul 15. Vol. 87, № 2. P. 291–99. doi: 10.1093/cvr/cvg090

Стаття надійшла до редакції: 8.01.2020 р.

Порівняння ранньої та відкладеної ендовенозної корекції поверхневого рефлюксу у хворих із варикозними виразками

О.М. Волошин, О.В. Суздаденко, В.О. Губка, О.Г. Попова

Судинний центр АнгіоЛайф, Запоріжжя

Реферат

Варикозна хвороба (ВХ) і синдром хронічної венозної недостатності (ХВН) є одними з найбільш поширених захворювань серед населення розвинених країн. У ході дослідження проведено проспективний аналіз комплексного ендовенозного лікування 82 пацієнтів із декомпенсованими формами хронічної венозної недостатності. У результаті проведеного комплексного лікування у 97,5% хворих венозні виразки повністю епітелізувались протягом року. Рання ендовенозна корекція поверхневого рефлюксу – ефективний, безпечний та доступний метод лікування хворих з декомпенсованими формами варикозної хвороби. Застосування ранньої ендовенозної корекції поверхневого рефлюксу призвело до повної епітелізації варикозних виразок у 78,2% протягом перших 6 місяців комплексного лікування.

Ключові слова: варикозна хвороба, ендовенозна коагуляція.

Comparison early with deferred endovenous laser ablation for active venous leg ulcer

O. Voloshyn, O. Suzdalenko, V. Hubka, O. Popova

Angio Life Vascular Center, Zaporizhzhya

Abstract

Venous leg ulceration (VLU) is one of the most predominate medical disorders worldwide and in the western hemisphere it affects around 1-2% of the general population and up to 5% of the elderly population. The prospective study of 82 patients with VLU who undergoing endovenous varicose veins ablation at the AngioLife Vascular Center. As a result of comprehensive treatment in 97.5% of patients with VLU completely healed during the year, but there were some differences, particularly in terms of healing and symptoms of CVD dynamics depending on how fast the endovenous superficial venous treatment has been provided. Early endovenous superficial venous ablation is an effective, safe and affordable method of treatment for patients with active varicose leg ulcers. Limitations of this study include lack of a control arm or a standardized intervention. In addition, data were not collected on the size of the ulcer and it is possible that small ulcers of short duration may have healed with continued compression and conservative treatment alone. Further randomized controlled studies are needed to confirm these findings.

Key words: varicose veins, endovenous coagulation.

Вступ. Варикозна хвороба (ВХ) і синдром хронічної венозної недостатності (ХВН) є одними з найбільш поширених захворювань серед населення розвинених країн та представляють значну медичну проблему як для пацієнтів, так і суттєве навантаження на систему охорони здоров'я [1]. За даними Міжнародного конгресу флебологів (2013), на різні форми ХВН страждають близько 35% працездатного населення і понад 50% населення пенсійного віку. У міру прогресування хронічної венозної недостатності розвиваються стійкі, тяжкі порушення мікроциркуляції, що призведе до виникнення трофічного дефекту шкіри нижніх кінцівок [2].

Трофічні виразки нижніх кінцівок є найбільш тяжким проявом хронічної венозної недостатності і призводять до значного погіршення якості життя пацієнтів [3]. Незважаючи на прогрес в діагностиці та лікуванні варикозної хвороби, венозні виразки залишаються частим ускладненням варикозних вен, трапляються у 1–2% працездатного населення та досягають 4–5% у осіб похилого віку. Основним та найбільш ефективним методом лікування пацієнтів з декомпенсованими формами варикозу є хірургічний. Хірургічне лікування спрямоване на ліквідацію венозних рефлюксів і усунення варикозно змінених поверхневих вен [4]. Однак підготов-

ка пацієнтів із трофічними виразками до відкритої операції вимагає певного часу з цілком зрозумілих причин, а саме – великих розмірів виразки та інфікованої поверхні шкіри. Тому актуальним є питання вибору малоінвазивного методу лікування, який би влаштував хірургів у плані скорочення терміну передопераційної підготовки пацієнтів.

Домогтися стійкого загоєння трофічних виразок тільки хірургічними методами вдається не часто. Тому доцільно застосування комбінації різних варіантів консервативного й оперативного лікування [3,4]. На думку багатьох дослідників, важливою умовою, необхідною для загоєння венозних виразок і запобігання їх рецидивів, є застосування адекватної еластичної компресії нижніх кінцівок, що спрямована на нормалізацію венозної гемодинаміки, яка сприяє загоєнню до 80% виразок протягом року [2]. Місцеве лікування венозних виразок не є основним компонентом, і вибір конкретних лікарських засобів залежить від особливостей раневого процесу і стану тканин, що оточують трофічний дефект.

На сьогоднішній день запропоновані різні тактичні підходи до радикального вирішення проблеми венозних трофічних виразок. Однак питання раннього ендовенозного усунення венозного рефлюксу і його вплив на динаміку трофічних змін у

пацієнтів з декомпенсованими формами варикозу залишається без остаточної оцінки.

Мета дослідження: порівняти ефективність ранньої та відкладеної ендовенозної корекції поверхневого рефлюксу у хворих з декомпенсованими формами варикозної хвороби.

Об'єкт і методи дослідження. У ході дослідження проведено проспективний аналіз комплексного ендовенозного лікування 82 пацієнтів з декомпенсованими формами хронічної венозної недостатності стадії С6 за класифікацією CEAP, які проходили амбулаторне лікування в судинному центрі "Ангіо-Лайф" з квітня 2015 по травень 2019 року. Всі хворі були розподілені на дві групи: основна – 42 пацієнта та група контролю – 40 пацієнтів. В основній групі (n=42) процедура ендовазальної термооблітерації проводилася протягом перших 14±7,4 дня після первинного огляду, в групі контролю (n=40) процедура ЕВЛК проводилася через 60±12,3 дня після консервативного етапу лікування. Етіологічним фактором розвитку хронічної венозної недостатності у всіх хворих був варикоз. Чоловіків було 27, жінок – 55. Середній вік хворих був 56,7±6,3 року.

Усім пацієнтам до лікування проводилося ультразвукове дуплексне сканування глибоких та підшкірних вен стоячи, з метою верифікації причини хронічної венозної недостатності на апараті SIEMENS ACUSON S2000™. Було взято посів флори з трофічної виразки, призначений компресійний трикотаж 2-го класу компресії, та прийом препаратів: Веспел Дуге Ф 250МЕ 2 рази на добу протягом 4 місяців та Флебодія 600 мг 1 раз на добу протягом 4 місяців. Ендозальна термооблітерація (ЕВЛК) великої (ВПВ) та/або малої підшкірної вени (МПВ) проводилася за допомогою діодного лазера ELVES Ceralas Biolitec 1470nm або системи радіохвильової облітерації (РХО) Covidien VNUS RFG2 під УЗД-контролем і тумесцентною анестезією. Після процедури ЕВЛК частині хворих проводилась ехо-склеротерапія неспроможних перфорантних вен голміки з використанням 1-3% розчину полідоканолу у вигляді піни (Foam-Form) в пропорції з повітрям 1 до 2.

Оцінка ефективності комплексного лікування проводилася через 30, 60, 180 днів та через рік після первинного візиту, на підставі клінічних даних, а саме: динаміки загоєння трофічних виразок, інтенсивності болю, відчуття важкості в нижніх кінцівках до кінця дня, зниження толерантності до статичних навантажень та судом у литкових м'язах, також проводилося контрольне ультразвукове дуплексне сканування. Всі прояви ХВН, оцінювали в балах за візуальною аналоговою шкалою: 0 – відсутність симптомів; 1–2 – рідкісна поява, яка не впливає на загальний стан; 3–4 – часта поява, яка не впливає на загальний стан; 5–6 – виражений ступінь, який погіршує загальний стан, а також впливає на повсякденну активність та/або сон.

Отримані результати представляли у вигляді середньої (М) і стандартної помилки середнього

(m). Внутрішньо групові відмінності оцінювали за допомогою двовибіркового χ^2 -тесту в залежності від виду даних у рамках програми StatPlus 2012. Статистично достовірними вважали відмінності між показниками при відхиленні нульової гіпотези і рівня значущості $p < 0,05$.

Результати досліджень та їх обговорення. Клінічна картина у більшості пацієнтів С6 класу характеризувалася значною виразністю всіх патологічних проявів ХВН, а саме – постійним болем, відчуттям важкості, судомами в голміках, артрозом та в окремих випадках парціальною контрактурою голміково-стопного суглобу. За результатами проведеного УЗДГ-дослідження, в основній групі неспроможність клапанного апарату великої підшкірної вени (ВПВ) виявлена у 25 (59,5%) хворих, малої підшкірної вени (МПВ) у 12 (28,6%) хворих, ВПВ та МПВ у 5 (11,9%) пацієнтів, при цьому неспроможність перфорантних вен у 31 (73,8%) хворого. У групі контролю неспроможність клапанів ВПВ верифіковано у 22 (55%) хворих, МПВ у 10 (25%), ВПВ та МПВ у 8 (20%) іперфорантних вен у 33 (82,5%) пацієнтів.

У результаті проведеного комплексного лікування у 97,5% хворих венозні виразки повністю епітелізувались протягом року, однак виявлені деякі відмінності, а саме – в термінах загоєння та динаміці симптомів ХВН в залежності від того, як швидко була проведена ендовенозна термооблітерація варикозних вен.

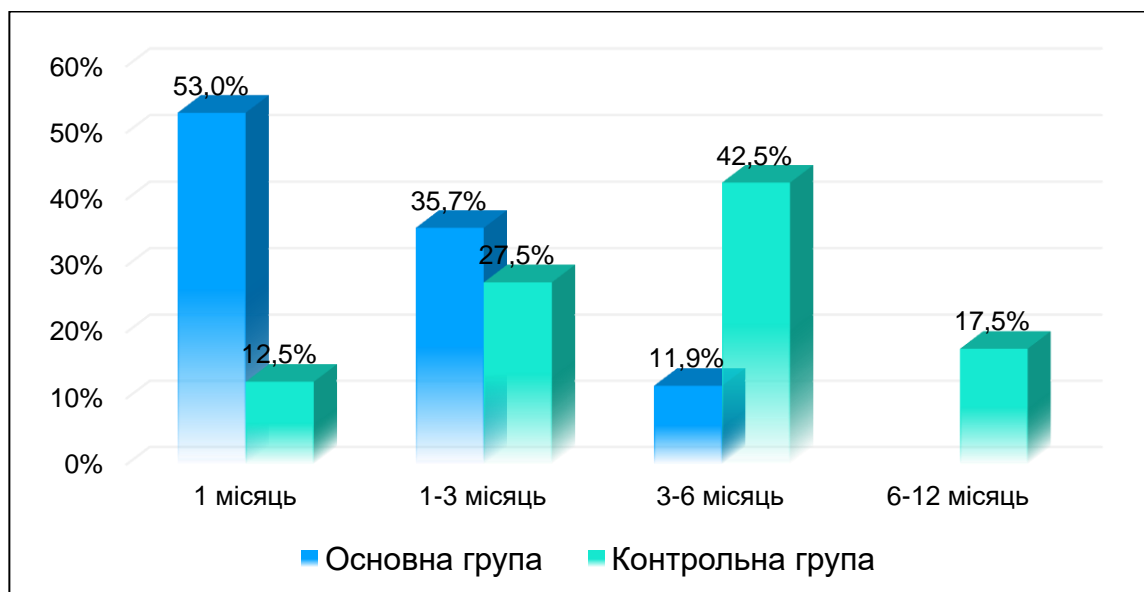
У 22 пацієнтів (52,3%) основної групи, трофічні виразки повністю епітелізувались протягом 1-го місяця після ендовенозної термооблітерації (рис. 1Б), в групі контролю повне загоєння трофічних виразок на першому місяці спостереження відзначена лише у 5 пацієнтів (12,5%). Динаміка загоєння венозних виразок, відображена у таблиці 1.

Аналізуючи дані діаграми слід відзначити, що у період з 1-го по 3-й місяць спостереження в основній групі повне загоєння венозних виразок простежувалося у 15 пацієнтів (35,7%) проти 11 хворих (27,5) контрольної групи (рис. 1В). У період з 3-го по 6-й місяць у 5 пацієнтів (11,9%) основної групи було зафіксовано остаточне загоєння трофічних виразок проти 17 хворих (42,5%) контрольної групи ($p < 0,05$). В інтервалі з 6-го по 12-й місяць дослідження у всіх хворих основної групи не було зафіксовано жодних венозних виразок (рис. 1Г), проте в контрольній групі загоєння відбулося у решти 7 хворих (17,5%).

У ході комплексного лікування 20 пацієнтів (47,6%) основної групи потребували від 1 до 3 сеансів склеротерапії в період з 2-го по 5-й місяць спостереження, проти 15 пацієнтів (37,5%) контрольної групи, яким проводилося від одного до двох сеансів склеротерапії в період з 4-го по 9-й місяць спостереження. В ході всього періоду динамічного спостереження не було зафіксовано жодного випадку гнійно-інфекційного запалення в зонах пункцій підшкірних вен після ЕВЛК, РХО або склеротерапії.

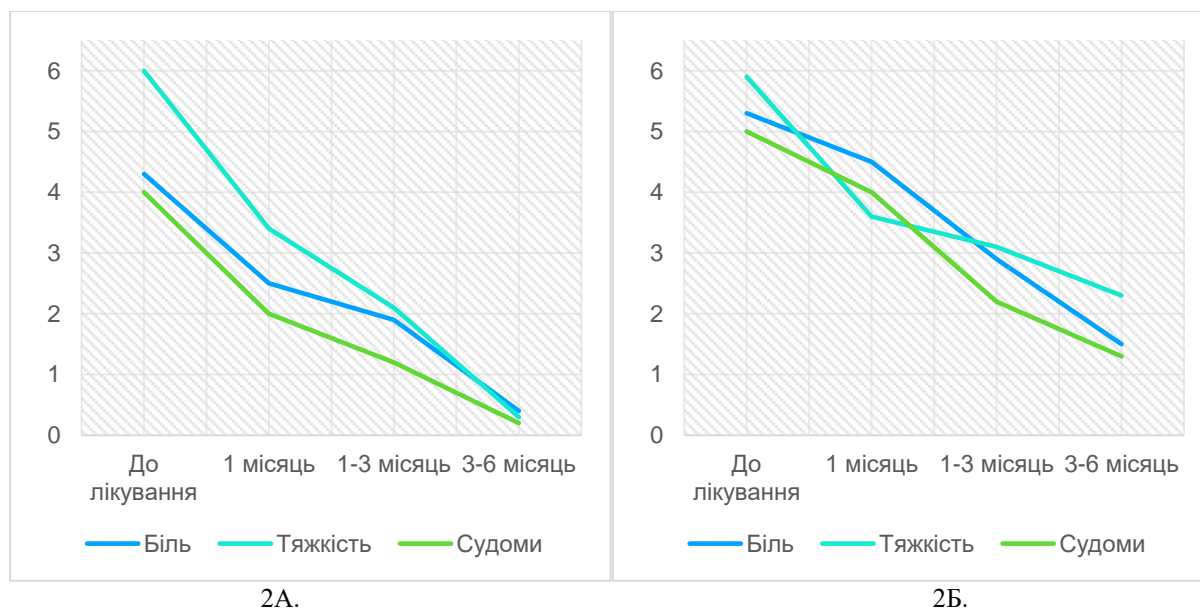
Таблиця 1

Динаміка загоєння венозних виразок у ході комплексного ендовенозного лікування поверхневого рефлюксу



Таблиця 2

Динаміка зміни клінічних симптомів у пацієнтів основної (2А) та контрольної (2Б) групи



Із наведеної таблиці видно, що в процесі лікування простежується стійке зменшення виразності симптомів хронічної венозної недостатності в обох групах (відмінності між значеннями достовірні при $p < 0,05$). Однак в основній групі, де була проведена рання ендовенозна термооблітерація варикозних вен, максимальне зменшення інтенсивності клінічних проявів ХВН виявлено вже на першому місяці лікування, в то час як в групі контролю період зменшення болю, важкості в голітках та

судом відзначалося після третього місяця динамічного спостереження (таблиця 2). Слід відзначити, що з перших днів лікування всі хворі помітили позитивний вплив на зменшення симптомів ХВН після прийому препаратів ВесселДуе Ф 250МЕ та Флебодія 600, щоденного використання компресійного трикотажу. Однак більшість хворих відзначало максимальне зменшення болювого синдрому саме після проведення процедури ендовенозної термооблітерації.

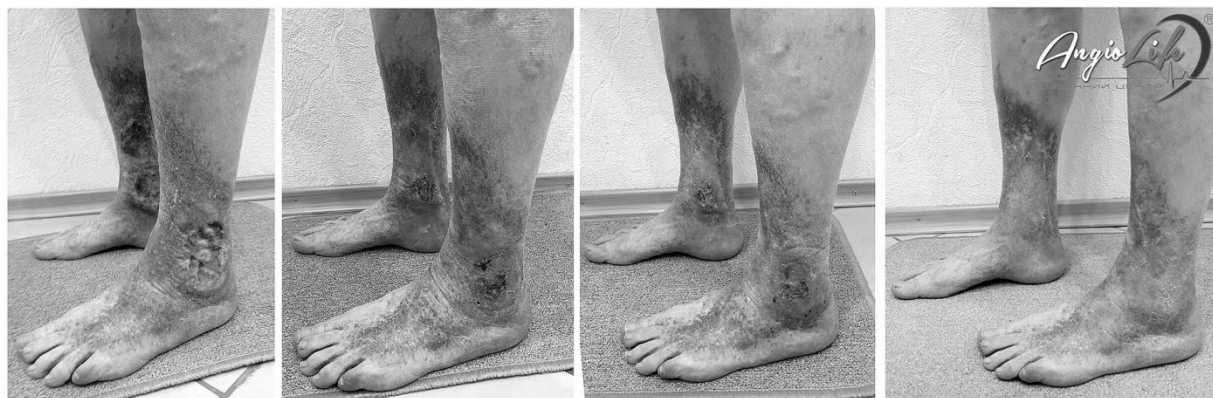

Рис. 1. Динаміка загоєння трофічних виразок у пацієнтки 67 років з варикозною хворобою, ХВН СЕАР С 6 ст. (А – до лікування, Б – через 1 місяць, В – через 3 місяці, Г – через півроку).

Протягом дванадцятимісячного спостереження за хворими обох груп, у 1 (2,4%) пацієнта основної групи та 3 (7,5%) пацієнтів групи контролю зареєстровано рецидивне “відкриття” венозної виразки. Слід відзначити, що причиною рецидиву трофічних виразок у всіх хворих імовірно було недотримання компресійного режиму та зневага консервативного лікування.

При контрольному ультразвуковому дуплексному дослідженні у всіх хворих було верифіковано повна оклюзія неспроможних поверхневих вен, які були причиною виникнення хронічної венозної недостатності.

Згідно з основною теорією виникнення трофічних змін шкіри при хронічній венозній недостатності, основною причиною появи венозних виразок є важкі гемодинамічні зміни на макро- та мікроциркуляторному рівні, що призводить до виникнення запальної реакції [2]. При цьому провідним макрогемодинамічним чинником є поверхневий вертикальний рефлюкс крові, пов'язаний з клапанною недостатністю в системі ВПВ та МПВ нижніх кінцівок. Важливу роль відіграє також горизонтальний рефлюкс, тобто неспроможність клапанів перфорантних вен, однак виходячи з результатів проведеного дослідження, менш ніж 47 % хворим знадобилася склеротерапія перфорантних вен для загоєння трофічних виразок у всіх інших достатньо було усунути вертикальний рефлюкс. Отже, основою в лікуванні венозних трофічних виразок є корекція патологічних рефлюксів, яку можна здійснювати навіть при наявності великих трофічних дефектів шкіри за допомогою малоінвазивних ендовеноз-

них методів термокоагуляції. Очікувати повної санації та загоєння трофічних виразок тільки від консервативного методу лікування не є раціональним і тільки подовжує період до хірургічного етапу лікування.

При аналізі результатів лікування з даними літератури, слід зазначити, що схожі результати були отримані в рандомізованому клінічному дослідженні EarlyVenousRefluxAblation (EVRA) trial, що проводилося у Великобританії [6]. У результаті дослідження було доведено, що рання ендовенозна коагуляція поверхневого венозного рефлюксу призвела до більш швидкого загоєння венозних виразок, ніж відкладена ендовенозна абляція. У той же час, результати рандомізованого дослідження ESCHAR [5], де порівнювалась хірургічна корекція поверхневого венозного рефлюксу з виключно компресійною терапією, показала, що хірургічна корекція не покращує загоєння виразки, але знижує ризик рецидиву виразки на чотири роки. Для виявлення найбільш ефективного методу лікування хворих з декомпенсованими формами варикозної хвороби необхідно проведення подальших клінічних досліджень з оцінкою віддалених результатів лікування, та методами профілактики рецидивів.

Висновки. 1. Рання ендовенозна корекція поверхневого рефлюксу – ефективний, безпечний та доступний метод лікування хворих з декомпенсованими формами варикозної хвороби.

2. Застосування ранньої ендовенозної корекції поверхневого рефлюксу привело до повної епітелізації варикозних виразок у 78,2% протягом перших 6 місяців комплексного лікування.

Інформація про конфлікт інтересів. Автори заявляють про відсутність конфлікту інтересів при виконанні наукового дослідження та підготовці даної статті.

Інформація про фінансування. Автори гарантують, що вони не отримували жодних винагород у будь-якій формі, здатних вплинути на результати роботи.

Особистий внесок кожного автора у виконання роботи:

Волошин О.М. – розробка концепції і дизайну дослідження, аналіз отриманих даних, редагування, статистична обробка даних.

Суздаленко О.В. – збір матеріалу дослідження, розробка дизайну дослідження, аналіз отриманих даних.

Губка В.О. – збір матеріалу дослідження, аналіз отриманих даних, підготовка тексту статті.

Попова О.Г.– збір матеріалу дослідження, аналіз отриманих даних, підготовка тексту статті.

Список використаної літератури

1. Eberhardt R.T., Raffetto J.D. Chronic venous insufficiency. *Circulation*. 2014;130:333–346.
2. Vlajinac H, Marinkovic J, Maksimovic M, Radak D. Factors related to venous ulceration: a cross-sectional study. *Angiology*2014; 65: 824–830.
3. Brittenden J, Cotton SC, Elders A, et al. A randomized trial comparing treatments for varicose veins. *N Engl J Med* 2014;371:1218-1227.
4. Singer AJ, Tassiopoulos A, Kirsner RS. Evaluation and management of lower-extremity ulcers. *N Engl J Med* 2017;377:1559-1567.
5. Gohel MS, Barwell JR, Taylor M, et al. Long term results of compression therapy alone versus compression-plus surgery in chronic venous ulceration (ESCHAR): randomised controlled trial. *BMJ*. 2007;335:83.
6. Gohel MS, Heatley F, Liu X, et al. A Randomized Trial of Early Endovenous Ablation in Venous Ulceration. *N Engl J Med*. 2018 May 31;378(22):2105-2114.

Стаття надійшла до редакції: 24.0.2020 р.

Ангіосомна реваскуляризація стопи у хворих на цукровий діабет

Ю.М. Гупало, Д.Ю. Шаповалов, В.В. Шапринський, А.В. Шамрай-Сас, О.А. Голяченко, Б.Л. Куліковський

Науково-практичний центр профілактичної та клінічної медицини Державного управління справами, Київ

Реферат

Під спостереженням було 35 хворих на цукровий діабет з атеросклеротичним ураженням гомілкових артерій Chroniclimb-threaten in gischaemia (CLTI) трофічними порушеннями стопи theWound, IschaemiaandfootInfection (WIFI) 3-4 ст., яким виконано 55 оперативних втручань: чоловіків 25 (71,4%), жінок – 10 (28,6%); середній вік – 68 років [7]. Вказаним пацієнтам виконували ультразвукове дуплексне сканування (УЗДС) артерій. За даними результатів реваскуляризації ми виділили 3 групи: пряма ангіосомна реваскуляризація була виконана 16 пацієнтам, хірургічних втручань – 22 (40%). Непряму ангіосомну реваскуляризацію виконано у 16 пацієнтів, хірургічних втручань – 28 (50,9%).

Неангіосомну реваскуляризацію виконано 3 пацієнтам, втручань – 5 (9,1%). В I групі хворих 16 пацієнтів, у 2 (12,5%) виконувались повторні хірургічні втручання для покращення кровопостачання ураженої нижньої кінцівки. Із них у 1 (6,25%) виконана висока ампутація нижньої кінцівки. В II групі із 16 пацієнтів у 5 (31,25%) виконані повторні втручання. Із них у 4 (25%) як результат виконана висока ампутація, а у 1 (20%) відбулось загоєння трофічних порушень. У III групі пацієнтів 3, у 1 (33%) двічі виконані повторні втручання, як результат виконана висока ампутація, у 1 (33%) – загоєння трофічних порушень впродовж 2 міс., у 1 (33%) – трофічні порушення не загоїлись (через 2 міс. після операції смерть з інших причин).

Ключові слова: цукровий діабет, оклюзійно-стенотичні ураження гомілкових артерій, реваскуляризація артерій, ангіосомна теорія, ультразвукове дуплексне сканування.

Angiosome revascularization of foot in patients with diabetes

Hupalo Y., Shapovalov D., Shaprynskyi V., Shamraiyas A., Holyachenko O., Kulikovskiy B.
Research and Practical Center of Preventive and Clinical Medicine, Kyiv

Abstract

For the last observation of the research result, there has been presented 35 patients with diabetes with atherosclerotic lesions of the fibular artery Chroniclimb-threateningischaemia (CLTI) with trophic foot changes theWound, IschaemiaandfootInfection (WIFI) 3-4 degrees, which have been made 55 surgical interventions for 25 men (71,4%) and for 10 women (28,6%); the average age more or then was 68 years old [7]. The mentioning patients used to be made artery ultrasound duplex scanning. According to the results of the revascularization, we identified 3 groups: angiosome-directed revascularization (16 patients); 40% of the surgical interventions (22 patients). Angiosome-indirect revascularization (16 patients); 50,9% of the surgical interventions (28 patients). Non-angiosome revascularization (3 patients); 9,1% of the surgical interventions (5 patients). There were participated 16 patients in the first group of patients; 2 (12,5%) from them were participated in the repeated surgical interventions to improvement of the blood circulation in the affected lower limb. The major part of amputation had placed among 6,25 % (one patient) of lower limb. There were participated 16 patients in the second group of patients; 5 (31,25 %) from them had repeated surgical interventions; at last the major part of amputation had placed among 25 % (4 patients); and one person had a healing of trophic foot changes. There were participated 3 patients in the third group of the patients; one (33%) from them had repeated surgical interventions, as the result, the major part of amputation; and one person had healing of trophic foot changes within 2 months; one (33%) from them had fatal injury after 2 months of the operation.

Key words: the diabetes, the tibial artery occlusive disease (stenosis), the revascularization of the arteries, the angiosome's theory, the artery duplex scanning.

Вступ. Оклюзійно-стенотичне ураження артерій нижніх кінцівок є частою віковою патологією, що суттєво погіршує якість життя та призводить до інвалідизації людей старших 50-ти років. У межах дослідження PARTNERS [1] щодо захворювань периферійних артерій було обстежено 6979 осіб старших 50-ти років у 320 закладах США. Захворювання периферійних артерій були виявлені у 1865 хворих, що складає 29% від кількості обстежених. Важливо, що з 1865 хворих більше 80% мали клінічні ознаки PAD (хвороб периферичних артерій) [1], але лише 49% були обстежені та мали відповідний діагноз.

Оклюзійно-стенотичні ураження артерій нижніх кінцівок у хворих на цукровий діабет трапляються в 2–2,5 рази частіше, ніж у пацієнтів відповідного віку без цукрового діабету.

Ураження артерій гомілки та стопи атеросклерозом у поєднанні з цукровим діабетом залишається основною причиною нетравматичних ампутацій нижніх кінцівок. Згідно зі звітом Всесвітньої організації охорони здоров'я (ВООЗ) [2], в Україні кількість хворих на цукровий діабет складає 9,1 % і має тенденцію до зростання, як у нас, так і в усьому світі. Діабетики схильні до хвороб периферійних артерій у 2,7 рази більше в порівнянні з

людьми того ж віку без діабету [3]. Загальновизнана ймовірність ризику виникнення трофічних виразок стопи у діабетиків 25% [4]. Однак, за результатами деяких досліджень, може досягати 34% [5]. За даними Міжнародної федерації діабету, щорічно трофічні виразки стопи виникають у 9,1 млн. із 26,1 млн. діабетиків (34,9%) в світі [6]. За даними Міжнародної робочої групи з діабетичної стопи, близько 50% хворих на діабетичну стопу мають конкуруючі хвороби периферійних артерій [5]. Однак у когортному дослідженні E. Fagliaetal наведені інші дані [8]. Була виконана ангіографія 567 діабетиком з ознаками критичної ішемії стопи (трофічні порушення, біль спокою). За її результатами із 567 лише 3 хворих не мали гемодинамічно значущих (>50% просвіту) стенозів артерій нижніх кінцівок. У решти були покази для ревазуляризації. За даними the National Health Interview Survey (USA) за 2015р. кількість хворих на цукровий діабет 30 млн. осіб. Кількість високих ампутацій серед всіх діабетиків 108 тис. (0,5%), серед хворих на діабетичну стопу – 27%, з них 15% на рівні стегна та 12% на рівні гомілки. Ампутації пальців та резекції стопи виконані у 6,1% та 7,8% відповідно. Смертність після операцій високих ампутацій впродовж 2 років досягає 47% [9]. Застосування хірургічних методів ревазуляризації дозволяє значно покращити результати лікування хворих на діабетичну стопу. Збереження кінцівки після ревазуляризації протягом 1 року складає 78–85% в порівнянні з 54% у хворих, що лікувались консервативно [10,11]. Світові дані результатів застосування рентгендоваскулярних втручань такі. Збереження кінцівки після рентгендоваскулярних втручань протягом 1 року відзначено в 70-89%, 3 років – 63-80 %, 5 років – 56-77 %. Високі ампутації в 2-5% були виконані протягом 30 діб. Збереження кінцівки після відкритих втручань протягом року – 80-90%, 3 років – 71-80% [12]. Окклюзійно-стенотичне ураження артерій середнього і малого калібру більш характерне при ЦД. Згідно з ангіосомною теорією, кровопостачання певних ділянок шкіри та підшкірної клітковини відбувається по гілках магістральних артерій, які перфорують поверхневу фасцію тіла. Суміжні артеріальні гілки сполучені однією комунікантною артерією. Ділянка шкіри та підшкірної клітковини, яку живить одна перфорантна артерія, називається ангіосомною [13]. Дотримання ангіосомної концепції ревазуляризації при рентгендоваскулярних втручаннях дозволяє суттєво покращити результати. При виконанні прямої ревазуляризації кількість високих ампутацій нижньої кінцівки майже вдвічі менше, ніж при непрямій [14]. Загоєння ран та трофічних порушень при прямій ревазуляризації відбувається майже вдвічі частіше [OR] 0,51; 95% CI 0,39–0,68, $p < 0,001$), а функціональне рятування кінцівки – майже втричі [OR] 0,37; 95% CI 0,24–0,58, $p < 0,001$) [15].

Мета дослідження. Провести аналіз результатів ревазуляризації стопи у хворих на цукровий діабет відповідно ангіосомної концепції.

Матеріали та методи. Під час спостереження було 35 хворих на цукровий діабет з атеросклеротичним ураженням гомілкових артерій та трофічними порушеннями стопи WHI 3-4, CLTI[7], яким виконано 55 оперативних втручань, чоловіків 25 (71,4%), жінок – 10 (28,6%); середній вік – 68 років. Усім пацієнтам виконували УЗДС артерій за допомогою апаратів Mindray M5 та Samsung Medison R3 та включили в групу дослідження при виявленні двофазної, або трифазної хвилі кровотоку на підколінній артерії нижньої кінцівки та відсутності ураження загальної та глибокої артерії стегна або стенозів більше 50% на стороні атеросклеротичного ураження гомілкових артерій. Планування операції здійснювали на основі показників УЗДС.

Під контролем УЗДС виконували пункцію загальної стегнової артерії в дистальному напрямку та встановлювали інтродюсер Terumo 6 F, через який вводився контраст 20 мл Ультравіст 370 зі швидкістю 4-6 мл/с та виконувалась артеріографія за допомогою ангіографічного апарату Philips Alura F920. Заводили гідрофільний провідник Guidewire M35 Terumo з підтримкою катетера Glidecathvertebral 5FTerumo до зони оклюзії. Проходження зони оклюзії виконували інтраламінарно 14 провідником Pilot 200 компанії Abbott або Hydro-TrackMedtronic з підтримкою балон-катетера Tercross (Terumo) відповідного розміру. При неможливості проходження з балон-катетером, використовувався Micro Catheter компанії Micro Therapeutics EV3. Після заведення та позиціонування балон-катетера в зоні оклюзії чи стенозу виконували ангіопластику. Після видалення катетера на контрольній артеріографії оцінювали відновлення кровотоку в басейні ангіосоми та кінцівці в цілому.

Результати досліджень та їх обговорення. За даними результатами ревазуляризації ми виділили 3 групи: пряма ангіосомна ревазуляризація, характеризує собою відновлення кровотоку артерій ураженої нижньої кінцівки, в басейні якої спостерігаються трофічні зміни, було виконано 16-ти пацієнтам, хірургічних втручань – 22 (40%). Непряму ангіосомну ревазуляризацію ми вважали не повне відновлення кровотоку по гомілкових артеріях в басейні трофічних змін, виконано у 16 пацієнтів, хірургічних втручань – 28 (50,9%). Неангіосомною ревазуляризацією називали відновлення кровотоку в одній із артерій гомілки доступної для ревазуляризації з боку трофічних порушень стопи, виконано 3 пацієнтам, втручань – 5 (9,1%). При трофічних порушеннях пальців стопи повною та прямою ангіосомною ревазуляризацією ми вважали відновлення кровотоку по передній та задній великогомілковій артеріях, непрямую або частковою ревазуляризацією – по одній із гомілкових артерій нижньої кінцівки, яка віддає

колатеральну гілку кровотоку в ішемізовану ділянку ангіосоми.

У I групі хворих, яким було виконано пряму ангіосомну ревазуляризацію, із 16 пацієнтів у 6 пацієнтів були виявлені трофічні зміни на 1-3 пальці ураженої нижньої кінцівки критичною ішемією за класифікацією WIfI 3 ст, у 7 пацієнтів були виявлені трофічні зміни в декількох ангіосомних ділянках: в ділянці підшовної поверхні п'яти та 2-5 пальців та у 3-х хворих некрози 1-5 пальця та тильної поверхні стопи, виконувались повторні хірургічні втручання через неспроможність загоєння трофічних змін для покращення кровопостачання ураженої нижньої кінцівки у 2 (12,5%). Одному пацієнту повторно операція була виконана аспірація на тромбектомію передньої великогомілкової артерії (ПВГА), другому через 2 міс. спостереження, – трофічні зміни не загоювались. Із них виконана висока ампутація нижньої кінцівки у зв'язку із розповсюдженням некрозу проксимально ураженої стопи у 1 (6,25%).

У II групі було виконано непряму ангіосомну ревазуляризацію із 16 пацієнтів, у 11 хворих відзначались трофічні зміни 2–4 пальців стопи, за класифікацією WIfI 3–4 ст., під час виконання ревазуляризації у цих пацієнтів було ревазуляризовано лише задня великогомілкова артерія (ЗВГА) у зв'язку із неспроможністю відновити кровоток по ПВГА; через виражене оклюзійно-стеногічне ураження були виконані повторні втручання; із-за тромбозу ревазуляризованої артерії у 5 хворих (31,25%). Виконувалась аспіраційна тромбектомія із наступною балонною ангіопластиком цієї ж артерії. Із них врешті виконана висока ампутація у 4 (25%), а загоєння трофічних порушень відбулось у 1 (20%). У 5 пацієнтів були виявлені трофічні зміни до 2–6 см в діаметрі в ділянці п'яти, яким виконано ревазуляризацію ПВГА, після балонної ангіопластики виконано діагностичну артеріографію, на якій візуалізувалось, контраст: заповнена колатеральна гілка ПВГА, яка підходила до ангіосомної ділянки, де були виявлені трофічні порушення п'яти, у яких впродовж 2 міс. часу спостерігалось загоєння трофічних змін у 3 (18,9%) та впродовж 6 міс. – у 2 (12,6%).

В III групі пацієнтів застосовано неангіосомну ревазуляризацію із 3 пацієнтів, трофічні зміни спостерігались у 3-5 пальців стопи та медіальної щиколотки, за WIfI класифікацією 4 ст. у 1 (33%), під час рентгенендоваскулярної балонної пластики пройти оклюзійно-стеногічні ураження ЗВГА та ПВГА не вдалось, виконали ревазуляризацію малоогомілкової артерії (МГА), після чого на повторній ангіографії колатеральний кровотік у ділянці ураженої ангіосоми не визначався, двічі виконані повторні втручання в об'ємі аспіраційної тромбектомії та повторної ангіопластики внаслідок тромбозу МГА, як результат виконана висока ампутація, з трофічним ураженням п'яти (WIfI

3 ст.) у 1 пацієнта (33%), під час ревазуляризації виконано ангіопластику ПВГА, балонну делятацію ЗВГА та МГА – внаслідок оклюзійно-стеногічних уражень виконати не вдалось, колатеральний кровотік після контрольної ангіографії не візуалізувався. Загоєння трофічних порушень впродовж 2 міс., після чого виконано повторну діагностичну артеріографію, під час якої спостерігався колатеральний кровотік в ділянці трофічних змін. У 1 (33%) – трофічні порушення не загоїлись (через 2 міс. після операції смерть з інших причин).

Ангіосомна теорія один зі способів лікування хронічної ішемії на сьогоднішній день; найменш вивчене та науково доведене обґрунтування ревазуляризації артерій гомілки, що немає широкого впровадження в практичну медицину. У ангіосомній теорії багатьма дослідженнями Австралії та європейської асоціації судинних хірургів, що згідно з ангіосомною концепцією, кровопостачання певних ділянок шкіри та підшкірної клітковини відбувається по гілках магістральних артерій, які перфоруєть поверхневу фасцію тіла. Суміжні артеріальні гілки сполучені однією комунікантною артерією. Ділянка шкіри та підшкірної клітковини, яку живить одна перфорантна артерія, називається ангіосомною [13]. Згідно з ангіосомною теорією виникає розвиток колатерального кровотоку, який може розвинути після ревазуляризації неангіосомно важливої артерії та знизити ішемію кінцівки [14]. Підводячи підсумок проведеного дослідження, встановили, що у хворих на ЦД при хронічній ішемії нижніх кінцівок під час виконання реконструктивних операцій, згідно з ангіосомною теорією, протягом двох років збережено кінцівку у 30 (83,3%), виконана ампутація у 6 хворих (16,6%), один хворий помер (7,2%) за інших причин. У зв'язку зі збільшенням кількості хворих з атеросклеротичним оклюзійно-стеногічним ураженням артеріальних басейнів стопи на фоні ЦД, у яких відкрита операція на артеріях нижніх кінцівок є ризикованою для пацієнта, а також високим ризиком виникнення ускладнень після відкритих оперативних втручань. Тому пошук ефективних методів ревазуляризації прямої і в тому числі й непрямої ангіосомної теорії, пояснюється помітними результатами та його методом вибору.

Висновки. 1. Ефективність ревазуляризації гомілкових артерій оклюзійно-стеногічними ураженнями значно вища при відновленні кровотоку згідно з ангіосомною концепцією.

2. При неможливості дотримуватись ангіосомного принципу доцільно намагатись відновити кровотік по будь-якій магістральній артерії гомілки.

3. Ангіосомна концепція не дає вичерпної відповіді щодо ролі кожної з магістральних артерій у кровопостачанні гомілки та стопи. Невизначеність меж ангіосом, а також ефективність непрямої та неангіосомної ревазуляризації залишає відкритими певні питання щодо стратегії і тактики ревазуляризації гомілки та стопи.

Інформація про конфлікт інтересів. Автори заявляють про відсутність конфлікту інтересів при виконанні наукового дослідження та підготовці даної статті.

Інформація про фінансування. Автори гарантують, що вони не отримували жодних винагород у будь-якій формі, здатних вплинути на результати роботи.

Особистий внесок кожного автора у виконання роботи:

Гупало Ю.М. – розробка концепції і дизайну дослідження, аналіз отриманих даних, редагування, статистична обробка даних.

Шаповалов Д.Ю. – збір матеріалу дослідження, розробка дизайну дослідження, аналіз отриманих даних.

Шапринський В.І. – збір матеріалу дослідження, аналіз отриманих даних, підготовка тексту статті.

Шамрай-Сас А.В. – збір матеріалу дослідження, аналіз отриманих даних, підготовка тексту статті.

Голяченко О.А. – збір матеріалу дослідження, аналіз отриманих даних.

Куліковський Б.Л. – збір матеріалу дослідження, аналіз отриманих даних.

Список використаної літератури

1. PAD, Awareness, Risk and Treatment: New Resources for Survival 2007.
2. GlobalreportondiabetesWorldHealthOrganization 2016.
3. SelvinE, ErlingerTP. Prevalence of and risk factors for peripheral arterial disease in the United States: results from the National Health and Nutrition Examination Survey.Circulation. 2004 Aug 10;110(6):738-43. Epub 2004 Jul 19 1999-2000.
4. PreventingFootUlcersinPatientsWithDiabetes. NaliniSinghet alt., JAMA The Journal of the American Medical Association February 2005.
5. DiabeticFootUlcersandTheirRecurrence. David G. Armstrong et al. The New England Journal of Medicine. 2017.
6. Abbott CA, Carrington AL, Ashe H, et al. The North-West Diabetes Foot Care Study: incidence of, and risk factors for, new diabetic foot ulceration in a community-based patient cohort. Diabet Med 2002.
7. InternationalWorkingGroupontheDiabeticFoot, Guidelinesonpreventionandmanagementofdiabeticfootdiseases. 2019.
8. E. Faglia,Early and Five-year Amputation and Survival Rate of Diabetic Patients with Critical Limb Ischemia: Data of a Cohort Study of 564 Patients Eur J VascEndovascSurg 32, 484-490. 2006.
9. Carmona та співавт. DiabetesMetab 2005; v.31 №5; 449-454), а протягом 5 років – до 85% (DiabetesMetabResRev 2012; 28(Suppl 1): 179–217.
10. OutcomeofUnreconstructedChronicCriticalLegIschaemia. MauriLepantalo, SorjoMiitzke. 1996. EurJVascEndovascSurg 11/
11. Outcome of Ischemic Foot Ulcer in Diabetic Patients Who Had no Invasive Vascular Intervention. T. Elgzyri et al. European Journal of Vascular and Endovascular Surgery Volume 46 Issue 1 July/2013.
12. A systematic review of the effectiveness ofrevascularization of the ulcerated foot in patientswith diabetes and peripheral arterial disease. R. J. Hinchliffe1et al. 2016.
13. The angiosomes of the body and their supply to perforator f laps. G. Ian Taylor, MD. Department of Plastic Surgery, Royal Melbourne Hospital, Melbourne, Australia. 2003.
14. Angiosome Targeted PTA is More Important in EndovascularRevascularisation than in Surgical Revascularisation: Analysis of 545 Patientswith Ischaemic Tissue Lesions. K. Spillerová, M. Venermoetal.,Helsinki University Hospital, Department of Vascular Surgery, FinlandEur J VascEndovascSurg (2017) 53, 567-575.
15. Editor’s Choice e Direct vs. Indirect Angiosomal Revascularisation ofInfrapopliteal Arteries, an Updated Systematic Review and Meta-analysis. NafiDilaver et al. Eur J VascEndovascSurg (2018) 56, 834-848.

Стаття надійшла до редакції: 23.01.2020 р.

Використання клітинних технологій у комплексному лікуванні пацієнтів із трофічними венозними виразками

Д.Б. Домбровський, Ю.В. Оліник

*Буковинський державний медичний університет, кафедра хірургії №1;
Чернівецька обласна клінічна лікарня, відділення хірургії судин, Чернівці*

Реферат

Враховуючи масштабність та розповсюдженість захворювання в людській популяції, пошук нових і доповнення існуючих методів комплексного лікування трофічних виразок нижніх кінцівок є актуальним питанням сучасної медицини. Завдяки величезній біологічній цінності кордової крові її розглядають, як джерело стовбурових клітин на рівні з іншими джерелами. Метою роботи було оцінити та порівняти результати лікування хворих із хронічною венозною недостатністю нижніх кінцівок, ускладненою трофічною виразкою, резистентною до стандартної терапії після трансплантації стовбурових клітин кордової крові та без неї. Пацієнтам, які в анамнезі перенесли оперативні втручання по корекції венозної гіпертензії, мали виразковий дефект не менше 2-х років на тлі базисної терапії під епідуральною анестезією пункційно під виразку вводилась клітинна суспензія. Індекс швидкості загоєння визначали за формулою Попової у модифікації Гірка Е.І., Кравцова Є.А. У результаті проведеного дослідження встановлено, що процес загоєння у пацієнтів дослідної групи розпочинався з перших діб після трансплантації зі зменшення периферичного набряку та запальної гіперемії м'яких тканин навколо виразки, майже не залишається «мінус тканини», грануляції спочатку активно наростають, піднімаючи дно виразки до рівня дерми, а далі процес загоєння, в основному, відбувався за рахунок крайової епітелізації. Індекс швидкості загоєння виразкового дефекту у пацієнтів дослідної та контрольної груп різнився протягом усього періоду спостереження і у пацієнтів після трансплантації стовбурових клітин кордової крові у 1,5-2 рази вище ніж у пацієнтів, яким проводилась стандартна консервативна терапія. Трансплантація клітин кордової крові призводить до активації власних регенеративних резервів організму та впливу на різні ланки патогенезу розвитку трофічних виразок венозного генезу, що зі свого боку прискорює загоєння виразкового дефекту.

Ключові слова: трофічна виразка, кордова кров, індекс загоєння.

The use of cell technologies in the complex treatment of patients with venoustrophic ulcers

D.B. Dombrovskiy, Yu.V. Olinyk

*Higher State Educational Establishment of Ukraine Bukovinian State Medical University, Surgery Department №1;
Chernivtsi Regional Clinical Hospital, Department of Vascular Surgery*

Abstract

The high prevalence of the disease in the population, the need to search for new and improve existing methods of complex treatment of lower extremity trophic ulcers made it a topical issue of modern medicine. Due to the enormous biological value of cord blood, it is regarded as one of the main stem cell sources. The aim of this study was to evaluate and compare the results of treatment of patients with chronic venous insufficiency of the lower extremities, complicated by trophic ulcer, resistant to standard therapy after and without cord blood stem cell transplantation. Patients who had a history of surgical intervention for the correction of venous hypertension had a non-healing effect of at least 2 years on the background of basic therapy under epidural anesthesia punctually under the ulcer cell suspension was injected. The healing rate index was determined by Popova's formula in the modification of Girka E.I., Kravtsova E.A. The healing process in the patients of the main group began on the first day after transplantation with the reduction of pericellular edema and inflammatory hyperemia of the soft tissues around the ulcer, almost no "minus tissue" was observed, granulation initially actively built up, raising the bottom of the ulcer dermal level, and the healing process was mainly due to marginal epithelialization. The healing rate index of the ulcer defect in the main and control groups varied throughout the observation period and in patients after cord blood stem cell transplantation was 1.5-2 times higher than in patients treated with standard conservative therapy. Cord blood cell transplantation leads to activation of the body's own regenerative reserves and influences the various pathogenic chains of the development of venous trophic ulcers and accelerates its healing.

Key words: Trophic ulcer, cord blood, healing index.

Вступ. Венозна гіпертензія є основним чинником розвитку трофічних порушень та ініціює цілий каскад патологічних реакцій на субклітинному, клітинному та тканинному рівнях. За даними літератури, в США та країнах Західної Європи захворюваність на трофічні виразки трапляються у 40-60 осіб на 1000 населення і більше 70% з них викликані венозною гіпертензією. У Великій Британії щороку витрачають 300-400 мільйонів фун-

тів стерлінгів на лікування даної патології [1]. За даними наукового дослідження «ДЕТЕКТ», проведеного на базі Національного інституту хірургії та трансплантології ім. О.О. Шалімова, під впливом консервативної терапії тривалістю до чотирьох місяців, загоєння венозних трофічних виразок відбувається лише в 50% випадків. Після двох років лікування не загоюється 20%, після п'яти років – 8% виразок залишаються відкритими. Згід-

но з рекомендаціями Товариства судинної хірургії та Американського венозного форуму (2014) у разі безуспішності традиційного місцевого лікування венозних виразок упродовж 4-6 тижнів, якщо площа виразки зменшується менш ніж на 30%, лікар повинен розглянути можливість додаткового лікування [2]. У дослідженні M. Perrin та A.A. Ramelet (2011) доведена ефективність веноактивних препаратів у лікуванні хронічної венозної недостатності, проте патогенез розвитку та загоєння вивчений недостатньо [3]. Враховуючи масштабність і розповсюдженість захворювання в людській популяції, пошук нових та доповнення існуючих методів комплексного лікування трофічних виразок нижніх кінцівок є актуальним питанням сучасної медицини [4]. Завдяки здатності диференціюватися в різні типи клітин все частіше науковці всього світу звертають свою увагу на можливість використання клітинних технологій в лікуванні нозологій, які погано піддаються терапії існуючими методами. Завдяки величезній біологічній цінності кордової крові її розглядають як джерело стовбурових клітин на рівні з іншими джерелами: кістковим мозком, периферійною кров'ю, плацентою, жировою тканиною та іншими. Основними перевагами саме кордової крові є: висока доступність (у світі більше 200 млн. пологових на рік), проліферативна здатність у 10 разів вища, ніж у аналогічних клітин дорослої людини, відсутність ризику для здоров'я матері та дитини при заборі матеріалу, можливість використання аутологічного матеріалу (відсутність реакції "хазяїн проти трансплантата"), кількість стовбурових клітин у кордовій крові в 12 разів перевищує їхню кількість у кістковому мозку. З 2013 року наказом МОЗ України № 603 медична спільнота України, перша на пострадянському просторі, офіційно отримала право на трансплантацію стовбурових клітин людини при ішемії кінцівок, патологіях підшлункової залози, травмах та опіках.

Мета дослідження: оцінити та порівняти результати лікування хворих із хронічною венозною недостатністю нижніх кінцівок, ускладненою трофічною виразкою, резистентною до стандартної терапії після трансплантації стовбурових клітин кордової крові та без неї.

Матеріали та методи. Аналіз доклінічного експериментального етапу дослідження, проведеного на білих лабораторних лінійних щурах, дозволив перейти до наступного – клінічного етапу, для якого було відібрано 16 пацієнтів із трофічними виразками венозної етіології. Всі хворі отримували стаціонарне лікування в умовах відділення хірургії судин ОКУ «Чернівецька обласна клінічна лікарня» у період з 2015–2018 роки. Критерієм відбору були пацієнти, які в анамнезі вже перенесли оперативні втручання по корекції венозної гіпертензії, якщо такі були показані, а також час існування виразкового дефекту не менше 2-х років на тлі базисної терапії в стаціонарних та амбулаторних

умовах. Розміри хронічних венозних виразок були від 3,5×3,0 см до 8×10 см діаметром та від 0,5 см до 1,5 см глибиною. Локалізація ранових дефектів шкіри була по медіальній та латеральній поверхнях нижньої та середньої третин обох гомілок. Групу дослідження склали 7 пацієнтів, яким на тлі базисної терапії підепідуральною анестезією пункційно під виразку вводилась клітинна суспензія з наступними параметрами: вміст ядровмісних клітин – 0,11×10⁹ до 3,7×10⁹, кількість мононуклеарів – 15-60%, КУО-ГМ – (50±10) ×10³/мл, вміст гемопоетичних клітин, що несуть на своїй поверхні маркери CD34+ CD45+ та CD117+ CD45+, дорівнював відповідно (0,85±0,20) та (1,52±0,39)%. Життєздатність клітин – (80±10%). Дали на 5-у, 14-у та 28-у добу пацієнтам проводились заміри діаметра та об'єму трофічної виразки для визначення індексу швидкості загоєння за формулою Попової у модифікації Гірка Е.І., Кравцова Є.А. (патент 68649 «Спосіб визначення швидкості загоєння ран»). Поставлена задача вирішується в спосіб визначення швидкості загоєння рани, шляхом математичного розрахунку, що включає визначення певного інтервалу часу, згідно з винаходом, визначають величину об'єму рани в даний момент і величину об'єму рани через визначений інтервал часу і за формулою розраховують індекс загоєння рани: $(V - V_1) / \text{Індекс} = \times 100\%$, $V \times T$, де V – величина об'єму рани в даний момент; V_1 – величина об'єму рани через визначений часовий інтервал (T) T – число днів між першим і наступним вимірами. Визначення зміни об'єму рани є більш точним методом визначення швидкості загоєння ран, що дозволяє краще оцінювати динаміку ранового процесу і, отже, більш якісно лікувати рани. Для зручності розрахунків вважають, що глибокі рани (глибина більш 0,5 см) мають форму півсфери або напівеліпсоїду і їхній об'єм розраховують за формулами: Об'єм півсфери = $2/3\pi r^2$, де r – радіус кулі. Об'єм напівеліпсоїду = $2\pi abc$, де a і b – півоселіпси, c – висота (глибина рани). Запропонована формула дозволяє точно оцінити динаміку ранового процесу і, проводити більш якісне місцеве лікування [5].

Групу контролю склали 9 пацієнтів, які отримували стандартну консервативну терапію: вентоніки, антибіотики (після визначення чутливості), місцево щоденні перев'язки з вологовисихаючими пов'язками з антисептиками та еластична компресія, адже згідно з Рекомендацією European Wound Management Association (EWMA) щодо проведення компресійної терапії (Management of patients with venous leg ulcers: Challenges and Current Best Practice, 2016) компресійна терапія є першим важливим кроком у лікуванні венозних виразок [6].

Результати досліджень та їх обговорення. У результаті проведеного дослідження встановлено, що процес загоєння у пацієнтів дослідної групи розпочинався з перших днів після трансплантації зі зменшення периферичного набряку та запаль-

ної гіперемії м'яких тканин навколо виразки. Зменшення ексудації ранової поверхні відбувалось вже з 3-ї доби, коли в групі контролю фаза ексудації продовжувалась до 7-10 доби лікування. Появу активних грануляцій на дні виразкових дефектів бачили вже з 5-ї доби у пацієнтів, що перенесли трансплантацію стовбурових клітин кордової крові. Аналогічну картину у пацієнтів з базисною терапією спостерігали лише після 14-ї доби. Протягом перших 7-10 діб після трансплантації, завдяки стимуляції власних регенеративних можливостей організму, об'єм трофічних виразок значно зменшувався. Звертає на себе увагу той факт, що у пацієнтів дослідної

групи майже не залишається «мінус тканини», грануляції спочатку активно наростають, піднімаючи дно виразки до рівня дерми, а далі процес загоєння, в основному, відбувався за рахунок крайової епітелізації, аж до повного загоєння виразок (рис. 1–4). У пацієнтів контрольної групи загоєння відбувається набагато повільніше з формуванням грубої нееластичної рубцевої тканини та збереженням «мінус тканини». Також слід відзначити значне зменшення больового синдрому у пацієнтів після трансплантації, що доводиться вдвічі меншою потребою у знеболюючих препаратах використаних в період стаціонарного лікування.

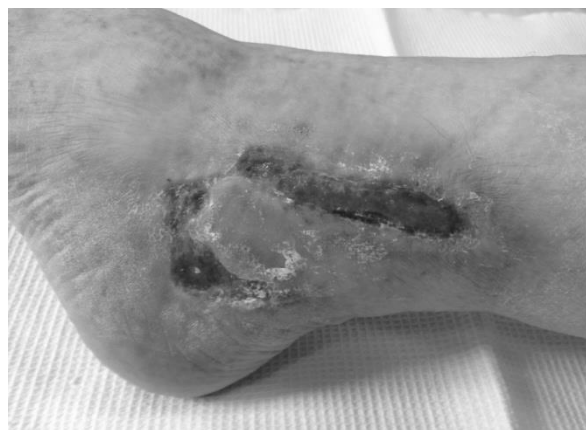

Рис. 1. 5-а доба після трансплантації.

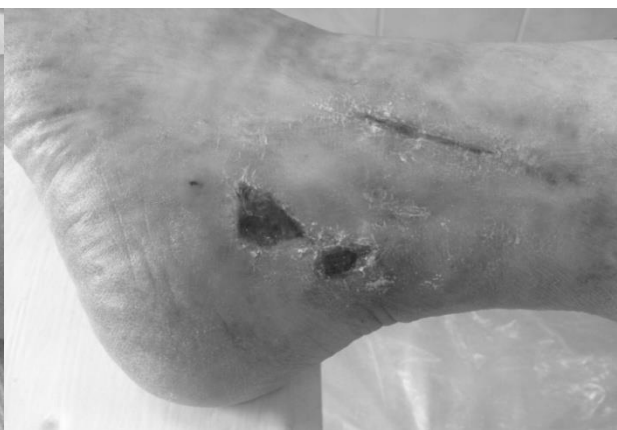

Рис. 2. 14-а доба після трансплантації.

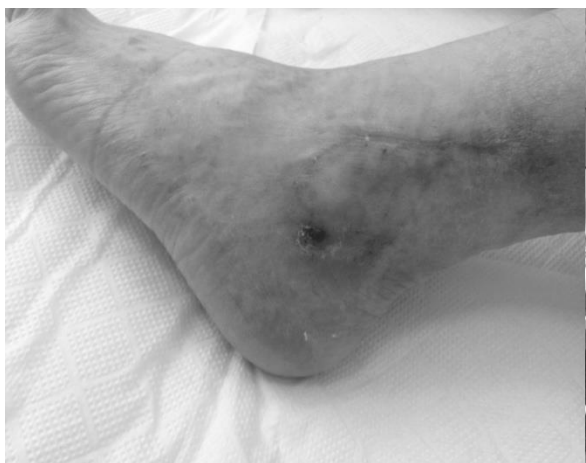

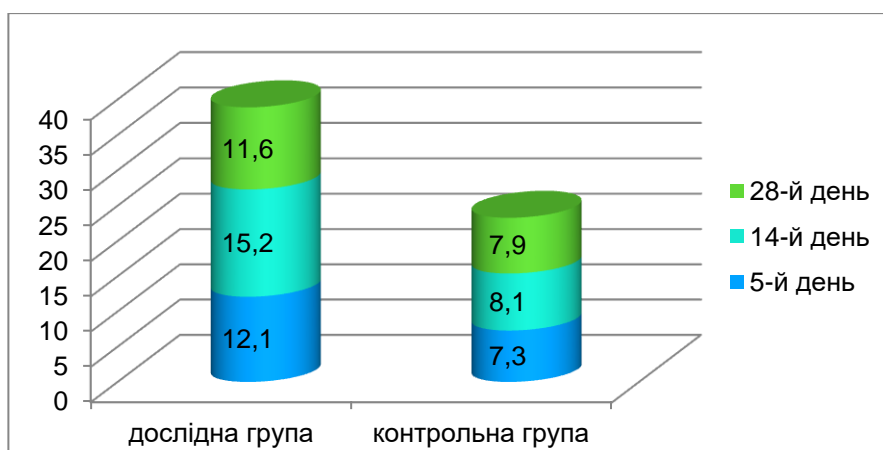
Рис. 3. 28-а доба після трансплантації.

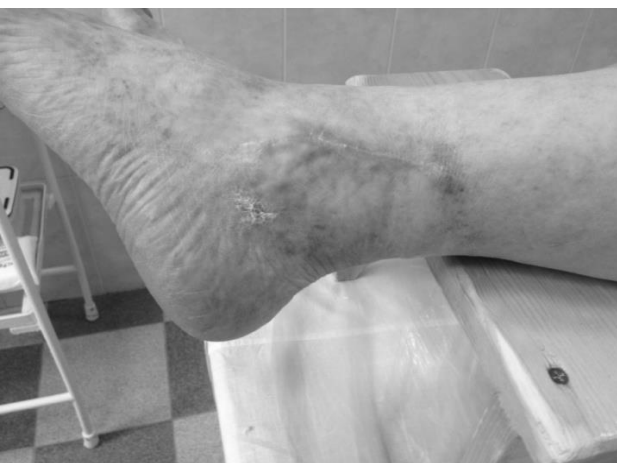

Рис. 4. 41-а доба після трансплантації.

Індекс швидкості загоєння виразкового дефекту у пацієнтів дослідної та контрольної груп різнився протягом усього періоду спостереження і у пацієнтів після трансплантації стовбурових клітин кордової крові у 1,5-2 рази вище ніж у пацієнтів, яким проводилась стандартна консервативна тера-

пія. Також слід відзначити, що даний індекс швидкості був майже однаковим протягом усього періоду в пацієнтів контрольної групи, на відміну від дослідної групи, де швидкість одразу була вища та зростала до 14-ї доби, а потім поступово падала до 28-ї доби.



* різниця достовірна порівняно з контрольною групою ($p < 0,05$).

Позитивний ефект від трансплантації стовбурових клітин кордової крові на якість та швидкість загоєння венонних трофічних виразок вбачаємо у впливі на різні ланки патогенезу розвитку виразкового ефекту, а саме: покращення мікроциркуляції внаслідок нормалізації функцій ендотелію, створення бар'єру стовбуровими клітинами для виходу формених елементів крові, стимуляція

ангіогенних процесів, вплив факторів росту клітин на процеси загоєння трофічної виразки та інші.

Висновки. Трансплантація клітин кордової крові приводить до активації власних регенеративних резервів організму та впливу на різні ланки патогенезу розвитку трофічних виразок венонного генезу, що у свою чергу прискорює загоєння виразкового дефекту.

Інформація про конфлікт інтересів. Автори заявляють про відсутність конфлікту інтересів при виконанні наукового дослідження та підготовці даної статті.

Інформація про фінансування. Автори гарантують, що вони не отримували жодних винагород у будь-якій формі, здатних вплинути на результати роботи.

Особистий внесок кожного автора у виконання роботи:

Домбровський Д.Б. – розробка концепції і дизайну дослідження, аналіз отриманих даних, редагування, статистична обробка даних;

Оліник Ю.В. – збір матеріалу дослідження, аналіз отриманих даних, підготовка тексту статті.

Список використаної літератури

1. Prevalence and ethiology of leg ulcers in Ireland / Brien J.F. et al. / Ir J. Med. Sci. 2010; 169(2): 110–2.
2. Даценко Б.М. Теория и практика местного лечения гнойных ран. К.: Здоров'я, 1995. 383 с.
3. Perrin M., Ramelet A.A. Pharmacological treatment of primary chronic venous disease: rationale, results and unanswered questions / Perrin M., Ramelet A.A./Eur J VascEndovasc Surg.2011 Jan;41(1):117-25. Doi: 10.1016/j.ejvs.2010.09.025.
4. Management of Patients With Venous Leg Ulcers: Challenges and Current Best Practice. / J Wound Care. 2016 Jun;25 Suppl 6:S1-S67. Doi: 10.12968/jowc.2016.25.Suppl6.S1.
5. Clinical practice guidelines of the Society for Vascular Surgery (SVS) and the American Venous Forum (AVF) Management of venous leg ulcers / J VascSurg. 2014 Aug;60(2 Suppl):1S-2S. Doi: 10.1016/j.jvs.2014.04.058.
6. Ляховський В.І. Особливості лікування та загоювання трофічних виразок нижніх кінцівок змішаного генезу/ В.І. Ляховський, О.М. Безкорвайний, А.В. Сидоренко Клінічна хірургія Klinichnakhirurgiia. 2019 July;86(7):36-41. DOI: 10.26779/2522-1396.2019.07.36.

Стаття надійшла до редакції: 23.12.2019 р.

Клініко-функціональні аспекти трансплантації клітин кордової крові у хворих із дистальним ураженням артерій нижніх кінцівок

Д.Б. Домбровський, В.В. Савін, Ю.Р. Пшиборовська

*Буковинський державний медичний університет, кафедра хірургії №1;
Чернівецька обласна клінічна лікарня, відділення хірургії судин, Чернівці*

Реферат

Вступ. В Україні хронічні облітеруючі захворювання артерій нижніх кінцівок займають більше 20% серед всіх уражень серцево-судинної системи.

Мета дослідження. Провести порівняльний аналіз клінічного стану пацієнтів із дистальним ураженням артеріального русла при використанні стандартної консервативної терапії із застосуванням трансплантації клітин кордової крові та без неї.

Матеріали та методи. Дослідну групу формували пацієнти з проявами хронічної ішемії нижніх кінцівок на тлі облітеруючого атеросклерозу, яким проводилася трансплантація клітин кордової крові в поєднанні з консервативною терапією. До групи контролю ввійшли пацієнти з облітеруючим атеросклерозом та дистальним ураженням судин нижніх кінцівок, що отримували базовий курс консервативної терапії. Для визначення якості життя до та після трансплантації клітин кордової крові ми використали низку уніфікованих опитувальників, за допомогою яких визначили дистанцію переміжної кульгавості та проводили суб'єктивну оцінку рівня особистого благополуччя пацієнтів. Для аналізу стану мікроциркуляції в ішемізованій кінцівці ми використали метод лазерної доплерівської флоуметрії.

Результати досліджень та їх обговорення. Після трансплантації клітин кордової крові відзначається покращення загального стану хворих, зменшення ступеня ішемії за класифікацією Рутерфорда, збільшення дистанції та швидкості безбольової ходьби протягом перших 3 місяців на 5-10%, і у 1,3 разу через 12 місяців, порівняно з контрольною групою. Покращення мікроциркуляторних показників лазерної доплерівської флоуметрії відзначається починаючи з кінця першого і до 12 місяця після трансплантації, що свідчить про поліпшення стану мікрогемодинаміки.

Висновки. Використання трансплантації клітин кордової крові з метою стимуляції ангиогенезу дозволяє отримати тривалий позитивний клінічний ефект, який проявляється у вигляді збільшення дистанції та швидкості безбольової ходьби, покращення працездатності, поліпшення особистого благополуччя пацієнтів у фізичній, психологічній та соціально-економічній сфері, що корелює з даними лазерної доплерівської флоуметрії та розширює можливості успішного лікування хворих з хронічною ішемією нижніх кінцівок на тлі облітеруючого атеросклерозу.

Ключові слова: облітеруючий атеросклероз, хронічна ішемія нижніх кінцівок, трансплантація, кордова кров.

Clinical and functional aspects of cord blood cell transplantation in patients with distal lesions of the lower limb arteries

Dombrovsky D.B., Savin V.V., Pshyborovska Yu.R.

*Bukovina State Medical University, Department of Surgery №1;
Regional Clinical Hospital, Department of Vascular Surgery, Chernivtsi*

Abstract

Purpose of work. Conduct comparative analysis of the clinical condition of patients with distal lesions of the arterial bed using standard conservative therapy with and without cord blood cell transplantation.

Materials and methods. The study group was formed of patients with manifestations of chronic ischemia of the lower limb against obliterating atherosclerosis, who underwent transplantation of cord blood cells in combination with conservative therapy. The control group included patients with distal lesions of the lower limb vessels with obliterating atherosclerosis receiving a basic course of conservative therapy. To determine the quality of life characteristics before and after cord blood cell transplantation, we used a number of standardized questionnaires, with which we determined the distance of intermittent claudication and subjectively assessed the level of personal well-being of patients. For a detailed of the state of microcirculation in the ischemic limb, we used the laser doppler flowmetry method.

Results and discussion. After transplantation of cord blood cells, an improvement in the general condition of the patients was observed, a decrease in the degree of ischemia to Rutherford's classification, an increase in the distance and the rate of painless walking by 5-10% during the first 3 months, and 1.3 times in 12 months, compared with the control group are noted. Improvement of microcirculatory indicators of laser doppler flowmetry was observed from the end of the first and up to 12 months after transplantation, which indicates an improvement in the state of microhemodynamics.

Conclusion. The use of cord blood cell transplant for the stimulation of angiogenesis allows to obtain a long lasting positive clinical effect, which is manifested in the form of an increase the distance and speed of pain-free walking, improving performance, improving the personal well-being of patients in the physical, psychological and socio-economic sphere, which correlates with laser doppler flowmetry and expands the possibilities of successful treatment of patients with chronic lower limb ischemia against the background of obliterating atherosclerosis.

Key words: obliterating atherosclerosis, chronic lower limb ischemia, transplantation, cord blood.

Вступ. В Україні хронічні облітеруючі захворювання артерій нижніх кінцівок займають більше 20% серед всіх уражень серцево-судинної системи [1,2,3]. Смертність серед пацієнтів, які мають по-

чаткові клінічні прояви даної патології у вигляді переміжної кульгавості становить 3–5% за рік, а при наявності критичної ішемії нижніх кінцівок смертність підвищується до 20% за рік [4,5].

Частота ампутацій при судинній патології як в Україні, так і за її межами досягає 59%, а показник летальності доходить до 48%. Летальність залишається головною проблемою в цій групі пацієнтів: 30–40% з них живуть менше 5 років [6, 8].

При відсутності «приймаючого» судинного русла або наявності протипоказань до реконструктивної операції єдиним способом залишається ампутація або непрямая ревазуляризація, що сприяє посиленню компенсаторних можливостей мікроциркуляторного русла внаслідок збільшення щільності та загальної площі капілярної мережі [7].

Таким чином, проблема лікування хворих з дистальним ураженням артерій нижніх кінцівок – одна з найбільш актуальних у судинній хірургії, а її вирішення дозволить не тільки зберегти кінцівку неоперабельним пацієнтам, а й істотно поліпшити їх якість життя.

У світі існує достатня кількість рандомізованих досліджень з використанням стовбурових клітин. Їх різноманітність, ступінь технічної складності та травматичності відомі досить давно та широко обговорюються в літературі.

Joshua M. Nare et al. [9] у 2017 році опублікували результати рандомізованого дослідження POSEIDON-DCM Trial порівняння безпечності та ефективності аутологічних і аlogenних мезенхімальних стовбурових клітин кісткового мозку в лікуванні хронічної неішемічної ділятаційної кардіоміопатії, що проводилося в Госпіталі університету Маямі, США з 2011 по 2015 роки.

У 2018 році вчені Університету Дюка (Duke University) та Хьюстонського методистського неврологічного інституту (Houston Methodist Neurological Institute) (США) оприлюднили результати 1 фази багатосайтового відкритого про-

спективного клінічного випробування, що вивчало безпеку трансплантації клітин кордової крові пацієнтам, які перенесли ішемічний інсульт. У ході дослідження доведено, що дана методика є безпечною, добре переносимою та можливою. Наразі ініційовано більш масштабне рандомізоване плацебо-контрольоване подвійне сліпе дослідження 2 фази для оцінки здатності клітин кордової крові до покращення функціональних результатів у хворих на гострий ішемічний інсульт [10].

Мета дослідження. Провести порівняльний аналіз клінічного стану пацієнтів з дистальним ураженням артеріального русла при використанні стандартної консервативної терапії із застосуванням трансплантації клітин кордової крові та без неї.

Матеріали та методи. У дослідну групу нами було відібрано 16 пацієнтів, які перебували на стаціонарному лікуванні у відділенні хірургії судин ОКУ «Чернівецька обласна клінічна лікарня» – 12 чоловіків (75%) та 4 жінки (25%) з проявами хронічної ішемії нижніх кінцівок на тлі облітеруючого атеросклерозу, яким проводилася трансплантація клітин кордової крові в поєднанні з консервативною терапією. До групи контролю ввійшли 11 пацієнтів: 9 чоловіків (82%) та 2 жінки (12%) з облітеруючим атеросклерозом та дистальним ураженням судин нижніх кінцівок, що отримували базовий курс консервативної терапії в середньостатистичних дозах.

Наявність хронічної ішемії у пацієнтів підтверджувалася за допомогою інструментальних методів дослідження та наявністю відповідної клінічної симптоматики: біль у нижній кінцівці, що з'являється під час фізичного навантаження або в стані спокою, наявність трофічних порушень м'яких тканин стопи або без них, довготривалий перебіг захворювання. Характер прояву клінічної симптоматики був різним залежно від ступеня ішемії кінцівки (табл. 1).

Таблиця 1

Розподіл хворих за ступенем ішемії нижніх кінцівок

За Фонтейном	Симптоми		По Рутерфорду		Дослідна група (n=9)	Контрольна група (n=11)
			Ступінь	Клас		
I	безсимптомний перебіг		0	0	-	-
IIa	кульгавість >200 м	легка кульгавість	I	1	-	-
IIб	кульгавість <200 м	помірна кульгавість	I	2	-	-
		тяжка кульгавість	I	3	-	2
III	біль у спокої		II	4	11	5
IV	некроз та ішемічні виразки	незначне ушкодження тканин	III	5	5	4
		значне ушкодження тканин	IV	6	-	-

Із метою детальнішої оцінки ступенів важкості ішемії нижніх кінцівок ми використали класифікацію за R.B. Rutherford [11], адже тут виділені в окремі самостійні пункти різні за ступенем вираження варіанти переміжної кульгавості. Вона ґрунтується на функціональних даних артерій нижніх кінцівок і в повній мірі відображає клінічний стан нижніх кінцівок, включаючи характеристику регіонарної гемодинаміки.

Критеріями відбору пацієнтів для дослідження були: дистальне ураження артерій нижніх кінцівок, неможливість виконання «прямих» реконструктивних операцій, належність пацієнтів 4 та 5 класу за Рутерфордом (III та IV ступінь ішемії за Фонтейном з незначними трофічними розладами), негативні тести на онкомаркери та відсутність онкологічної патології в анамнезі. Критерії виключення: можливість виконання реконструктивної операції на магістральних артеріях, належність до 6 класу за Рутерфордом (IV ступінь ішемії за Фонтейном з вираженими трофічними розладами), позитивні тести на онкомаркери чи обтяжений онкологічний анамнез, цукровий діабет. Наявність у хворих іншої супутньої патології дозволяла пацієнтам брати участь у формуванні дослідної групи.

Із метою покращення реваскуляризації пацієнтам групи дослідження проводили трансплантацію клітин кордової крові на тлі призначеної консервативної терапії. Клітинний трансплантат отримували з банку пуповинної крові ТОВ «Інститут клітинної терапії» згідно з договором. Суспензію вводили в ішемізовану кінцівку за допомогою довгої тонкої канюлі підфасціально по медіальній та латеральній поверхні гомілки за розробленою в ході дослідження методикою (Патент України №13117 від 10.01.2019 р). Загальна кількість введеної суспензії, що містила стовбурові клітини кордової крові, в одну кінцівку становила 50 ± 5 мл (вміст ядромісних клітин – від 47×10^6 до 356×10^6 , життєздатність клітин – не менше 87 ± 5 % від початкової).

Для оцінки ефективності трансплантації клітин кордової крові ми використовували уніфікований

опитувальник Walking Impairment Questionnaire (WIQ), який рекомендований як специфічний опитувальник для пацієнтів із переміжною кульгавістю з визначенням дистанції безболісної ходьби та можливої швидкості ходьби у пацієнтів із дистальним ураженням артерій нижніх кінцівок.

Додатково проводилось опитування для визначення «Індексу якості життя» («Quality of Life Index», Spitzer та співавт.), критеріями якого є оцінка пацієнтом рівня особистого благополуччя у фізичному, психічному та соціально-економічному відношенні. Максимальна кількість балів, що міг набрати пацієнт, складала 10 балів, мінімальна – 0 балів.

Згідно з рекомендаціями щодо стандартизації (European Contact Dermatitis Society, від 1994) нами проведено аналіз показників лазерної доплерівської флоуметрії у хворих із хронічною ішемією кінцівок, де визначали гемодинамічний тип мікроциркуляції та навели декілька показників, які, на нашу думку, досить яскраво характеризують стан мікрогемодинаміки.

Результати досліджень та їх обговорення. У всіх пацієнтів дослідної групи після трансплантації клітин кордової крові спостерігали позитивну клінічну динаміку. Протягом першого місяця після клітинної трансплантації хворі виявили поступове покращення самопочуття, зменшувався, а надалі був відсутнім біль у спокої, зменшувалися трофічні розлади та загоювалися крайові некрози пальців, поступово збільшувалась дистанція та швидкість безболісної ходьби. Через 3 міс після клітинної трансплантації, окрім покращення місцевого статусу, простежувалося покращення загального стану, збільшилися працездатність та загальна активність. Стан пацієнтів через 6 місяців після клітинної трансплантації: усі пацієнти працездатні, ведуть активне соціальне та побутове життя.

Через 12 місяців після трансплантації чітко прослідковується перехід пацієнтів у групу з нижчим ступенем ішемії, що яскраво наведено в таблиці (табл. 3).

Таблиця 3

Динаміка ступеня ішемії кінцівки після трансплантації

Ступінь хронічної ішемії за Рутерфордом	Клас	До клітинної трансплантації	Через 12 міс після клітинної трансплантації
0	0	-	-
I	1	-	2
I	2	-	6
I	3	-	5
II	4	11	3
III	5	5	-
IV	6	-	-

Дистанція та швидкість безболівної ходьби пацієнтів збільшувалася на 5-10% протягом перших 3 місяців, а через 12 місяців – у 1,3 разу, порівняно з групою контролю (рис. 1).

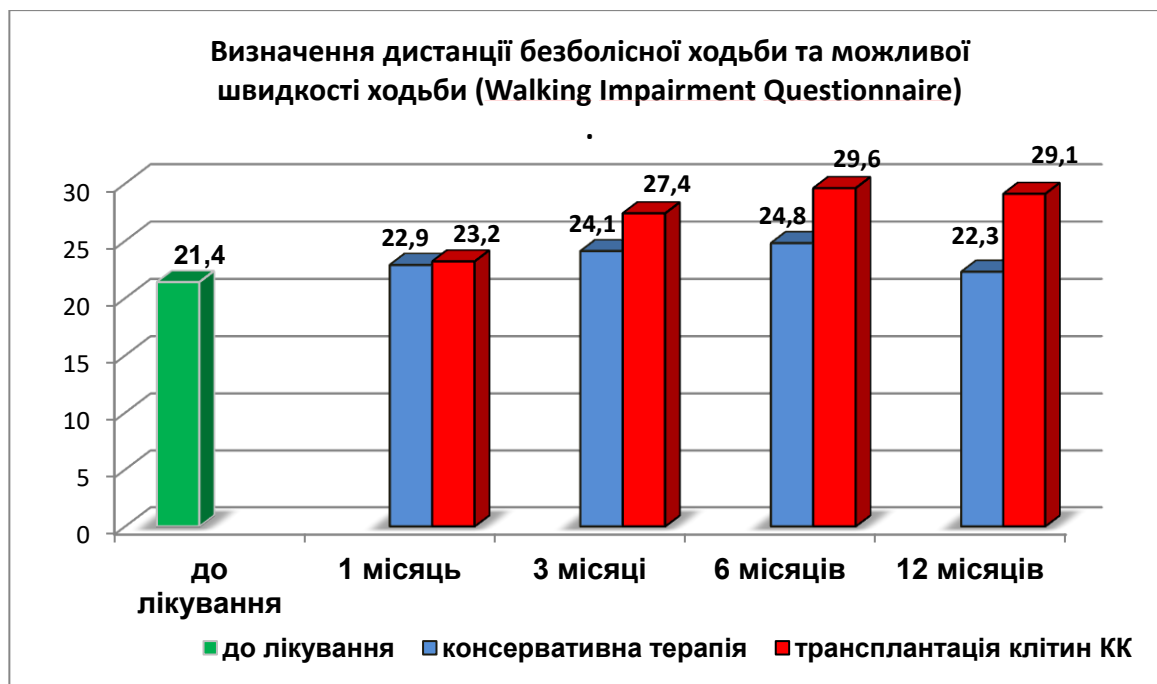


Рис. 1. Визначення дистанції безболісної ходьби та можливої швидкості ходьби в динаміці.

Прогресуюче збільшення індексу якості життя спостерігалось через 6 місяців після трансплантації, а через 1 рік даний показник збільшився на

18,2% порівняно з аналогічним показником групи контролю (рис. 2).

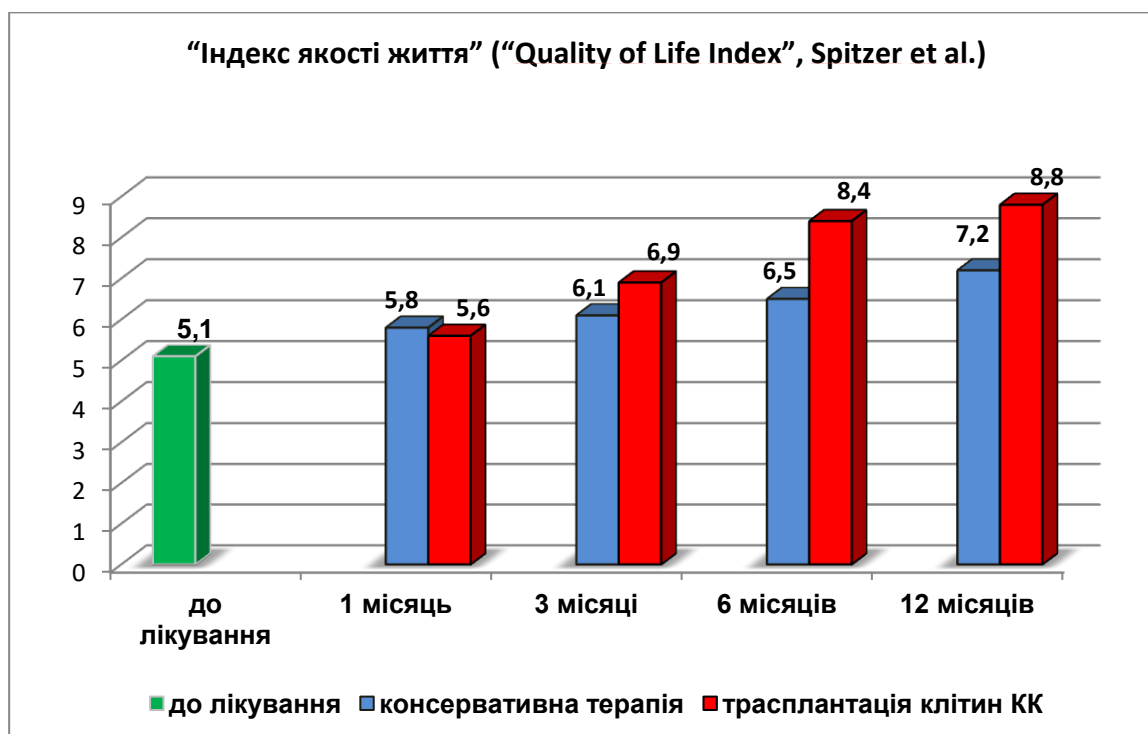


Рис. 2. Визначення індексу якості життя в динаміці.

При проведенні лазерної доплерівської флоуметрії ми досліджували тип гемодинаміки, показник мікроциркуляції на фоновому запису (Мф), резерв капілярного кровотоку оклюзивної проби (РККо) та показника мікроциркуляції I-го пальця

столи (ПМ). Аналізуючи показники до лікування відзначено, що значення Мф з передпліччя лівої руки було достовірно більшим ($7,02 \pm 1,04$), що вказує на зміни в судинному руслі порівняно з нормою (рис. 3).

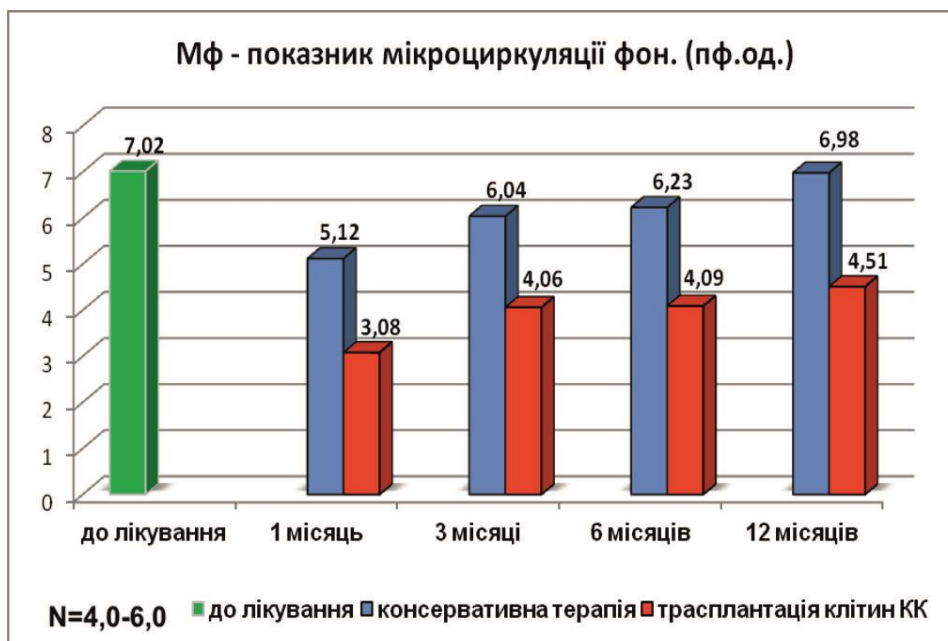


Рис. 3. Динаміка показників Мф у групах пацієнтів.

Через 1 місяць після трансплантації у дослідній групі визначається достовірне зменшення фонового показника мікроциркуляції, а через 3 місяці й надалі можна відзначити його нормалізацію.

У контрольній групі через 1 місяць після консервативної терапії спостерігається зниження даного показника до нормального рівня, проте після 3 місяців і надалі його значення підвищується до початкового рівня.

Також можемо бачити, що після трансплантації клітин кордової крові спостерігається покращення

мікроциркуляторних показників, які відображаються рівнем РККо, починаючи з кінця першого і до 12 місяця (рис. 4). Ці зміни свідчать про поліпшення стану мікрогемодинаміки внаслідок покращення венозного відтоку, а також поліпшення ендотелій-залежної вазодилатації в дослідній групі. У пацієнтів групи контролю показники РККо через 1 місяць мали тенденцію до зростання, однак через 1 рік наближалися до початкових значень, що вказує на нетривалий та недостатній ефект стандартної консервативної терапії.

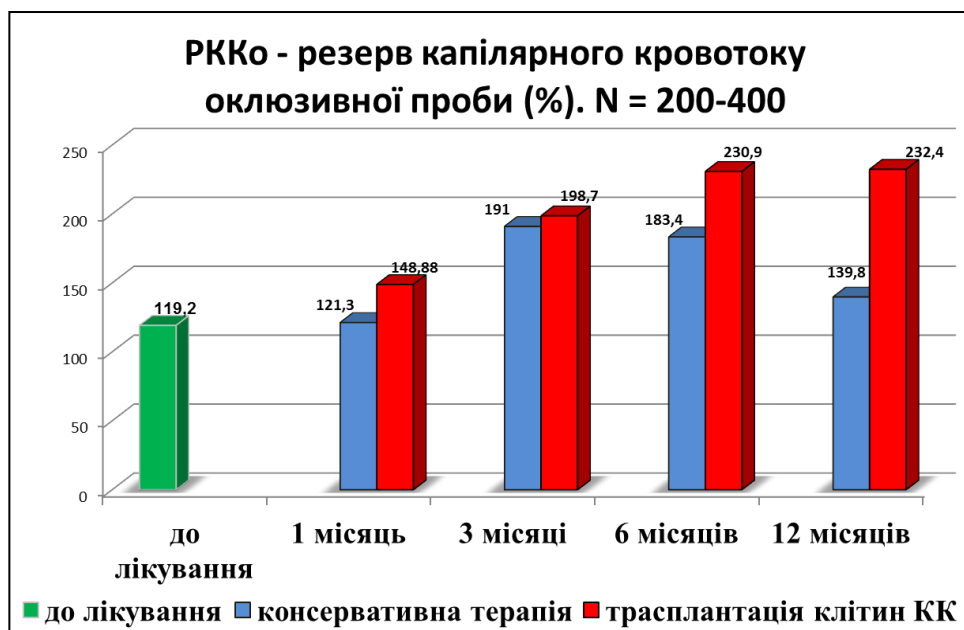


Рис. 4. Динаміка показників РККо у групах пацієнтів.

Крім того, після трансплантації клітин кордової крові виявлено стійку тенденцію до зростання показника мікроциркуляції I-го пальця

стопа, при цьому, починаючи з 3 місяця і надалі, досліджуваній показник не відрізнявся від норми (рис. 5).

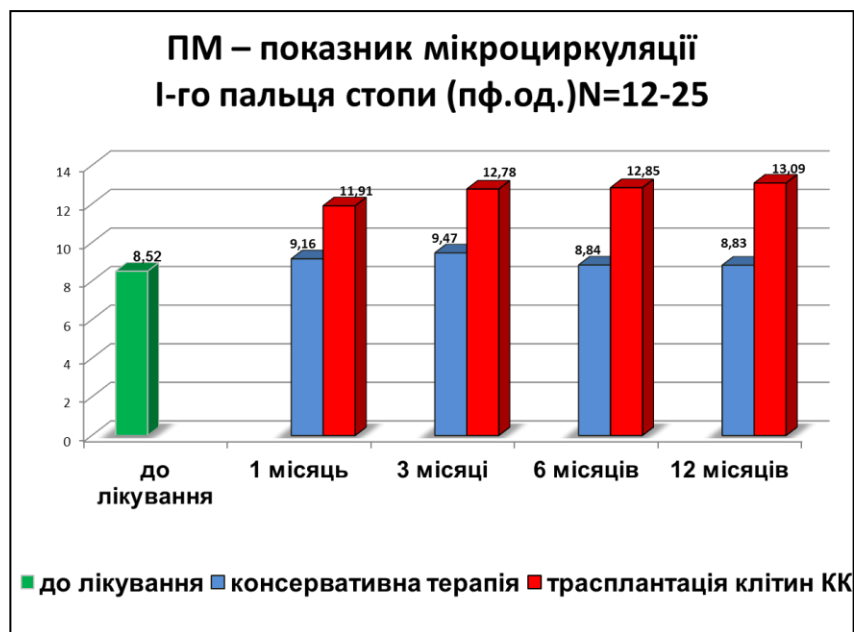


Рис. 5. Динаміка показника мікроциркуляції у групах пацієнтів.

У пацієнтів групи контролю на початку дослідження спостерігалось незначне покращення показників кровообігу. Однак наприкінці дослідження вони наближались до початкових даних.

Висновки. Трансплантація стовбурових клітин кордової крові призводить до активації компенсаторно-відновної реакції в ішемізованій м'язовій тканині та стимуляції процесів ангіогенезу.

Завдяки застосуванню методу непрямої реvascularизації шляхом трансплантації клітин кордової крові, можна отримати тривалий позитивний клінічний ефект, який проявляється у вигляді збільшення дистанції та швидкості безбольової ходьби, покращенні працездатності, поліпшенні особистого благополуччя пацієнтів у фізичній, психологічній та соціально-економічній сфері, що корелює з даними лазерної доплерівської флоуметрії.

Інформація про конфлікт інтересів. Автори заявляють про відсутність конфлікту інтересів при виконанні наукового дослідження та підготовці даної статті.

Інформація про фінансування. Автори гарантують, що вони не отримували жодних винагород у будь-якій формі, здатних вплинути на результати роботи.

Особистий внесок кожного автора у виконання роботи:

Домбровський Д.Б. – розробка концепції і дизайну дослідження, аналіз отриманих даних, редагування, статистична обробка даних;

Савін В.В. – збір матеріалу дослідження, розробка дизайну дослідження, аналіз отриманих даних;

Пшиборовська Ю.Р. – збір матеріалу дослідження, аналіз отриманих даних, підготовка тексту статті.

Список використаної літератури

1. Казаков Ю.И. Система оценки состоятельности русла оттока для определения возможности выполнения бедренно-подколенного шунтирования в изолированный артериальный сегмент у больных с критической ишемией / Ю.И. Казаков, И.Б. Лукин // Кардиология и сердечно-сосудистая хирургия. 2014. Т. 7, № 5. С. 30–34.
2. Новиков Ю.В. Новый взгляд на ангиосомную теорию с точки зрения микроциркуляции / Ю.В. Новиков, А.А. Фомин, Д.Р. Першаков // Тромбоз, гемостаз и реология. 2015. №1. С. 36–41.
3. Питык А.И. Оценка риска неблагоприятного исхода после реvascularизации нижних конечностей у больных при критической ишемии их тканей / А.И. Питык // Клінічна хірургія. 2014. № 8. С. 45–48.
4. Патогенетичне обґрунтування тактики хірургічного лікування критичної ішемії нижніх кінцівок при дистальних формах атеросклерозу / В.І. Русин, В.В. Корсак, В.В. Русин [та ін.] // Науковий вісник Ужгородського університету. Серія Медицина. 2015. № 1. С. 163–167.
5. Результаты гибридных реконструкций поверхностной бедренной артерии у больных с облитерирующим атеросклерозом сосудов нижних конечностей / А.В. Быковский, А.С. Иванов, Д.Н. Майстренко [и др.] // Вестник национального медико-хирургического центра им. Н.И. Пирогова. 2014. Т. 9, №1. С. 141–143.
6. Морфологічні та імуногістохімічні особливості дезоблітерованих стегнових артерій і підшкірних вен пацієнтів з облітеруючим атеросклерозом судин нижніх кінцівок в умовах розвитку хронічної критичної ішемії / І.С. Шпонька, О.Л. Ткачук, О.І. Гудз [та ін.] // Патологія. 2013. № 3. С. 38–42.

7. Бедренно-подколенное шунтирование свободным аутовенозным трансплантатом ниже щели коленного сустава в лечении критической ишемии нижних конечностей / Б.С. Суковатых, Л.Н. Беликов, М.Б. Суковатых [и др.] // Новости хирургии. 2015. Т. 23, № 6. С. 637–643.
8. Beyersdorf F, Schlensak C. Controlled reperfusion after acute and persistent limb ischemia // Semin. Vas. Surg. 2009. Vol. 22 №52–57.
9. Joshua M. Hare, Darcy L. DiFede, Angela C. Rieger et al. Randomized Comparison of Allogeneic Versus Autologous Mesenchymal Stem Cells for Nonischemic Dilated Cardiomyopathy: POSEIDON-DCM Trial // J. Am. Coll. Cardio. 2017. Vol. 69. №5. P. 538–540.
10. Daniel T. Laskowitz, Ellen R. Bennett, Rebecca J. Durham et al. Allogeneic Umbilical Cord Blood Infusion for Adults with Ischemic Stroke: Clinical Outcomes from a Phase I Safety Study // Stem Cells Transl Med. 2018. Vol. 7. №7. P. 521–529.
11. Rutherford, R. B. Standards for evaluating and reporting the results of surgical and percutaneous therapy for peripheral arterial disease / R. B. Rutherford, G. J. Becker // J. Vasc. Intervent. Radiol. 1991, № 2. P. 169–174.

Стаття надійшла до редакції: 17.02.2020 р.

Аналіз результатів гібридних артеріальних реконструкцій у лікуванні хворих на цукровий діабет з хронічною критичною ішемією нижньої кінцівки

¹Діденко С.М., ¹Субботін В.Ю., ²Орлич О.М.

¹Клінічна лікарня «Феофанія» Державного управління справами;

²Київська міська клінічна лікарня №1, Київ

Реферат

Вступ. За даними ВООЗ, гангрена у хворих на ЦД зустрічається в 30 разів частіше, ніж у хворих, які на діабет не хворіють. Високу ампутацію нижньої кінцівки пацієнтам з ЦД виконують в 10-12 разів частіше ніж пацієнтам без ЦД.

Мета дослідження. Вивчити та проаналізувати результати гібридних артеріальних реконструкцій у хворих на цукровий діабет із хронічною критичною ішемією нижньої кінцівки.

Матеріали та методи. Вивчені результати хірургічного лікування 164 хворих на цукровий діабет (ЦД), II типу, з хронічною критичною ішемією нижньої кінцівки (ХКІНК) та поєднаним стенозично-оклюзійним ураженням (СОУ) поверхневої стегнової артерії (ПСА) та артерій підколінно-гомількового сегментів (ПГС). Згідно з характером виконаного оперативного втручання, пацієнти були розподілені на групу 1 – 61 хворий, яким була виконана відкрита реконструкція артерій стегнового сегменту без втручання на артеріях ПГС; групу 2 – 38 хворих, яким була виконана відкрита дворівнева реконструкція артерій; групу 3 – 65 хворих, яким була виконана гібридна артеріальна реконструкція.

Результати досліджень та їх обговорення. Первинна прохідність зони стегнової реконструкції у пацієнтів групи 1 становила 65,6%, вторинна – 81,9%, частка високих ампутацій – 18%, летальність – 11,5%. Первинна прохідність зони стегнової реконструкції у пацієнтів групи 2 становила 89,5%, вторинна – 92,1%, частка високих ампутацій – 5,2%, летальність – 7,9%. Первинна прохідність зони стегнової реконструкції у пацієнтів групи 3 становила 81,5%, вторинна – 93,9%, частка високих ампутацій – 7,7%, летальність – 4,6%.

Висновки. У хворих групи 1 відновлення прохідності ПСА без втручання на артеріях ПГС має незадовільні результати: найвищий рівень летальності 11,5% (достовірно відрізняється від летальності в групі 2 ($p < 0,05$) та 3 ($p < 0,001$)), частку високих ампутацій – 14,8% (достовірно відрізняється від частки високих ампутацій в групі 2 та 3 ($p < 0,001$)) та достовірно найгірший показник за шкалою R.V. Rutherford та співавт. (1997) – 77,1% ($p < 0,05$). Відмова від реконструкції артерій ПГС суттєво погіршує кровопостачання стопи та перспективи загоєння виразково-некротичного ураження (ВНУ) стопи і є провокуючим фактором тромбозу зони артеріальної реконструкції (ЗАР) стегнового сегменту. Показники первинної та вторинної прохідності ЗАР і частки високих ампутацій у хворих групи 2 та 3 є зіставними – 89,5 і 81,5%, 94,7 і 96,9% та 2,6 і 3,1% відповідно ($p > 0,05$). Проте летальність у групі 2 достовірно вища в порівнянні з летальністю в групі 3 – 7,9% проти 4,6% ($p < 0,05$). Таким чином, методом вибору хірургічного лікування хворих на ЦД із ХКІНК при поєднанні СОУ артерій ПГС та ПСА є гібридна артеріальна реконструкція, оскільки при порівнянні інших показників демонструє майже вдвічі нижчу летальність.

Ключові слова: цукровий діабет, хронічна критична ішемія нижньої кінцівки, гібридна артеріальна реконструкція.

Abstract

Analysis of the results of hybrid arterial reconstructions in the treatment of patients on diabetes mellitus with chronic critical ischemia of the lower extremity

Didenko S.M., Subbotin V.Yu, Orlych O.M

Clinical Hospital "Feofania" of the State Administration;

Kyiv City Clinical Hospital №1, Kyiv

The aim of the study. To study and analyze the results of hybrid arterial reconstruction of patients with diabetes with chronic criticalis chemia of the lower extremity.

Materials and methods. The results of surgical treatment of 164 patients with diabetes mellitus, type II, chronic critical ischemia of the lower extremity and combined stenotic-occlusive lesion of the superficial femoral artery and arteries of the popliteo-tibial segment were studied.

According to the nature of the performed surgery, patients were divided in to a group 1 - 61 patients who under went open reconstruction of the femoral arteries with out intervention on the arteries of the popliteo-tibial segment; a group 2 - 38 patients who underwent an open two-level reconstruction of the arteries; group 3 - 65 patients who underwent hybrid arterial reconstruction.

Results of the studies and their discussion. The initial patency of the femoral reconstruction zone in patients of group 1 was 65.6%, secondary - 81.9%, the percentage of high amputations - 18%, mortality - 11.5%. Primary patency of the femoral reconstruction zone in patients of group 2 was 89.5%, secondary - 92.1%, the percentage of high amputations - 5.2%, mortality - 7.9%. Primary patency of the femoral reconstruction zone in patients of group 3 was 81.5%, secondary - 93.9%, the percentage of high amputations - 7.7%, mortality - 4.6%.

Conclusion. In patients of group 1, the recovery of superficialfemolarartery patency without intervention on the arteries of the popliteo-tibial segment has unsatisfactory results: the highest mortality rate is 11.5% (significantly different from the

mortality in group 2 ($p < 0.05$) and 3 ($p < 0.001$), the percentage of high amputations - 14.8% (significantly different from the proportion of high amputations in group 2 and 3 ($p < 0.001$)) and by far the worst on the scale of R.B. Rutherford et al. (1997) - 77.1% ($p < 0.05$). The refusal of reconstruction of the arteries of the popliteo-tibial segment significantly worsens the blood supply to the foot and the prospects for healing of ulcerative necrotic lesion and is a provoking factor of thrombosis of the arterial reconstruction zone in the femoral segment. The rates of primary and secondary patency of the arterial reconstruction zone and the proportion of high amputations in patients of groups 2 and 3 are comparable - 89.5 and 81.5%, 94.7 and 96.9% and 2.6 and 3.1%, respectively ($p > 0.05$). However, mortality in group 2 was significantly higher than that in group 3 - 7.9% vs. 4.6% ($p < 0.05$). Thus, the hybrid arterial reconstruction method is used as a method of choosing surgical treatment of patients with diabetes mellitus, chronic critical ischemia of the lower extremity due to combined stenotic-occlusive lesion of the superficial femoral artery and arteries of the popliteo-tibial segment, since it shows almost twice lower mortality when compared with other indicators.

Key words: diabetes mellitus, chronic critical ischemia of the lower extremity, hybrid arterial reconstruction.

Вступ. За даними ВООЗ, гангрена у хворих на ЦД трапляється в 30 разів частіше, ніж у хворих, які на діабет не хворіють. Високу ампутацію нижньої кінцівки пацієнтам із ЦД виконують в 10–12 разів частіше ніж пацієнтам без ЦД [1].

СОУ периферичних артерій у хворих на ЦД розвиваються на 10–15 років раніше ніж у хворих на облітеруючий атеросклероз без діабету, протікають швидше, мають більш злочи́сний перебіг та частіше призводять до важких ВНУ стопи. Для ураження периферичного артеріального русла притаманним є багаторівневий стенотично-оклюзійний процес в артеріях стегнового сегменту в поєднанні з ураженням артерій ПГС [2, 3].

Специфічними морфологічними проявами ураження артерій ПГС у хворих на ЦД є медіакальциноз Менкеберга та дифузний фіброз інтими, що суттєво обмежує можливість застосування традиційних артеріальних реконструкцій [4].

Наявність ХКІНК свідчить про поганий прогноз. Згідно з трансатлантичним консенсусом (TASCII), протягом року після маніфестації ХКІНК лише 25% хворих одужують, у 20% – симптоматика зберігається; у 30% пацієнтів ампутують кінцівку, а 25% – помирають [5].

Особливо складних рішень потребують хворі з поєднанням оклюзії ПСА та СОУ артерій ПГС, застосування до яких стандартних методів артеріальних реконструкцій зазвичай малоефективно. Актуальним є питання розробки та впровадження нових ефективних методів хірургічного лікування багаторівневого СОУ периферичних артерій у хворих на ЦД, таких як гібридні артеріальні реконструкції [6].

Мета дослідження. Вивчити та проаналізувати результати гібридних артеріальних реконструкцій у хворих на цукровий діабет з хронічною критичною ішемією нижньої кінцівки.

Матеріали та методи. Вивчені результати хірургічного лікування 164 хворих на ЦД, тип II, з ХКІНК та поєднаним СОУ артерій стегнового і підколінно-гомількового сегментів. Усі пацієнти проходили лікування в Центрі судинної хірургії Клінічної лікарні «ФЕОФАНІЯ» Державного управління справами протягом 2010–2018 рр. Чоловіків було 86 (52,4%), жінок – 78 (47,6%), у віці від 56 до 82 років. Середній вік становив $64,2 \pm 5,3$ року.

Згідно з характером виконаного оперативного втручання пацієнти були розподілені на три групи. До групи 1 увійшов 61 (37,2%) пацієнт, яким, незва-

жаючи на наявність СОУ артерій ПГС, було виконано відновлення прохідності ПСА без втручання на артеріях ПГС шляхом шунтування у 57 (93,4%) хворих та ендартеректомії – у 4 (6,6%). Із 57 хворих, яким було виконано шунтування, у 22 (38,6%) дистальний анастомоз сформовано з підколінною артерією вище щілини колінного суглобу, у 35 (61,4%) – нижче щілини колінного суглобу; якщо проксимальний анастомоз формували із загальною стегною артерією, застосовували розроблену методику доступу до неї (патент України № 114969). Із 22 хворих, яким було виконано шунтування вище щілини колінного суглобу, у 100% застосовано суцільний синтетичний протез. Із 35 хворих, яким було виконано шунтування нижче щілини колінного суглобу, у 31 (88,6%) застосували комбіновану й шунт-проксимальну частину шунта представлену синтетичним протезом, дистальна – сегментом великої підшкірної вени, у 4 (11,4%) – суцільний синтетичний протез.

До групи 2 увійшли 38 (23,2%) пацієнтів, яким було виконано відкриту дворівневу артеріальну реконструкцію; на рівні ПСА у 3 (7,9%) пацієнтів було виконано ендартеректомію з пластиною артерії заплатою, у 35 (92,1%) – шунтування, з них у 10 (28,6%) – комбінованим шунтом, у 25 (71,4%) – суцільним синтетичним протезом; у 28 (80,0%) вище щілини колінного суглобу, у 7 (20,0%) нижче щілини колінного суглобу. На рівні ПГС усім 38 хворим було виконано шунтування реверсованою великою підшкірною веною. При формуванні дистального анастомозу з тильною артерією стопи застосовували розроблену методику доступу до неї (патент України № 115008). Після формування дистального анастомозу з тильною артерією стопи, або з передньою великогомілковою артерією у 12 (54,6%) спостереженнях з 22 з метою запобігання пошкодження передніх великогомілкових вен при ортотопічному проведенні шунта, яке може викликати складно контрольовану рясну кровотечу, шунт з переднього фасціального простору гомілки до підколінної ямки проводили через штучний отвір у верхній третині великогомілкової кістки, який створювали за допомогою дрилі (патент України №64146).

До групи 3 увійшли 65 (39,6%) пацієнтів, яким було виконано гібридну артеріальну реконструкцію. Під гібридною артеріальною реконструкцією ми мали на увазі поєднання відкритої операції з метою відновлення прохідності ПСА та ендovasкулярного втручання на артеріях ПГС протягом одного хірургі-

чного втручання на одному операційному столі. Відновлення прохідності ПСА виконували шляхом ендартеректомії – 6 (9,2%) спостережень або шунтування – 59 (90,8%), з них у 11 (18,6%) – комбінованим шунтом, у 48 (81,4%) – суцільним синтетичним протезом; у 49 (83,1%) вище щілини колінного суглобу, у 10 (16,9%) нижче щілини колінного суглобу. Ендоваскулярне втручання виконували шляхом балонної ангіопластики (БАП) підколінної артерії (ПКА), тیبіо-перонеального стовбуру (ТПС), гомілкових артерій (ГА) в різних комбінаціях.

Оцінку результатів реконструктивних операцій проводили на підставі змін клінічного статусу пацієнта протягом періоду післяопераційного спостереження, який у середньому становив 12 місяців по відношенню до клінічного статусу пацієнта в передопераційному періоді згідно з шкалою R. V. Rutherford та співавт. (1997). Також проводили вивчення та порівняння перед- та післяопераційних показників індексу регіонарного систолічного тиску (ІРСТ), черезшкірного парціального тиску кисню ($T_{sp}O_2$), відсотку первинної та вторинної прохідності ЗАР, відсотку високих ампутацій та летальності.

Результати досліджень та їх обговорення. Із 61 пацієнта групи 1 протягом періоду післяопераційного спостереження у 21 (34,4%) пацієнта виник тромбоз ЗАР у ділянці ПСА. Всім пацієнтам із тромбозом було виконано тромбектомію з ЗАР та інтраопераційну ангіографію. У 7 хворих виконано реконструкцію анастомозів, 5 – рещунтування. 10 хворим виконано БАП артерій ПГС, у 8 – з позитивним результатом, 2 хворим виконано високу ампутацію. Із 11 хворих, яким ендоваскулярне втручання на артеріях ПГС не виконували, у 4 досягли позитивного результату, 7 хворим виконано високу ампутацію. Протягом періоду післяопераційного спостереження померли 7 пацієнтів. Первинна прохідність ЗАР становила 65,6%, вторинна прохідність – 85,3%, частка високих ампутацій становила 14,8%, летальність – 11,5%. Середній доопераційний ІРСТ склав $0,24 \pm 0,07$ ($p < 0,01$). У 28 (45,9%), оперованих пацієнтів групи 1 було "значне поліпшення" або "+3" за шкалою R.V. Rutherford та співавт. (1997).

Середній післяопераційний ІРСТ склав $0,84 \pm 0,05$ ($p < 0,001$). У 19 (31,2%) хворих – "помірне поліпшення" або "+2". Середній післяопераційний ІРСТ – $0,66 \pm 0,05$ ($p < 0,001$). Таким чином, у 47 (77,1%) хворих групи 1 відзначено значне і помірне поліпшення. Середній приріст ІРСТ у хворих зі значним та помірним поліпшенням становив $0,46 \pm 0,04$ ($p < 0,001$). $T_{sp}O_2$ визначали 19 (31,2%) хворим, у яких було "значне поліпшення" (+3) за R.V. Rutherford. Середнє значення $T_{sp}O_2$ (мм рт. ст.) до операції становило: сидючи – $10,4 \pm 2,3$ ($p < 0,001$); лежачи – $5,7 \pm 3,2$ ($p > 0,05$). Після операції середнє значення $T_{sp}O_2$ збільшилося сидючи до $40,4 \pm 5,9$ ($p < 0,001$); лежачи до $28,1 \pm 4,8$ ($p < 0,001$). Приріст $T_{sp}O_2$ в середньому склав $26,3 \pm 5,7$ ($p < 0,001$). Різниця $T_{sp}O_2$ до і після операції сидючи та лежачи значима ($p < 0,001$).

Із 38 пацієнтів групи 2 протягом періоду післяопераційного спостереження у 4 (10,5%) хворих виник

тромбоз ЗАР. Усім було виконано тромбектомію та інтраопераційну ангіографію, в 3 спостереженнях – із реконструкцією анастомозів. Прохідність дворівневої артеріальної реконструкції вдалося відновити у 2 пацієнтів. Високу ампутацію було виконано в 1 спостереженні. Протягом періоду післяопераційного спостереження померли 3 хворих. Первинна прохідність ЗАР становила 89,5%, вторинна прохідність – 94,7%, частка високих ампутацій становила 2,6%, летальність – 7,9%. Середній доопераційний ІРСТ склав $0,19 \pm 0,06$ ($p < 0,01$). У 31 (81,6%) оперованого пацієнта підгрупи А2 було "значне поліпшення" або "+3", середній післяопераційний ІРСТ склав $0,93 \pm 0,04$ ($p < 0,001$). У 4 (10,5%) хворих – "помірне поліпшення" або "+2". Середній післяопераційний ІРСТ – $0,79 \pm 0,05$ ($p < 0,001$). Таким чином, у 35 (92,1%) хворих групи 2 відзначено значне і помірне поліпшення. Середній приріст ІРСТ у хворих зі значним та помірним поліпшенням становив $0,65 \pm 0,08$ ($p < 0,001$). $T_{sp}O_2$ визначали 15 (39,5%) хворим, у яких було "значне поліпшення". Середнє значення $T_{sp}O_2$ (ммрт. ст.) до операції становило: сидючи – $8,7 \pm 2,6$ ($p < 0,01$); лежачи – $6,2 \pm 2,9$ ($p > 0,05$). Після операції середнє значення $T_{sp}O_2$ збільшилося сидючи – до $51,8 \pm 5,2$ ($p < 0,001$); лежачи – до $46,2 \pm 4,3$ ($p < 0,001$). Приріст $T_{sp}O_2$ у середньому склав $41,6 \pm 5,2$ ($p < 0,001$). Різниця $T_{sp}O_2$ до і після операції сидючи та лежачи значима ($p < 0,001$).

Із 65 пацієнтів групи 3 протягом періоду післяопераційного спостереження у 12 (18,5%) виник тромбоз ЗАР. Було виконано тромбектомію та інтраопераційну ангіографію, на якій було знайдено рестенози в анастомозах стегново-підколінного шунта та на рівні ПГС з приводу чого 4 хворим виконано реконструкцію анастомозів, 3 – рещунтування та виконано повторну БАП артерій ПГС всім 12 хворим; 10 хворим з хорошим результатом, у 2 хворих регресу ішемії досягти не вдалося, виконано ампутацію на гомілці. Протягом періоду післяопераційного спостереження померли 3 хворих. Первинна прохідність зони артеріальної реконструкції становила 81,5%, вторинна прохідність – 96,9%, частка високих ампутацій становила 3,1%, летальність – 4,6%. Середній доопераційний ІРСТ склав $0,21 \pm 0,05$ ($p < 0,001$). У 53 (81,5%) оперованих пацієнтів групи 3 було "значне поліпшення" або "+3", середній післяопераційний ІРСТ склав $0,88 \pm 0,04$ ($p < 0,001$). У 7 (10,8%) хворих – "помірне поліпшення" або "+2". Середній післяопераційний ІРСТ – $0,72 \pm 0,05$ ($p < 0,001$). Таким чином, у 58 (89,2%) хворих групи 3 відзначено значне і помірне поліпшення. Середній приріст ІРСТ у хворих зі значним та помірним поліпшенням становив $0,59 \pm 0,07$ ($p < 0,001$). $T_{sp}O_2$ визначали 23 (35,4%) хворим, у яких було "значне поліпшення". Середнє значення $T_{sp}O_2$ (мм рт. ст.) до операції становило: сидючи – $9,4 \pm 2,6$ ($p < 0,01$); лежачи – $5,3 \pm 2,9$ ($p > 0,05$). Після операції середнє значення $T_{sp}O_2$ збільшилося сидючи – до $49,7 \pm 4,5$ ($p < 0,001$); лежачи – до $41,7 \pm 4,9$ ($p < 0,001$). Приріст $T_{sp}O_2$ в середньому склав $38,7 \pm 5,5$ ($p < 0,001$). Різниця $T_{sp}O_2$ до і після операції сидючи та лежачи значима ($p < 0,001$).

Результати хірургічного лікування пацієнтів груп 1, 2 і 3 та порівняння показників регіонарного кровообігу і результатів хірургічного лікування наведено в таблицях 1–3.

Таблиця 1

Результати хірургічного лікування пацієнтів груп 1, 2 та 3

Показник	Групи		
	1	2	3
Середній приріст			
ІРСТ	0,46±0,04	0,65±0,08	0,59±0,07
ТсрО ₂	26,3±5,7	41,6±5,2	38,7±5,5
Покращення за R.V. Rutherford (+3,+2),%	77,1	92,1	89,2
Прохідність ЗАР, %			
первинна	65,6	89,5	81,5
вторинна	85,3	94,7	96,9
Частка високих ампутацій, %	14,8	2,6	3,1
Летальність, %	11,5	7,9	4,6

Таблиця 2

Порівняння показників регіонарного кровообігу у пацієнтів груп 1, 2 та 3

Критерій	t	f	p
ІРСТ групи 1–2	2,12	97	<0,05
ІРСТ групи 2–3	0,56	101	>0,05
ІРСТ групи 1–3	1,61	124	<0,05
ТсрО ₂ групи 1–2	1,98	97	<0,05
ТсрО ₂ групи 2–3	0,38	101	>0,05
ТсрО ₂ групи 1–3	1,57	124	<0,05

t – критерій Стюдента,

f – кількість ступенів свободи,

p – значимість.

Таблиця 3

Порівняння результатів хірургічного лікування пацієнтів груп 1, 2 та 3

Критерій	t	f	p
Покращення за R.V. Rutherford ("+3" та "+2")			
групи 1–2	0,84	97	<0,05
групи 2–3	0,15	101	>0,05
групи 1–3	0,82	124	<0,05
Первинна прохідність ЗАР			
групи 1–2	1,43	97	<0,05
групи 2–3	0,45	101	>0,05
групи 1–3	1,21	124	<0,05
Вторинна прохідність ЗАР			
групи 1–2	0,50	97	<0,05
групи 2–3	0,11	101	>0,05
групи 1–3	0,72	124	<0,05
Частка високих ампутацій			
групи 1–2	6,26	97	<0,001
групи 2–3	0,78	101	>0,05
групи 1–3	6,06	124	<0,001
Летальність			
групи 1–2	1,84	97	<0,05
групи 2–3	2,34	101	<0,05
групи 1–3	4,35	124	<0,001

t – критерій Стюдента;

f – кількість ступенів свободи;
p – значимість.

Висновки. 1. У хворих групи 1 відновлення прохідності ПСА без втручання на артеріях ПГС має незадовільні результати: найвищий рівень летальності 11,5% (достовірно відрізняється від летальності в групі 2 ($p < 0,05$) та 3 ($p < 0,001$)), частку високих ампутацій – 14,8% (достовірно відрізняється від частки високих ампутацій в групі 2 та 3 ($p < 0,001$)) та достовірно найгірший показник за шкалою R.B. Rutherford та співавт. (1997) – 77,1% ($p < 0,05$). Відмова від реконструкції артерій ПГС суттєво погіршує кровопостачання стопи та перспективи загоєння ВНУ і є провокуючим фактором тромбозу ЗАР стегнового сегменту.

2. Показники первинної та вторинної прохідності ЗАР і частки високих ампутацій у хворих групи 2 та 3 є зіставними – 89,5 і 81,5%, 94,7 і 96,9% та 2,6 і 3,1% відповідно ($p > 0,05$). Проте летальність в групі 2 достовірно вища в порівнянні з летальністю в групі 3 – 7,9% проти 4,6% ($p < 0,05$). Таким чином, методом вибору хірургічного лікування хворих на ЦД із ХКІНК при поєднанні СОУ артерій ПГС та ПСА є гібридна артеріальна реконструкція, оскільки при порівнянні інших показників демонструє майже вдвічі нижчу летальність.

Інформація про конфлікт інтересів. Автори заявляють про відсутність конфлікту інтересів при виконанні наукового дослідження та підготовці даної статті.

Інформація про фінансування. Автори гарантують, що вони не отримували жодних винагород у будь-якій формі, здатних вплинути на результати роботи.

Особистий внесок кожного автора у виконання роботи:

Діденко С.М. – розробка концепції і дизайну дослідження, аналіз отриманих даних, редагування, статистична обробка даних.

Субботгін В.Ю. – збір матеріалу дослідження, розробка дизайну дослідження, аналіз отриманих даних.

Орлич О.М. – збір матеріалу дослідження, аналіз отриманих даних, підготовка тексту статті.

Список використаної літератури

1. Das SK, Yuan YF, Li MQ. Predictors of delayed wound healing after successful isolated below-the-knee endovascular intervention in patients with ischemic foot ulcers. *J Vasc Surg.* 2018 Apr;67(4):1181–90. doi: 10.1016/j.jvs.2017.08.077.
2. Shah B, Rockman CB, Guo Y. Diabetes and vascular disease in different arterial territories. *Diabet Care.* 2014;37(6):1636–42. doi: 10.2337/dc13-2432
3. Бойко ВВ, Иванова ЮВ, Криворучко ІА, Діденко СН, Мушенко ЕВ, Коробов АМ. Лечение ишемической формы синдрома диабетической стопы. *Клін хірургія.* 2018;(2):18–21. doi: 10.26779/2522-1396.2018.02.18
4. Thiruvoipati T, Kielhorn CE, Armstrong EJ. Peripheral artery disease in patients with diabetes: Epidemiology, mechanisms, and outcomes. *World J Diabetes.* 2015 Jul 10; 6(7):961–9. Published online 2015 Jul 10. doi: 10.4239/wjd.v6.i7.961
5. Norgren, L. Inter-Society Consensus for the management of peripheral arterial disease (TASC II). / L.Norgren et al. // *Eur. J. Vasc. Endovasc. Surg.* 2007. Vol.33, Suppl.1. P. S1-75.
6. Takayama T, Matsumura J S. Complete Lower Extremity Revascularization via a Hybrid Procedure for Patients with Critical Limb Ischemia. *Vasc Endovascular Surg.* 2018 May; 52 (4) : 255-261. doi: 10.1177/1538574418761723.

Стаття надійшла до редакції: 5.02.2020 р.

Дослідження гемомікроциркуляторного русла при хронічній критичній ішемії нижньої кінцівки у хворих на цукровий діабет

С.М. Діденко

Клінічна лікарня «ФЕОФАНІЯ» Державного управління справами, Київ

Реферат

Вступ. Протягом останніх десятиліть захворюваність на цукровий діабет ЦД прийняла масштаби неінфекційної пандемії. Поширеність ЦД кожні 10–15 років подвоюється. Більше ніж у половини хворих виникає діабетична мікроангіопатія. Це ускладнення ЦД пов'язують з високим ризиком розвитку і швидкого прогресування судинної патології.

Мета дослідження. Проаналізувати результати дослідження гемомікроциркуляторного русла (ГМЦР) при хронічній критичній ішемії нижньої кінцівки (ХКІНК) у хворих на цукровий діабет (ЦД). Розробити методику розрахунку показника ступеня діабетичної мікроангіопатії (ПСДМ) на підставі визначення кількісних характеристик ураження ГМЦР шкіри у хворих на ЦД із ХКІНК.

Матеріали та методи. Були відібрані зразки парафінових блоків шкіри 63 хворих (дослідна група) на ЦД, тип II з ХКІНК на тлі поєднаного стенозично-оклюзійного ураження артерій стегнового та підколінно-гомільного сегментів в поєднанні з виразково-некротичним ураженням стопи, які проходили лікування в Центрі судинної хірургії Клінічної лікарні «ФЕОФАНІЯ» Державного управління справами протягом 2013–2017 рр. Групою порівняння були вибрані зразки шкіри та м'язів 30 пацієнтів, що не мали системних захворювань.

Проводили гістологічні та імуногістохімічні дослідження для виявлення колагену IV – маркера базальних мембран, VEGF – васкулярного ендотеліального росткового фактора; CD 31 – ендотеліального фактора; гладком'язового актину. Вимірювали та порівнювали діаметр кровеносних судин ГМЦР шкіри та м'язів, щільність капілярів на одиницю площі. На підставі отриманих даних проводили розрахунок ПСДМ.

Результати досліджень та їх обговорення. Були виявлені характерні зміни морфометричних показників судин ГМЦР шкіри у хворих на ЦД, тип II з хронічною критичною ішемією нижньої кінцівки. Розроблена методика розрахунку ПСДМ. Виявлена кореляція між ступенем діабетичної мікроангіопатії ймовірністю тромбозу після гібридної артеріальної реконструкції та розроблений алгоритм обстеження хворих в післяопераційному періоді.

Висновки. 1. Сукупність отриманих даних про якісні та кількісні зміни ГМЦР шкіри дозволила розробити критерії для розрахунку ПСДМ.

2. Виявлена кореляція між ступенем діабетичної мікроангіопатії та ймовірністю тромбозу після гібридної артеріальної реконструкції.

3. Визначення ступеня тяжкості діабетичної мікроангіопатії може бути використане при створенні алгоритму обстеження для встановлення показань до превентивних операцій, що попереджують тромбоз зони артеріальної реконструкції (ЗАР) та характеру консервативного лікування після артеріальних реконструкцій у хворих на ЦД із ХКІНК.

Ключові слова: цукровий діабет, синдром діабетичної стопи, діабетична мікроангіопатія, гемомікроциркуляторне русло, ішемія, гібридна артеріальна реконструкція.

Defeat of the hemomycirculatory bed in patients with diabetes mellitus with critical ischemia of the lower limb

Didenko S.N.

Clinical Hospital «Feofaniya» of State Directorate for Affairs, Kyiv

Abstract

The aim of the study. To develop the method of calculation of the index of degree of diabetic microangiopathy on the basis of determining the quantitative characteristics of damage to the hemomycirculatory skin of the skin in patients with diabetes mellitus with critical ischemia of the lower limb.

Material and methods. Samples of paraffin blocks of skin of 63 patients (experimental group) on diabetes mellitus, type II with chronic critical ischemia of the lower limb, on the background of combined stenotic-occlusive lesions of the arteries of the femoral and pediculophagomic segments, in combination with ulcerative-necrotic footlesions, who were treated at the Center for Vascular Surgery at the Clinical Hospital "FEOPHANIA" of the State Department of Affairs during 2013 – 2017 were selected. A comparison group selected samples of skin and muscles of 30 patients who did not have systemic diseases.

Histologic and immunohistochemical studies were conducted to detect collagen IV – marker of basal membranes, VEGF – vascular endothelialgermfactor; CD 31 - endothelialfactor; smooth muscle actin. Measured and compared the diameter of the blood vessels of the hemomycirculatory channel of skin of and muscle and the density of the capillaries. On the basis of the obtained data, the calculation of the degree of diabetic microangiopathy was performed.

Results of the studies and their discussion. Characteristic changes were observed in the morphometric indices of blood vessels in the hemomycirculatory channel of the skin in patients with diabetes mellitus, type II with chronic critical ischemia of the lower limb. The method of calculating the degree of diabetic microangiopathy is developed. The correlation between the degree of diabetic microangiopathy and the probability of thrombosis after hybrid arterial reconstruction is revealed, and the algorithm of patient examination in the postoperative period is developed.

Conclusions. 1. The collection of data on qualitative and quantitative changes in the hemomycirculatory channel of the skin allowed to develop criteria for the calculation of the degree of diabetic microangiopathy.

2. The rewas a correlation between the severity of diabetic microangiopathy and the probability of thrombosis after hybrid arterial reconstruction.

3. Determination of severity of diabetic microangiopathy can be used in the creation of a survey algorithm to identify indications for preventive operations that prevent thrombosis of the arterial reconstruction area and the nature of conservative treatment after arterial reconstruction in patients with diabetes with chronic critical ischemia of the lower limb.

Key words: diabetes mellitus, diabetic foot syndrome, diabetic microangiopathy, hemomyocirculatory channel, ischemia, hybrid arterial reconstruction.

Вступ. Протягом останніх десятиліть захворюваність на цукровий діабет ЦД прийняла масштаби неінфекційної пандемії. Поширеність ЦД кожні 10–15 років подвоюється. Більше ніж у половини хворих виникає діабетична мікромакроангіопатія [1]. Це ускладнення ЦД пов'язують з високим ризиком розвитку і швидкого прогресування судинної патології [2].

Особливо складних тактичних і технічних рішень потребує група хворих на ішемічну форму синдрому діабетичної стопи з поєднанням оклюзії поверхневої стегнової артерії (ПСА) та стенозично-оклюзійного ураження (СОУ) артерій підколінно-гомільково-стопового сегменту, застосування до яких стандартних методів артеріальних реконструкцій не завжди ефективно [3].

Безперечною є патогенетична роль морфологічних змін ГМЦР у розвитку такого ускладнення ЦД, як синдром діабетичної стопи. Не викликає сумнівів здатність таких судинних порушень призводити до незворотних змін тканин стопи [4].

Важливим фактором, що має велике значення для регенерації тканин, є рівень їх васкуляризації. Сучасні імуногістохімічні методи дозволяють з високою достовірністю виявляти широкий спектр клітинних типів і позаклітинних компонентів. Знання імуногістохімічних особливостей різних компонентів тканин є необхідною умовою для використання цих методів для діагностики ряду захворювань [5].

Мета дослідження. Проаналізувати результати дослідження гемомікроциркуляторного русла при хронічній критичній ішемії нижньої кінцівки у хворих на цукровий діабет. Розробити методику розрахунку показника ступеня діабетичної мікроангіопатії на підставі визначення кількісних характеристик ураження гемомікроциркуляторного русла шкіри у хворих на цукровий діабет із хронічною критичною ішемією нижньої кінцівки.

Матеріали та методи. Для імуногістохімічного та гістологічного дослідження із 178 парафінових блоків шкіри, підшкірної клітковини і м'язів 63 пацієнтів було виготовлено та досліджено 487 мікропрепаратів. Усі пацієнти хворіли на ЦД тип II з ХКІНК на тлі поєданого СОУ артерій стегнового та підколінно-гомількового сегментів в поєднанні з виразково-некротичним ураженням стопи. Всі пацієнти проходили лікування в Центрі судинної хірургії Клінічної лікарні «ФЕОФАНІЯ» Державного управління справами протягом 2013–2017 рр. Чоловіків було 38 (60,3%), жінок – 25

(39,7%), у віці від 59 до 84 років. Середній вік становив $67,3 \pm 5,2$ року.

До групи порівняння були відібрані зразки шкіри та м'язів 30 пацієнтів, що не мали системних захворювань.

Матеріал отримували у хворих дослідної групи під час проведення гібридних артеріальних реконструкцій з метою відновлення артеріального кровообігу в нижній кінцівці, які полягали у відкритому хірургічному втручанні на ПСА у вигляді шунтування або ендартеректомії і ендовазкуляльному втручанні на артеріях підколінно-гомількового сегменту та у хворих групи порівняння під час загально-хірургічних і ортопедичних операцій з дотриманням правил етики і деонтології без морально-правових порушень згідно з положенням Конвенції Ради Європи «Про захист прав та гідності людини в аспекті біомедицини» (1997).

Отриманий матеріал фіксували в 10 % розчині нейтрального формаліну. Після фіксації відібрані ділянки тканин ущільнювали у парафіні за загально прийнятою схемою. Парафінові зрізи товщиною 5 мкм були виготовлені за допомогою мікротому Leica 2025. Частина з них забарвлювали гематоксиліном і еозином, пікрофуксином за ван Гізоном. Для оцінки стану базальних мембран та порушень обміну в тканинах використовували метод Шифф-йодна кислота (ШИК) за Мак Манусом з контролем амілазою. Проводились імуногістохімічні дослідження з використанням антигенів:

VEGF – васкуляроендотеліальний ростковий фактор;

CD 31 – ендотеліальний фактор (маркер ендотеліальних клітин);

Actin (SMA) – маркер доброякісного судинного процесу, також виявляє клітини з частковим гладком'язовим диференціюванням;

Collagen IV – маркер судинного процесу, виявляється в базальних мембранах.

Імуногістохімічні реакції проводили за стандартними протоколами з використанням моноклональних мишачих та кролячих антитіл.

Результати досліджень та їх обговорення. У хворих дослідної групи спостерігали потовщення базальної мембрани при збільшенні експресії колагену IV типу, що призводило до прогресуючого звуження судин ГМЦР різного ступеня. Крім того, виявлялося також розпушення базальної мембрани стінки судин ГМЦР сосочкового шару шкіри (рис. 1), що порушувало їх проникність.

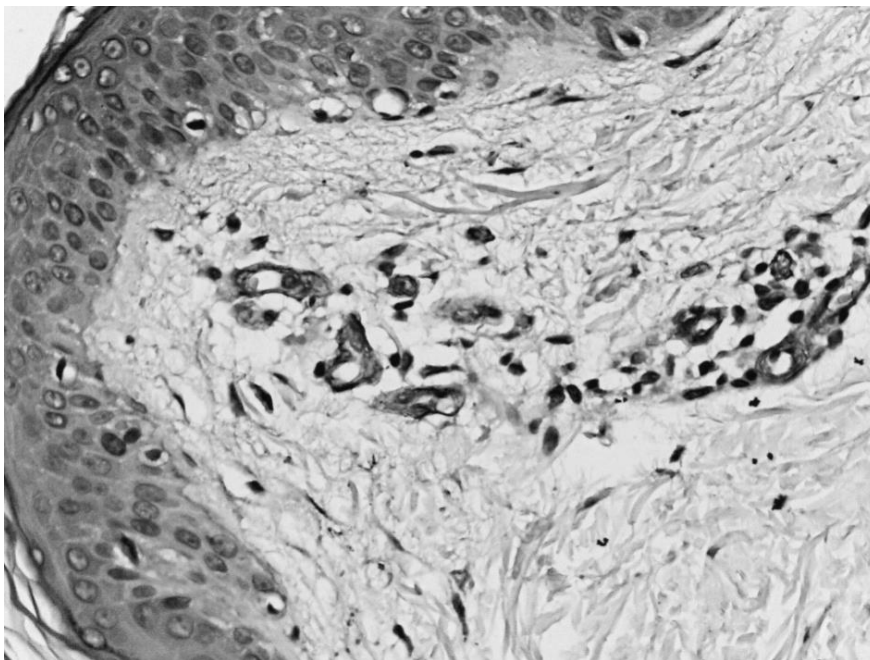


Рис. 1. Розпушення та потовщення базальної мембрани судин ГМЦР сосочкового шару шкіри. Забарвлення антитілами до колагену IV типу. Збільшення 400.

При вивченні щільності та розподілу судин ГМЦР шкіри після імуногістохімічного забарвлення антитілами до CD31 у пацієнтів групи порівняння виявлялась рівномірна експресія антигену в ендотелії судин, що свідчило про

нормальний фізіологічний стан. Проте після забарвлення препаратів шкіри та м'язів хворих на ЦД було виявлено, що експресія CD31 мала високу інтенсивність та вогнищевий характер (рис. 2).

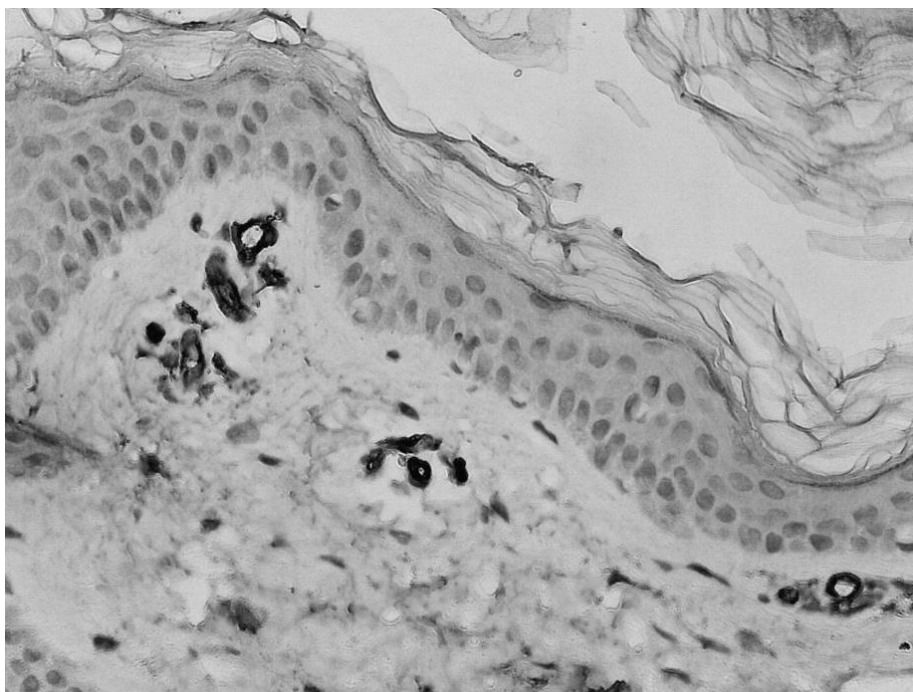


Рис. 2. Шкіра хворого на цукровий діабет. Вогнищева експресія в судинах дерми. Імуногістохімічне забарвлення антитілами до CD 31. Збільшення 400.

Підрахунок кількості капілярів сосочкового шару дерми показав, що у хворих з 1 ступенем діабетичної мікроангіопатії (ДМАП) їх щільність

на 1 мм² була найменша та поступово збільшувалась, максимально зростаючи при 3 ступені ДМАП (табл. 1).

Таблиця 1

Зміни параметрів судин ГМЦР сосочкового шару дерми

Кровоносні судини	Діаметр просвіту судин у пацієнтів групи порівняння (мкм)	Діаметр просвіту судин шкіри у пацієнтів хворих на ЦД з ДМАП (мкм)		
		1 ступінь	2 ступінь	3 ступінь
Артеріоли	26,63±1,69	24,02±2,7*	15,65±1,44*	10,28±0,95*
Венули	38,98±2,15	33,26±3,07	20,18±2,03*	12,64±1,06*
Капіляри	8,19±0,69	7,58±1,1*	6,38±0,58*	5,73±0,47*
Щільність капілярів на 1 мм ²	98,5±3,4	112,1±5,6	138,3±4,1*	156,9±8,1*

Примітки: * p<0,05 – достовірність показників порівнянн з показниками групи пацієнтів, котрі не мали ЦД.

У шкірі хворих на ЦД змінювались процеси ангиогенезу. Новоутворення кровоносних судин при ЦД посилювалось при підвищенні експресії рецепторів VEGFR-1 в шкірі хворих з ДМАП, корелюючи з вираженістю порушень в ГМЦР. Так, в судинах шкіри пацієнтів групи порівняння спостерігали слабо виражену імунопозитивну реакцію, а в судинах при 2 та 3 ступені ДМАП посилювався синтез ендотеліального судинного факто-

ра росту і реакція кровоносних судин була яскраво виражена.

Зважаючи на відносну простоту біопсії шкіри, виявляється перспективним її використання для визначення показника ступеня ДМАП.

Базуючись на результатах дослідження ми розробили методику визначення показника ступеня діабетичної мікроангіопатії (ПСДМ). Приклад розрахунку ПСДМ наведений у таблиці 2.

Таблиця 2

Приклад розрахунку ПСДМ

Кровоносні судини	Нарахування балів залежно від діаметра просвіту (мкм) та кількості на 1 мм ² судин ГМЦР шкіри у пацієнтів, хворих з ДМАП			
	0 балів	1 бал	2 бали	3 бали
Артеріоли	≥26	25-18	17-12	≤11
Венули	≥39	38-25	24-14	≤14
Капіляри	≥8,2	8,2-6,5	6,4-5,5	≤5,4
Кількість капілярів на 1 мм ²	≤98	99-128	129-157	≥157

Приклад розрахунку ПСДМ: середній діаметр артеріоли 15,28 мкм – 2 бали, середній діаметр венули 27,32 мкм – 1 бал, середній діаметр капіляра 4,96 мкм – 3 бали, середня кількість капілярів на 1 мм² = 162,45 – 3 бали. Сума балів 1+2+3+3=9. ПСДМ = 9/4 = 2,25.

Очевидно, що ПСДМ може коливатися в межах від «0» до «3». Відповідно, за «легкий ступінь» ДМАП вважали стан ГМЦР, якому був притаманний показник ПСДМ в межах 0–1, при ПСДМ в межах 1–2 вважали ДМАП «середнього ступеня важкості», при ПСДМ в межах 2–3 вважали ДМАП «важкою».

Із 63 хворих, препарати шкіри та м'язів яких були досліджені, у 8 (12,7%) хворих – ПСДМ коливався у межах 0-1, що свідчило про легкий ступінь ДМАП, у 11 (17,5%) хворих – ПСДМ коливався у межах 1–2, що свідчило про середній ступінь тяжкості ДМАП, у 44 (69,8%) – ПСДМ коливався у межах 2–3, що свідчило про тяжкий ступінь ДМАП. Усі хворі після проведеної гібридної артеріальної реконструкції протягом періоду спостереження отримували антитромбоцитарну терапію препаратом Клопідогрель 75 мг peros 1 раз на добу. Із 8

хворих з легким ступенем ДМАП протягом періоду спостереження тромбозів зони артеріальної реконструкції не було. З 11 хворих із середнім ступенем важкості ДМАП протягом періоду спостереження тромбоз зони артеріальної реконструкції зафіксовано у 1 (9,1%) пацієнта. Із 44 хворих із важким ступенем ДМАП протягом періоду спостереження тромбоз зони артеріальної реконструкції зафіксовано у 12 (27,3%). Це може свідчити про важливу роль ДМАП у створенні периферичного судинного опору та необхідність враховувати ступінь важкості ДМАП для визначення алгоритму обстеження з можливим виконанням попереджуючих операцій до виникнення тромбозу ЗАР, характеру та інтенсивності консервативного лікування після артеріальних реконструкцій у хворих на ЦД із ХКІНК.

Паралельно з наведеними дослідженнями ми вивчили результати гібридних реконструктивних хірургічних втручань на артеріях у 75 хворих на цукровий діабет, II типу з ХКІНК на тлі СОУ артерій інфраінгвінального сегменту в поєднанні з виразково-некротичним ураженням стопи.

Протягом періоду спостереження, який дорівнював 12 міс., у 11 (14,7%) хворих виник тромбоз

ЗАР. Із метою покращення результатів лікування нами був запропонований алгоритм післяопераційного обстеження хворих з урахуванням наявності у них факторів ризику рецидиву СОУ і тромбозу ЗАР та в шляхах припливу і відтоку.

На нашу думку, високий ризик розвитку тромбозу ЗАР, найбільш вірогідний у хворих, котрі мають фактори ризику, наведені в таблиці 3, до якої, як фактор ризику ми включили ступінь тяжкості ДМАП.

Таблиця 3

Фактори ризику розвитку тромбозу ЗАР

Критерій	Кількість балів		
	0	1	2
Ступінь периферичного опору (за Rutherford R.V. et al., 1997)	<5	від 5 до 7	від 8 до 10
Паління	не палив	кинув	продовжує
Індекс маси тіла	<30	30-40	>40
Інфаркт міокарда та/або інсульт в анамнезі	не було	одна подія	більше однієї події
Стать		жіноча	чоловіча
Цукровий діабет	компенсація	субкомпенсація	декомпенсація
Миготлива аритмія	відсутня	корегована	некорегована
Ступінь важкості ДМАП	легкий	середній	важкий
Тромбоз зони реконструкції в ранньому післяопераційному періоді	не було		був
Виконана реконструктивна операція		в межах одного артеріального сегмента	багаторівнева або гібридна артеріальна реконструкція
Ампутація в анамнезі	не було	в межах стопи	висока

При підсумовуванні кількості балів визначали тактику обстеження хворих у післяопераційному періоді:

- при сумі балів меншій за 10 показано визначення індексу регіонарного систолічного тиску (ІРСТ) і контрольна ультразвукова доплерографія (УЗДГ) через 3, 6, 12 міс – далі 2 рази на рік;

- при сумі балів 10–16 – визначення ІРСТ і контрольна УЗДГ кожні 3 міс;

- при сумі балів 17–22 – визначення ІРСТ і контрольна УЗДГ кожні 3 міс + через 6 міс контрольна ангіографія і далі 1 раз на рік – контрольна ангіографія.

Запорукою уникнення ускладнень у вигляді СОУ в ЗАР та шляхах припливу і відтоку, та, як наслідок, тромбозу ЗАР є своєчасне обстеження оперованих хворих і, за потреби, виконання попереджувачих тромбоз втручань (зазвичай – балонної ангіопластики). Найбільш доступним і безпечним методом діагностики є УЗДГ, яка дозволяє визна-

чити пікову систолічну швидкість кровотоку, виявити стенози ЗАР, а також артерій припливу і відтоку, але найбільш інформативним методом діагностики стану артеріального русла у оперованих хворих та таким, що дозволяє виставити показання до попереджувачої операції вважали рентгенконтрастну ангіографію.

Висновки 1. Сукупність отриманих даних про якісні та кількісні зміни ГМЦР шкіри дозволила розробити критерії для розрахунку ПСДМ.

2. Виявлена кореляція між ступенем діабетичної мікроангіопатії та ймовірністю тромбозу після гібридної артеріальної реконструкції.

3. Визначення ступеня тяжкості діабетичної мікроангіопатії може бути використане при створенні алгоритму обстеження для встановлення показань до превентивних операцій, що попереджують тромбоз ЗАР та характеру консервативного лікування після артеріальних реконструкцій у хворих на ЦД із ХКІНК.

Інформація про конфлікт інтересів. Конфлікту інтересів немає.

Інформація про фінансування. Автор гарантує, що він не отримувал жодних винагород у будь-якій формі, здатних вплинути на результати роботи.

Особистий внесок кожного автора у виконання роботи:

Діденко С.М. – ідея, мета, збір матеріалу дослідження, аналіз отриманих результатів, підготовка тексту статті.

Список використаної літератури

1. Fisher M, McMurray J J. Epidemiology of Vascular Disease in Diabetes. Diabetic Cardiology. John Wiley&Sons, UK, 2007, 422 p. DOI: 10.1002/9780470723807

2. Peripheral artery disease in patients with diabetes: Epidemiology, mechanisms, and outcomes / T. Thiruvoipati, C.E. Kielhorn, E.J. Armstrong // World Journal of Diabetes.–2015–Vol.6: – P.961–969. DOI:10.4239/wjd.v6.i7.961
3. Spanos K., Antoniou G. A., Saleptsis V., Athanasoulas A., Drakou A., Koutsias S. et al. Hybrid procedures for chronic lower limb ischemia: what determines the outcome? Int Angiol. 2017Apr;36(2):174-181.doi:10.23736/S0392-9590.16.03684-1.
4. Schram M., Stehouwer C. Endothelial dysfunction, cellular adhesion molecules and the metabolic syndrome. Horm. Metab. Res. 2005, №1(37): 49-55.DOI: 10.1055/s-2005-861363
5. Walsh D. Pathophysiological mechanisms of angiogenesis. Adv. Clin. Chem. 2007, 1(44): P. 187-221. PMID:17682343

Стаття надійшла до редакції: 20.01.2020 р.

Діагностичні можливості у виборі хірургічної тактики лікування посттромботичної хвороби

К.К. Карпенко

Національний військово-медичний центр "Головний військовий клінічний госпіталь", Київ

Реферат

У статті розглядаються проблеми у діагностиці стенотично-оклюзивних уражень глибоких вен тазу та нижньої порожнистої вени при посттромботичній хворобі. На даний момент діагностика даної патології має різноплановий характер, хоча стратегія хірургічного лікування та вибір тактики у багатьох випадках залежить також від повноти і специфічності отриманої діагностичної інформації. Різноманітні інструментальні методики мають неоднакові рівні точності та повноти отримуваної інформації. Для визначення оптимальної схеми діагностики на практичному досвіді були застосовані та порівняні між собою найбільш доступні та вживані методи інструментальної діагностики у відповідності з Рекомендаціями американського коледжу радіології, а також оцінено їх значимість у плануванні майбутніх хірургічних чи ендоваскулярних втручань, розглянуті переваги та недоліки кожного з методів.

Ключові слова: посттромботична хвороба, флебографія, цифрова субтракційна флебографія, мультиспіральна комп'ютерна флебографія, УЗДГ вен, алгоритм діагностики, венозна реконструкція.

Diagnostic possibilities in the choice of surgical tactics for the treatment of post-thrombotic disease

К.К. Карпенко

National Military Medical Center "Main Military Clinical Hospital", Kyiv

Abstract

In the article discussed problems in the diagnosis of stenotic-occlusal lesion of the deep veins of the pelvis and inferior vena cava with post-thrombotic disease. At the moment, the diagnosis of this pathology is diverse, although the strategy of surgical treatment and the choice of tactics in many cases depends on the completeness and specificity of the received diagnostic information. Different instrumental techniques have unequal levels of accuracy and completeness of the information received. To determine the optimal diagnostics scheme in practical experience, the most affordable and applicable instrumental diagnostic methods were applied and compared among themselves in accordance with the Recommendations of the American College of Radiology, their significance in planning future surgical or endovascular interventions was evaluated, and the advantages and disadvantages of each method were examined.

Key words: post-thrombotic disease, phlebography, digital subtraction phlebography, multi-helical computer phlebography, ultrasound vein diagnostics, diagnostic algorithm, venous reconstruction.

Вступ. Посттромботична хвороба – це хронічна венозна патологія, пов'язана з перенесенням гострим тромбозом глибоких вен (ТГВ), у літературних джерелах країн Північної Америки та країн Європейського Союзу трапляється назва "посттромбофлебітичний синдром". Посттромботична хвороба (ПТХ) – патологія, обумовлена подальшими стено-оклюзуючими патоморфологічними і патофізіологічними процесами у венозній системі, які об'єднуються в окрему нозологічну форму з типовими зовнішніми проявами і характерними порушеннями регіонарної та центральної гемодинаміки, органічним ураженням глибоких вен внаслідок перенесеного тромбозу. У 30–50% пацієнтів із тромбозом глибоких вен протягом п'яти років розвивається посттромботична хвороба. Симптоми хвороби варіюються від легкого дискомфорту та важкості в ногах до інвалідизації пацієнта [1]. Відповідно до Рекомендацій Американського Кардіологічного Товариства (The American Heart Association Scientific Statement) [2] щодо хірургічного та ендоваскулярного лікування ПТХ – існують рівні доказовості класу Ів; рівень доказів С, які розглядають такі втручання: комбінована оперативна та кінцева дезоблітерація вен, сегментарне

відновлення клапанів вен або венозна транспозиція [3], та класу Ів; рівень доказів В – балонна ангіопластика та венозне стентування [4]. Вибір стратегії медикаментозного лікування та вибір хірургічної тактики у багатьох випадках залежить також від повноти і специфічності отриманої діагностичної інформації.

Актуальність. На даний час "золоті стандарти" діагностики ПТХ відсутні, що також безпосередньо впливає на вибір стратегії лікування та оптимальної методики лікування даної хвороби [2, 5]. Питання щодо оптимального алгоритму діагностики та алгоритму лікування ПТХ мають різноплановий характер, але при резистентності до консервативної терапії перевага віддається до хірургічного лікування [5]. У випадку локалізації посттромботичного процесу до рівня Пупартової зв'язки, діагностичних складностей, як правило, не спостерігається – анамнез та клінічна картина доповнюється даними УЗДГ вен нижньої кінцівки, проте у випадку локалізації патологічного процесу в ділянках здухвинних вен або нижньої порожнистої вени діагностика ускладнюється. Як відомо, згідно з анатомічною локалізацією, ураження ілеокавального сегменту спостерігається у 36,48%

пацієнтів [6]. Хірургічні або ендоваскулярні втручання для лікування пацієнтів із ПТХ мають добрий потенціал для зменшення посттромботичної захворюваності, пов'язаної з глибокою венозною обструкцією [2,7,9]. Алгоритм діагностичної інструментальної тактики визначено в "Критеріях вибору методу інструментальної діагностики вен Американського Радіологічного Коледжу", де активно проводяться мініінвазивні хірургічні втручання на магістральних венах тазу та нижній порожнистій вені, проте в Україні це питання неоднозначне, хоча вибір хірургічної тактики, безумовно, дуже залежить від якісної діагностики. Масштабні багаточентрові рандомізовані дослідження за цією проблемою не проводились, оскільки досвід цих процедур обмежений, і тільки пацієнти з найбільш тяжкими формами хвороби лікуються хірургічно. Крім того, частина опублікованого досвіду передувє розробці об'єктивних стандартів звітності для оцінки пацієнтів, які проходять хірургічне лікування хронічного венозного захворювання [2, 8].

Мета дослідження: визначення оптимального методу інструментальної діагностики для хірургічної тактики лікування посттромботичної хвороби.

Матеріали та методи. Упродовж 2019 року на базі НВМКЦ "ГВКГ" та ОКЛ м. Києва було обстежено 38 пацієнтів з верифікованим діагнозом "Посттромботична хвороба" з анатомічною локалізацією у ілеокавальному сегменті. Як алгоритм діагностики вен були використані Критерії вибору методу інструментальної діагностики вен Американського Радіологічного Коледжу та оцінено їх практичне використання для якісної інформативної діагностики здухвинних вен (ЗВ) та нижньої порожнистої вен (НПВ) для вибору подальшої хірургічної тактики. Перед кожним методом ставили задачі з оцінки стану глибоких вен тазу та нижньої порожнистої вени – діаметр (мм), протяжність оклюзії / стенозу, та характеристика конфлюенсу ЗВ у НПВ, наявність колатерального кровообігу, шляхи відтоку).

Таблиця 1

Критерії вибору методу інструментальної діагностики вен Американського радіологічного коледжу

Метод дослідження	Бал
УЗДГ із компресією	9
Інвазивна флебографія тазу	6
МРТ-флебографія	6
КТ із контрастуванням тазу	6
Інвазивна флебографія судин	5
КТ-флебографія	6
Радіоізотопна флебографія	3
Рентгенографія нижніх кінцівок	2
УЗД	1

Враховуючи доступність та інформативність методів, дослідження, що отримували менше 5 балів не використовувались.

Результати досліджень та їх обговорення. Ультразвукове дуплексне сканування вен тазу та органів черевної порожнини проводилось ультразвуковими скануючими приладами експертного рівня Ultima PA Expert, Radmir, Україна, та Appleo, Toshiba, Японія.

Дослідження вен нижніх кінцівок проводилось натщесерце в горизонтальному положенні хворого. Для дослідження нижньої порожнистої і клубових вен застосовували конвексний або секторний датчик з випромінюваною частотою 3,5 МГц. Застосовувався В режим, спектральний (імпульсний) доплерівський режим, а також режими кольорового доплерівського картування (КДК) кровотоку на підставі швидкості і енергії відбитого сигналу. Дуплексне сканування надає можливість багаторазового повторного огляду венозної системи для спостереження в динаміці процесу формування,

наростання, лізису і організації тромбу, а також обтурації і реканалізації судини. Основною ознакою тромбозу є виявлення ехопозитивних тромботичних мас у просвіті судини. Ехогенність зростає в міру збільшення "віку" тромбу. При перенесених тромботичних процесах у венозній системі стулки клапанів не диференціюються, зникає властива здоровим венам передавальна артеріальна пульсація. Діаметр ураженої вени може збільшитися у 2-2,5 разу, в порівнянні з колатеральною судиною, як відомо, тромбована вена не реагує на компресію датчиком, проте провести компресію здухвинних вен та нижньої порожнистої вени у низці випадків неможливо. Дослідження вен у режимі кольорового доплерівського картування кровотоку дозволяє диференціювати "свіжі тромби", ехогенність яких істотно не відрізняється від просвіту вени в В режимі. При КДК тромботичні маси виглядають як дефекти "контрастування". На 3-4-ий день виникає ущільнення і потовщення стінок вен за рахунок запалення. Запалення навколишніх

тканин створює "розмитість" сигналу від паравазальних структур.

За даними УЗДГ досліджень оклюзивні або стенозуючі ураження виявили у 35 з 38 пацієнтів (92,1%), проте, незважаючи на високу чутливість, метод не може забезпечити точною інформацією щодо діаметра ЗВ та НПВ, точними даними початку та закінчення ураження, відповідно – протяжності ураження, неможливість точного визначення рівня конфлюенса здухвинних вен у нижню порожнисту вену.

Важливим фактором є те, що протипокази до УЗДГ відсутні.

Мультиспіральна комп'ютерна флебографія (з контрастуванням). Дослідження проводилося на 64-х зрізовому мультиспіральному комп'ютерному томографі "Optima", компанії General Electric, виробництва США, з інсталюваним пакетом програм для обробки зображень GE Advantage Workstation.

Для дослідження катетеризували ліктьову вену, використовуючи внутрішньовенний катетер. В інфузійний шприц набирається 100 мл неіонної контрастної речовини Ультравіст 320 mg; за допомогою інфузійної магістралі шприц з'єднується з внутрішньовенним катетером і включається режим інфузії. Дослідження проводили у судинному протоколі Phlebography (ASIR 50). Після попереднього сканування в режимі SmartPrepRx задається ділянка сканування (гомілка, стегно, уся нижня кінцівка, обидві нижні кінцівки). Основне сканування (перший ступінь) запускається в ручному режимі із затримкою старту в 40-60 секунд, після закінчення введення контрастного препарату. Реконструкцію тривимірного зображення вен проводили за допомогою автоматичних протоколів обробки даних, закладених у комп'ютерному томографі і доступних для комерційного використання. Також проводилося і відстрочене двоступеневе двонаправлене сканування при достатньому і рів-

номірному заповненні венозного русла нижньої кінцівки рентгеноконтрастною сумішшю, чим покращується якість 3d-реконструкції зображення вен після сканування і полегшується правильна інтерпретація отриманих даних.

Важливим моментом при проведенні протоколу дослідження є розрахунок оптимального часу для початку сканування, який залежить від особливостей гемодинаміки у кожного пацієнта, цей параметр є індивідуальним, та визначається МСКТ лаборантом у кожному окремому випадку. За допомогою МСКТ з контрастуванням визначили стан глибоких вен тазу, нижньої порожнистої вени – діаметр, протяжність оклюзії / стенозу, наявність колатерального кровообігу та визначили шляхи венозного відтоку. Також забезпечується можливість виявлення наслідків перенесеного тромбофлебиту у вигляді часткової реканалізації судини або повну облітерацію просвіту вени, що перетворюється в сполучнотканинний тяж. Цікавою особливістю є те, що навіть всередині тяжа можна виявити просвіт приблизно до 1 мм (важливо при плануванні ендovasкулярних втручань). Також метод дозволяє виявити ознаки обтурації венозного просвіту (частіше після рецидивів гострого тромбофлебиту), що призводить до формування флеболітів унаслідок петрифікації тромбу у варикозно-розширених венах нижніх кінцівок, венах тазового сплетіння, широких зв'язок матки, селезінки, іноді печінки. За допомогою МСКТ флебографії виявляються шляхи відтоку через колатералі тазу, гонадні вени та люмбальні вени. Методика була використана у 28 з 38 (73,68%) пацієнтів, оклюзивні або стенозуючі ураження були виявлені у 28 (100%) пацієнтів, 4 пацієнти (14,29%) повідомили про відчуття жару під час введення контрастної речовини, 1 (3,57%) випадок гіпотонії, що було куповано медичними засобами.

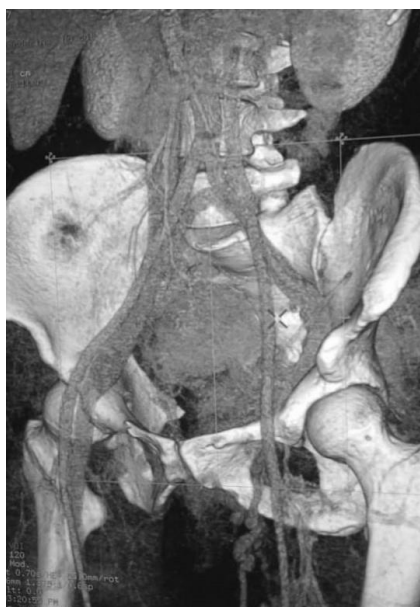

Рис. 1. МСКТ із контрастуванням. Оклюзія глибокої вени лівої н.к. на рівні гирла, оварікоцеле, відтік крові від нижньої кінцівки по лівій яєчниковій, нирковій вені та варикозних колатеральних пубікальних венах.

МСКТ флебографія: виконання даної діагностики дуже подібне до МСКТ із контрастуванням, особливість цього виду діагностики полягає у тому, що катетеризується безпосередньо тильна вена стопи, або підколінна вена (під контролем УЗД), а контрастну речовину подають в об'ємі 100 мл, швидкість 4 мл / сек. За

рахунок можливості забезпечення постійної високої внутрішньовенної концентрації йодвмісної речовини під час дослідження, якість зображення при 3D реконструкції значно підвищується, а також посилюється якість візуалізації колатеральних судин та шляхів відтоку при оклюзивних станах і значних стенозах.

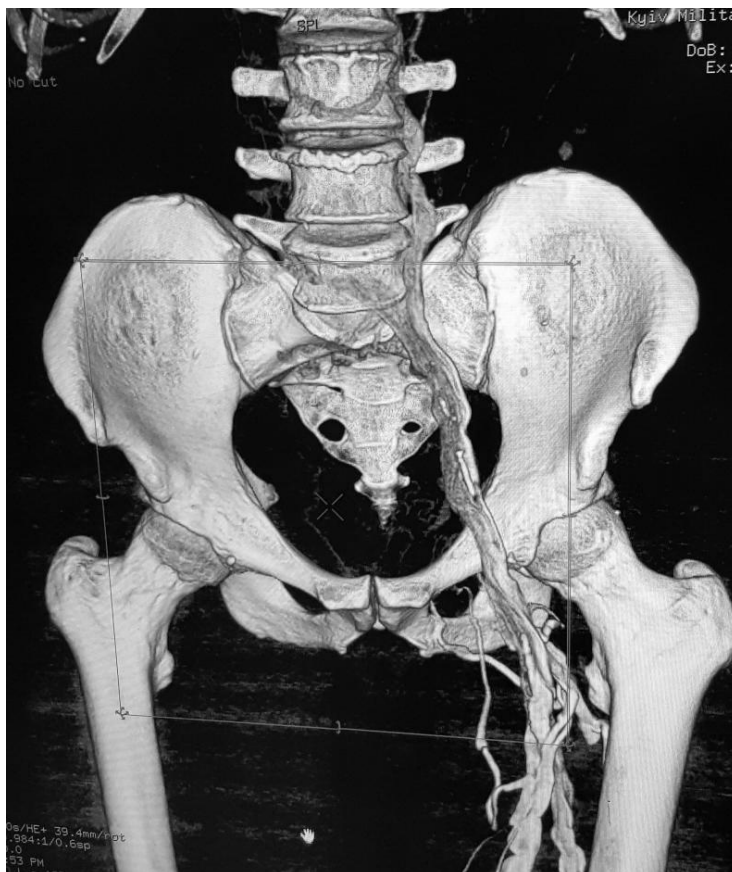


Рис. 2. МСКТ флебографія. Стеноз 95% лівої зовнішньої здухвинної вени. Оклюзія нижньої порожнистої вени до рівня ниркових артерій. Відтік крові по люмбальних колатералях.

Недоліками методики можна вважати розмитий рівень конфлюенса здухвинних вен у НПВ. Методика була використана у 5 (13,6% від загальної кількості) пацієнтів, оклюзивні або стенотичні ураження були виявлені у 5 (100%), проблемна пункція вени нижньої кінцівки у 2 пацієнтів (40%), 1 пацієнт (20%) повідомив про болісність у нижній кінцівці під час введення контрастної речовини.

Пряма цифрова субтракційна флебографія (ЦСФ). Дослідження проводилось з використанням стаціонарної рентген-ангіографічної системи Inppona2100, General Electric, Франція, Alphenix Core+, Canon Medical, Японія з використанням програмного забезпечення QCA, QVA, DCA, DCA roadmap. Флебографія не використовується як першочерговий метод вибору інструментальної діагностики; оскільки це доволі болісна та дорогавартісна процедура, яка забирає багато часу, дає пацієнту досить високу дозу опромінення і може спричинити ускладнення. Для виконання дослідження уражену кінцівку бинтують еластичним

бинтом вище коліна, потім пунктують будь-яку вену стопи досліджуваної кінцівки голкою 21-23G калібру. Для контрастування використовують до 100 мл контрастної речовини "Візіпак 320" або іншої ізоосмолярної йодвмісної контрастної речовини та вводять її внутрішньовенно зі швидкістю 3-5 мл / сек. Під час введення контрасту під флюороскопічним контролем проводили графічну зйомку в режимі цифрової субтракції у декількох проєкціях. Як правило, одночасно проводились дослідження вен всієї кінцівки, вен тазу і НПВ до рівня ниркових вен, проте у випадку локального звуження або оклюзії здухвинних вен, проводилась тільки флебографія тазу. Ця методика забезпечує якісну деталізацію, особливо у випадку подальшого планування реконструкційних втручань у пацієнтів з ПТНХ. У деяких випадках роблять місцеву анестезію в місці введення інтродьюсера. Інколи може знадобитися невеликий розріз, щоб забезпечити вільну постановку інтродьюсера, не пошкоджуючи навколишні тканини та стінку вени.

Вводять катетер і повільно вводять контрастний розчин під флюороскопічним контролем, ділянку інтересу знімають графічно, мінімум у двох проєкціях. Методика була використана у 5 з 38 (13,6%) пацієнтів, оклюзивні або стенотичні ураження були виявлені у 5 (100%), 1 пацієнт (20%) повідомив про болісність у нижній кінцівці під час введення контрастної речовини та відчуття жару в нозі, яке може поширюватися по тілу. 1 (20%) пацієнт повідомив про нудоту. У випадку оклюзивних змін у магістра-

льній вені не вдається визначити протяжність ураження, оскільки колатеральні судини можуть скидати венозну кров на достатньо далекій відстані, відповідно не можна чітко визначити рівень конфлюєнсу ЗВ та діаметр НПВ. Недоліком ЦСФ є важкість визначення справжнього діаметра ураженої судини – візуалізується тільки її внутрішній просвіт. Важлива відмінність між методикою прямої ЦСА від МСКТ полягає у можливості візуалізації внутрішньолумінальних деталей.

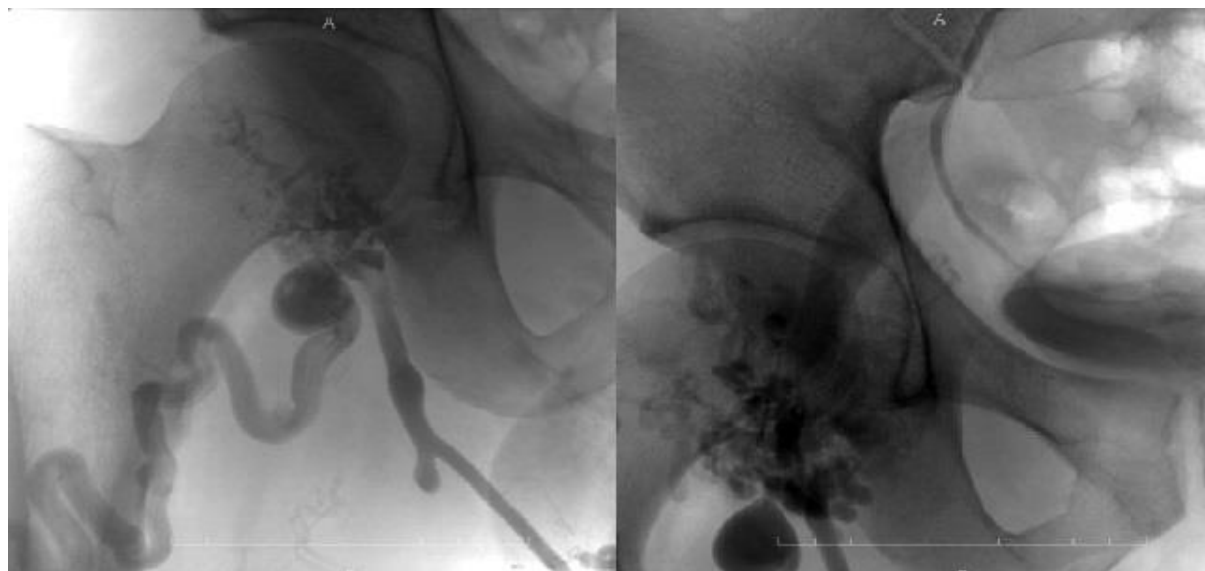


Рис. 3. ЦСФ правої н.к. Постін'єкційний стеноз гирла глибокої вени стегна 90%, венозна аневризма та варикозні зміни поверхневої латеральної вени стегна.

ЦСФ може спричинити ускладнення: флебіт, пошкодження тканин та формування тромбозу глибоких вен кінцівки. Рідкісним побічним ефектом є алергічна реакція на контраст. Зазвичай це відбувається протягом 30 хвилин після введення і вимагає медичної допомоги. У більшості випадків пацієнт може відновити звичайну діяльність від 1-ї до 24-х годин.

Важливо зазначити, що за даними літератури, магнітно-резонансна флебографія забезпечує чудові результати візуалізації та точність даних, не використовуючи випромінювання чи контраст, але дана методика при дослідженні тазових вен та НПВ в Україні не доступна.

Висновки. “Золотого стандарту” у діагностиці глибоких вен тазу та НПВ на даний час

немає, для отримання повної інформації для визначення подальшої хірургічної тактики при лікуванні посттромботичної хвороби у більшості випадків потрібна комбінація методів. Для ендovasкулярних реконструктивних методів найбільш повну інформацію надає МСКТ із контрастуванням та цифрова субтракційна флебографія, для хірургічних реконструкцій найбільш підходящими, на нашу думку, є комбінація УЗДГ та МСКТ флебографія. Інвазивні методи дослідження мають використовуватися лише в обмежених випадках і тільки у випадку планування майбутнього оперативного втручання. Поява магнітнорезонансної флебографії в Україні могла б значно підвищити якість діагностики пацієнтів із посттромботичною хворобою.

Інформація про конфлікт інтересів. Конфлікту інтересів немає.

Інформація про фінансування. Автор гарантує, що він не отримувал жодних винагород у будь-якій формі, здатних вплинути на результати роботи.

Особистий внесок кожного автора у виконання роботи:

Карпенко К.К. – ідея, мета, збір матеріалу дослідження, аналіз отриманих результатів, підготовка тексту статті.

Список використаної літератури

1. The long-term clinical course of a cute deep venous thrombosis / [P. Prandoni, A. Lensing, A. Cogota ін.]. // 1996. №125. С. 1–7.

2. The postthrombotic syndrome: evidence-based prevention, diagnosis, and treatment strategies: a scientific statement from the American Heart Association. / [S. Kahn, A. Comerota, M. Cushman et al.] // *Circulation*. – 2014. – №130. – С. 1636–1661.
3. Reconstructive operations on the venous system: late results with a critical assessment of the functional and vascular morphological criteria / [S. Hutschenreiter, J. Vollmar, H. Loeprecht et al.] // *Chirurg*. 1979. №50. С. 555–563.
4. Stenting of the venous outflow in chronic venous disease: long-term stent-related outcome, clinical, and hemodynamic result / P. Neglen, K. Hollis, J. Olivier, S. Raju. // *J Vasc Med Biol*. 2007. №19. С. 979–990.
5. Post-thrombotic syndrome in patients treated with rivaroxaban or edoxaban/vitamin K antagonists for acute deep-vein thrombosis. A post-hoc analysis. / [Y. Cheung, S. Middeldorp, M. Prins et al.] // *Thromb Haemost*. 2016. №116. С. 733.
6. Комплексне лікування посттромботичної хвороби н/к. Конгрес асоціації судинних хірургів, флебологів та ангіологів України, присвячений 80-річчю з дня народження проф. І.І. Сухарева – засновника судинної хірургії та флебології України. м. Київ, 11-12 квітня 2019 року. Черняк В.А., Мішалов В.Г., Селюк В.М., Карпенко К.К.
7. Nayak L. Postthrombotic syndrome: feasibility of a strategy of imaging-guided endovascular intervention / L. Nayak, C. Hildebolt, S. Vedantham. // *J Vasc Interv Radiol*. 2012. №23. С. 1165–1173.
8. The economic burden of incident venous thromboembolism in the United States: A review of estimated attributable health care costs / [S. Grosse, R. Nelson, K. Nyarko et al.] // *Thromb Res*. 2016. №3. С. 137.
9. Vein wall remodeling in patients with acute deep vein thrombosis and chronic postthrombotic changes / [A. Chandrasekar, J. Garry, A. Gasparista et al.] // *J Thromb Haemost*. 2017. №15. С. 1989.

Стаття надійшла до редакції: 28.02.2020 р.

Діагностика і хірургічне лікування лімфедема лівої нижньої кінцівки III-IV стадії у 55-річної хворої

І.І. Кобза¹, Т.І. Кобза², Ю.С. Мота¹, Р.І. Трутяк¹, О.В. Колупаєв²

¹Львівський національний медичний університет імені Данила Галицького, кафедра хірургії №2;

²Львівська обласна клінічна лікарня, Львів

Реферат

Лімфостаз нижніх кінцівок спостерігають у 1,2–47,0 % після радикального хірургічного лікування злоякісних новоутворів жіночих статевих органів. Мікροхірургічні операційні втручання, такі як лімфовенозні анастомози, трансплантація васкуляризованих лімфатичних вузлів, через мінливість результатів, відсутність переваги одного методу лікування, продовжують залишатися експериментальними та потребують подальшого дослідження. Водночас дермоліпофасціоектомія в поєднанні з післяопераційною компресійною терапією забезпечує задовільні довготривалі результати і є показана на пізніх стадіях лімфедема, коли відбувається ремоделювання оточуючих тканин у фіброзну та гіпертрофовану підшкірну жирову клітковину. У нашому спостереженні у хворої віком 55 років з вторинною лімфедемою лівої нижньої кінцівки III-IV стадії після комбінованого лікування раку шийки матки T_{1b2}N₀M₀G₂ дермоліпофасціоектомія дозволила значно покращити якість життя та відновити загальну рухову активність пацієнтки.

Ключові слова: лімфедема нижніх кінцівок, хірургічне лікування.

Diagnosis and surgical treatment of left lower limb lymphedema, III-IV stage, in a 55-year-old patient

I.I. Kobza¹, T.I. Kobza², Yu.S. Mota¹, R.I. Trutyak¹, A.V. Kolupaev²

¹Danylo Halatsky National Medical University in Lviv, Department of Surgery № 2;

²Lviv Regional Clinical Hospital

Abstract

Lower limb lymphostasis is observed in 1,2–47,0 % after radical surgical treatment of malignant tumors of the female genital organs. Microsurgical interventions such as limfovenous anastomoses, transplantation of vascularized lymph nodes due to the variability of the results, lack of benefits of one method of treatment remain experimental and need further investigations. Furthermore, dermolipofascioectomy in combination with postoperative compression therapy, provides satisfactory long-term results and is recommended at late stages of lower limb lymphedema, when surrounding tissues are remodeling into hypertrophic fibrous subcutaneous fat. In our observation, in a 55 year-old woman, with secondary left lower limb lymphedema, III-IV stage, after combined treatment of cervical cancer T_{1b2}N₀M₀G₂, dermolipofascioectomy allowed significantly improve the quality of patient's life and restore overall motor activity.

Key words: lower limb lymphedema, surgical treatment.

Вступ. Лімфедема – повільно прогресуючий набряк частин тіла, обумовлений порушенням лімфовідтоку, з нагромадженням води, електролітів, високомолекулярних білків в інтерстиціальному просторі, що призводить до виникнення фіброзних змін шкіри, підшкірної клітковини та збільшення кінцівки в об'ємі [1, 3, 5, 6]. Розрізняють первинну лімфедему, при якій має місце гіпо-, аплазія лімфатичних судин або клапанна недостатність (синдром Milroy, Meige, лімфедема tarda), та вторинну, яка виникає при ушкодженні лімфатичних судин запальними (бешиха, лімфаденіти, лімфангіти, філяріоз) або незапальними чинниками (посттравматична, лімфаденектомія, рентгенівське опромінення). Вторинна лімфедема нижніх кінцівок є одним із частих ускладнень після лімфодисекції, променевої терапії з приводу злоякісних новоутворів жіночих статевих органів, спричинює проблеми у вигляді функціональних та естетичних дефектів, а також психологічні ускладнення, знижуючи якість життя хворих [6, 9].

Мета дослідження. Покращення діагностики та результатів лікування лімфедема нижніх кінцівок III-IV стадії.

Матеріали та методи. Проаналізовано випадок діагностики і хірургічного лікування лімфедема лівої нижньої кінцівки III-IV стадії.

Опис клінічного спостереження

Хвора віком 55 років 21.03.2017 р. госпіталізована у відділення хірургії судин Львівської обласної клінічної лікарні із скаргами на щільний набряк лівої стопи, гомілки та пухлиноподібний утвір на передньовнутрішній поверхні лівого стегна, загальну слабкість. Із анамнезу: у 2002 р. хворій після опромінення виконали екстирпацію матки з додатками (операція Вертгайма) з приводу раку шийки матки T_{1b2}N₀M₀G₂. Впродовж першого місяця після операції виник і все частіше став турбувати щільний набряк тильної поверхні лівої стопи, гомілки, стегна, а згодом – пухлиноподібний утвір на передньовнутрішній поверхні лівого стегна, розмірами 25,0x50,0 см. Від запропонованого хірургічного лікування в три етапи пацієнтка до останнього часу утримувалась. Застосування виробів компресійної дії стало неможливим, а обмеження в пересуванні, залежність від сторонньої допомоги схилили хвору погодитись на хірургічне лікування.

Загальний стан хворої задовільний. Пульс – 84 уд/хв., АТ – 130/80 мм рт. ст. Шкірні покриви та видимі слизові блідо-рожеві, набряки на нижніх кінцівках. На передньовнутрішній поверхні лівого

стегна наявний пухлиноподібний утвір, розмірами 25,0x50,0 см, здатність хворої до пересування обмежена, потребує сторонньої допомоги (рис. 1, 2).

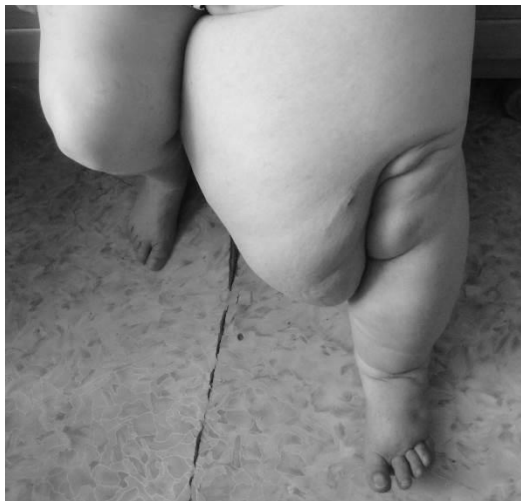

Рис. 1. Лімфедема лівої нижньої кінцівки.

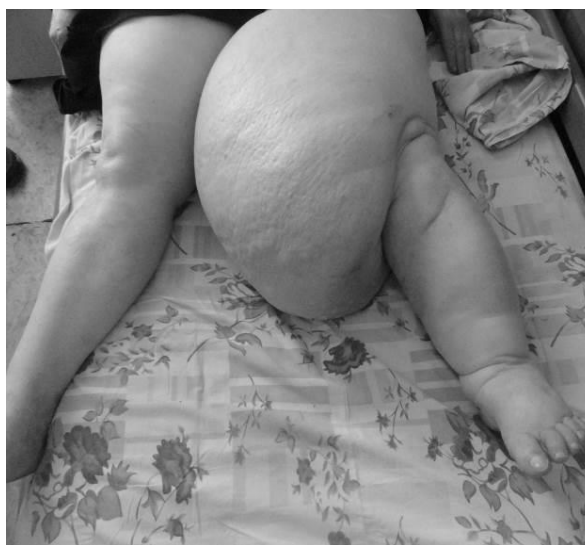

Рис. 2. Ліва нижня кінцівка перед операційним Втручанням.

Загальний аналіз крові: еритроцити – $4,2 \times 10^{12}/л$, гемоглобін – 133 г/л, КП – 0,9, тромбоцити – $252,0 \times 10^9$, лейкоцити – $4,9 \times 10^9/л$, е – 0%, п – 3%, с – 58%, лімф. – 30%, м – 9%, ШЗЕ – 12 мм/год. Біохімічний аналіз крові: білірубін – 10,0 мкмоль/л, глюкоза – 4,2 ммоль/л, білок – 80,0 г/л, креатинін – 0,073 ммоль/л, АСТ – 12,9 Од/л, АЛТ – 12,0 Од/л. Коагулограма: ПЧ – 17,0", ПІ – 93%, фібриноген – 3,55 г/л, гематокрит – 0,48.

ЕКГ: синусовий ритм, ЧСС – 80 уд/хв, нормальне положення електричної осі серця, гіпертрофії відділів не виявлено.

УЗД судин нижніх кінцівок: глибокі вени прохідні, без ознак тромбозу та рефлюксу. Утвір на стегні без кровоплину з множинними анехогенними включеннями (лімфедема). По артеріях кровоплин магістральний.

СКТ: виражена інфільтрація м'яких тканин лівого стегна максимальною товщиною до 209 мм, що поширюється до рівня лівої п'яти, без ознак патологічного накопичення контрастної речовини. Ознак тромбозу чи патологічних новоутворів не візуалізується (рис. 3, 4).

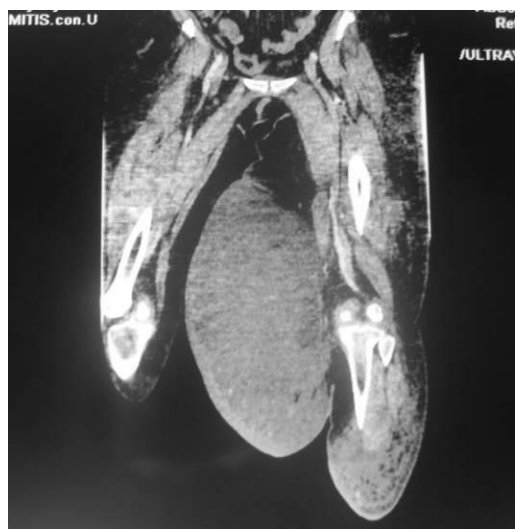

Рис. 3. СКТ – пухлиноподібний утвір лівого стегна, розмірами 43,1x23,4 см.

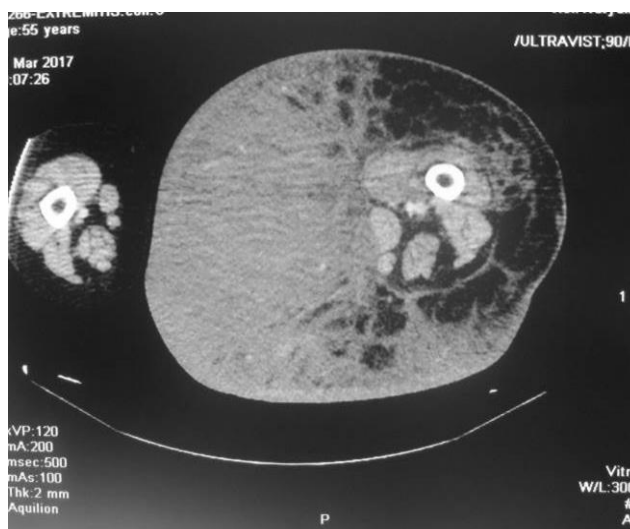

Рис. 4. СКТ – виражена інфільтрація м'яких тканин лівого стегна.

22.03.2017 р. 11⁰⁰–13¹⁰. Операція: видалення пухлиноподібного утвору (лімфедема) медіальної поверхні лівого стегна.

По медіальній поверхні лівого стегна довкола пухлиноподібного утвору розсічено шкіру та підшкірну клітковину (рис. 5). Із застосуванням діатермокоагуляції у межах візуально здорових тка-



Рис. 5. Відтинання шкіри та зміненої підшкірно жирової клітковини.



Рис. 7. Макропрепарат масою 15 кг.

Результати патоморфологічного дослідження: епідерміс – клітинний склад пласта звичайний, стратифікація збережена; дерма – розподіл на шари відсутній, дифузний склероз, ангіоматоз, вогнищеві лімфоцитарні інфільтрати; жирова тканина – дифузний склероз, ділянки ослизнення, ангіоматоз, вогнищеві мононуклеарні інфільтрати, просвіти лімфатичних судин дилатовані. Клітинний склад жирової тканини звичайний. Патолого-анатомічний діагноз: морфологічні зміни відповідають клінічному діагнозу «слоновість».

У післяопераційному періоді для покращення лімфатичного дренажу та лімфообігу в кінцівці

нин (рис. 6) видалено пухлиноподібний утвір, масою 15 кг, тканини якого насичені лімфатичною рідиною (рис. 7). Гемостаз під час операції. Ранева поверхня закрита за рахунок переміщення країв. Вузлові шви на шкіру (рис. 8). Рана дренована через дві контрапертури ПХВ трубками. Асептична пов'язка.

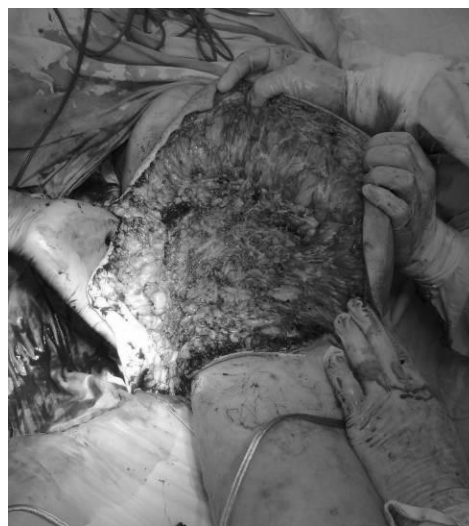

Рис. 6. Пухлина стегна відсічена.

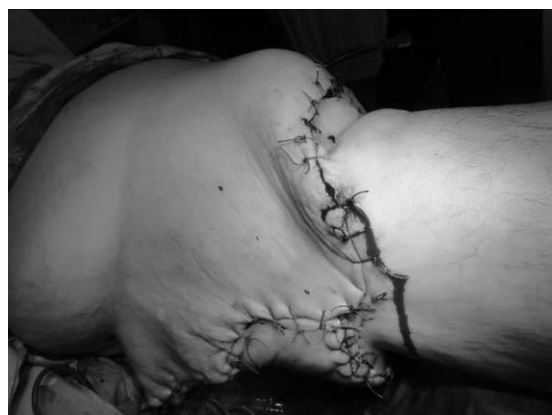

Рис. 8. Вигляд післяопераційної рани.

застосовували компресійний трикотаж, вакуум-асистовану терапію (ВАТ), інфузійно-трансфузійну коригуючу терапію, лораксон 1,0 x 2 р/д внутрішньовенно, клексан 0,4 п/ш x 2 р/д, детралекс 2 таб per os x 2 р/д. На 21 добу післяопераційного періоду накладено вторинні шви на лівому стегні та повторно встановлено ВАТ з приводу сероми післяопераційної рани. Рана на медіальній поверхні лівого стегна гоїться вторинним натягом, вкрита грануляціями (рис. 9). Хвора у задовільному стані виписана зі стаціонару для подальшого лікування в амбулаторних умовах (рис. 10).

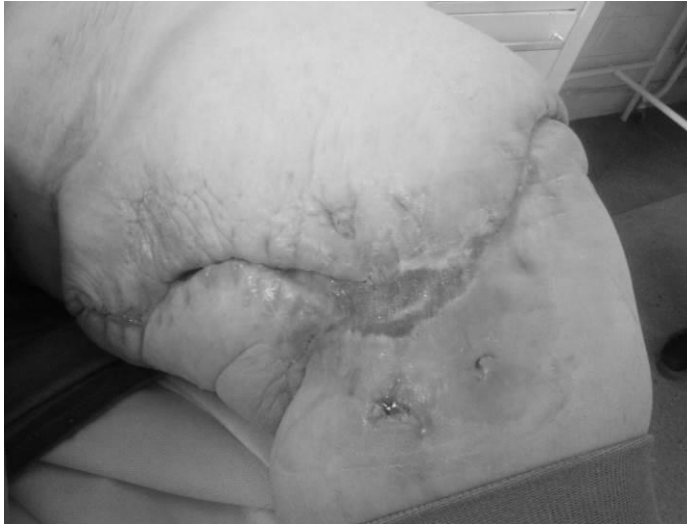

Рис. 9. Вигляд п/о рани через 1 місяць після операції.

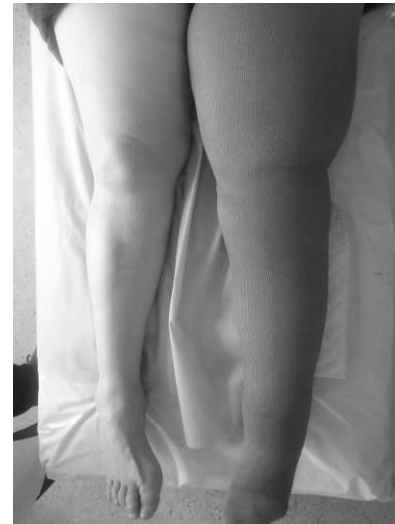

Рис. 10. Ліва нижня кінцівка через 1 місяць після операції.

Результати досліджень та їх обговорення. У нашому спостереженні, у хворої, віком 55 років, із вторинною лімфедомою лівої нижньої кінцівки III-IV стадії після комбінованого лікування раку шийки матки $T_{1b2}N_0M_0G_2$ дермоліпофасціоектомія дозволила значно покращити якість життя та відновити загальну рухову активність пацієнтки. Хвора відзначила зменшення відчуття важкості в лівій нижній кінцівці та значне полегшення при ходьбі.

Після радикального хірургічного лікування злоякісних новоутворів жіночих статевих органів у 1,2–47,0 % випадках спостерігають лімфостаз нижніх кінцівок [7–9]. Із збільшенням тривалості виживання частота розвитку лімфедми зростає [5]. Мікрохірургічні операції – лімфовенозні анастомози, трансплантація васкуляризованих лімфа-

тичних вузлів, через мінливість результатів, відсутність переваги одного методу лікування, залишаються експериментальними та потребують подальшого дослідження [2,5]. Водночас дермоліпофасціоектомія, післяопераційна компресійна терапія забезпечують задовільні довготривалі результати і показані на пізніх стадіях лімфедми, коли відбувається ремоделювання оточуючих тканин у фіброзну та гіпертрофовану підшкірну жирову клітковину [4,5].

Висновки. Дермоліпофасціоектомія, післяопераційна компресійна терапія при вторинній лімфедмі лівої нижньої кінцівки III-IV стадії після комбінованого лікування з приводу раку шийки матки $T_{1b2}N_0M_0G_2$ відновили рухову активність та покращили якість життя хворої.

Інформація про конфлікт інтересів. Автори заявляють про відсутність конфлікту інтересів при виконанні наукового дослідження та підготовці даної статті.

Інформація про фінансування. Автори гарантують, що вони не отримували жодних винагород в будь-якій формі, здатних вплинути на результати роботи.

Особистий внесок кожного автора у виконання роботи:

Кобза І.І. – розробка концепції і дизайну дослідження, аналіз отриманих даних, редагування, статистична обробка даних;

Кобза Т.І. – збір матеріалу дослідження, розробка дизайну дослідження, аналіз отриманих даних;

Мота Ю.С. – збір матеріалу дослідження, аналіз отриманих даних, підготовка тексту статті;

Трутяк Р.І. – збір матеріалу дослідження, аналіз отриманих даних, підготовка тексту статті;

Колупасв О.В. – збір матеріалу дослідження, аналіз отриманих даних.

Список використаної літератури

1. Мышенцев П.Н., Каторкин С.Е. Тактика лечения при вторичной лимфедеме нижних конечностей. *Новости хирургии* 2014; Том 22; 2: 239 – 243.
2. Щербинин И.Н. Малоинвазивная хирургия лимфедемы конечностей. *Український журнал екстремальної медицини імені Г.О. Можаява* 2011; Том 12; 4: 81 – 86.
3. 1st Latin American Consensus on the management of lymphedema Jose L. CIUCCI and the Consensus Group. Central Military Hospital, Buenos Aires, Argentina. – *Phlebolympology* 2004; 44: 258 – 264.
4. Jay W. Granzow, Julie M. Soderberg, Amy H. Kaji et al. Review of current surgical treatments for lymphedema. *Annals of surgical oncology* 2014; 21: 1195 – 1201.
5. Lee G.K., Perrault D.P., Bouz A. et al. Surgical treatment modalities for lymphedema. *Journal of Aesthetic & Reconstructive Surgery* 2016; 2:13.

6. Mahesh M.S., Rajashekar Jade, Naveen N. et al. A clinical study of lymphedema management. *International Surgery Journal* 2016; 3(2): 736–741.
7. Tada H., Teramucui S., Fukushima M. et al. Risk factors for lower limb lymphedema after node dissection in patients with ovarian and uterine carcinoma. *BMC Cancer* 2009; 9: 47.
8. Tanja Planinsek Rucigaj. Lymphedema after gynecological cancer. *Ovarian Cancer* 2017: 1 – 11.
9. Yoko Ohba, Yukiharu Todo, Noriko Kobayashi et al. Risk factors for lower-limb lymphedema after surgery for cervical cancer. *International journal of clinical oncology* 2011; 16: 238 – 243.

Стаття надійшла до редакції: 30.12.2019 р.

Патологічна деформація та тромбоз лівої внутрішньої сонної артерії. Випадок із практики

І.І. Кобза¹, Т.І. Кобза², Ю.С. Мота¹, І.В. Кирилич²

¹Львівський національний медичний університет імені Данила Галицького, кафедра хірургії №2;

²Львівська обласна клінічна лікарня, Львів

Реферат

Ділянки патологічних вигинів сонних артерій небезпечні виникненням тромбоутворення з подальшим перекриттям кровоплину. У даному клінічному спостереженні у хворої віком 54 роки, з діагнозом пристінкового тромбозу сонних артерій патологічна звивистість внутрішньої сонної артерії перешкодила подальшому просуванню тромбоембола через кровоносне русло, що дозволило уникнути небезпечних ускладнень при своєчасному проведенні хірургічного втручання.

Ключові слова: патологічна звивистість, тромбоз, ішемічний інсульт, ретроградна каротидна тромбендартеректомія.

Pathological deformation and thrombosis of the left internal carotid artery. Case report

I.I. Kobza¹, T.I. Kobza², Yu.S. Mota¹, I.V. Kyrylych²

¹Danylo Haltsky National Medical University in Lviv, Department of Surgery № 2;

²Lviv Regional Clinical Hospital, Lviv

Abstract

Areas of pathological bends of the carotid arteries are dangerous due to the formation of thrombus with subsequent overlap of blood flow. However, in this clinical observation, in 54 year old patient, with a diagnosis of carotid thrombosis, pathological tortuosity of the internal carotid artery prevented the further promotion of thromboembol through the bloodstream, which allowed to avoid dangerous complications at timely performed surgical intervention.

Key words: pathological tortuosity, thrombosis, ischemic stroke, retrograde carotid thrombendarterectomy.

Вступ. Однією з найчастіших причин виникнення ішемічного інсульту є оклюзійно-стенотичні ураження екстракраніальних відділів внутрішньої сонної артерії (ВСА) з переважною локалізацією у ділянці біфуркації загальної сонної артерії (ЗагСА), гирлі та початкових відділах ВСА. Патологічна деформація брахіцефальних судин (різка звивистість, перегини, петлі) є другою за частотою, після атеросклерозу, причиною виникнення симптомів хронічної ішемії мозку. Дана патологія спостерігається при поєднанні атеросклерозу та гіпертензії, з найчастішою локалізацією в ЗагСА і ВСА, перед входом останньої в череп.

Стійкі залишкові зміни після перенесеного інсульту спостерігаються у 30%, працездатність відновлюється лише у 10% хворих. 5-річне виживання пацієнтів з оклюзією ВСА становить 63-77%, а ризик повторної ішемічної події впродовж 3 місяців після гострого інсульту може сягати 20-30%, незважаючи на проведенне консервативне лікування.

Тому хірургічне лікування при оклюзійно-стенотичних ураженнях і патологічних деформаціях сонних артерій є одним із перспективних напрямів як первинної, так і вторинної профілактики ішемії головного мозку [1–4].

Мета дослідження. Покращення діагностики і результатів лікування патологічної деформації та тромбозу ВСА.

Матеріали та методи. Проаналізовано випадок діагностики та хірургічного лікування патоло-

гічної деформації та тромбозу лівої ВСА у хворої віком 54 роки.

Опис клінічного спостереження

Хвора віком 54 роки 24.05.2017 р. госпіталізована у відділення хірургії судин Львівської обласної клінічної лікарні зі скаргами на погіршення рухів у правій руці, розлади мови. Із анамнезу: з 27.04.2017 р. по 08.05.2017 р. перебувала на стаціонарному лікуванні у відділі судинної неврології ОКЛ м. Івано-Франківськ з приводу гострого порушення мозкового кровообігу за ішемічним типом в басейні лівої середньомозкової артерії (19.04.2017р.) з правобічним верхнім монопарезом (плегія китиці, помірний парез верхньої кінцівки). Важкість по шкалі Ренкіна – 3 бали, по шкалі Бартела – 75 балів. 26.04.2017 р. – гострий трансмуральний інфаркт міокарда передньоперетинкової бокової гілки лівого шлуночка. Стентування проксимального відділу LAD DES (27.04.2017 р.), рецидивуючий перебіг (рецидив 28.04.2017 р. – тромбоз стенту). Стентування медіального відділу LAD (2 BMS). СН I Killip. Гіпертонічна хвороба III стадія, ступінь 2, ризик 4.

Загальний стан хворої середньої важкості. Шкірні покриви та видимі слизові блідо-рожеві. Пульс – 90 уд/хв., АТ – 110/80 мм рт. ст. Аускультативно над сонними артеріями ліворуч вислуховується систолічний шум.

Загальний аналіз крові: еритроцити – $3,7 \times 10^{12}/л$, гемоглобін – 114 г/л, КП – 0,9, тромбоцити – $259,0 \times 10^9$, лейкоцити – $4,0 \times 10^9/л$, е – 5%,

п – 2%, с – 43%, лімф. – 31%, м – 18%, ШЗЕ – 32 мм/год. Біохімічний аналіз крові: білірубін – 12,0 мкмоль/л, глюкоза – 6,3 ммоль/л, креатинін – 0,058 ммоль/л, сечовина – 4,1 ммоль/л, K^+ – 3,5 ммоль/л, Na^+ – 141 ммоль/л. Коагулограма: ПЧ – 19,0", ПІ – 84%, фібриноген – 3,99 г/л, гематокрит – 0,43.

ЕКГ: синусова тахікардія, ЧСС – 91 уд/хв, нормальне положення електричної осі серця. Перенесений передньоперегородковий інфаркт міокарда лівого шлуночка.

СКТ ангіографія судин голови та шиї: в апікальних відділах тім'яної ділянки лівої півкулі головного мозку (ГМ) візуалізується гіподенсивна зона чітко сформованої ішемії, розмірами 53x40x40 мм (рис. 1, 2). Супраперивентрикулярно в тім'яних відділах обох півкуль ГМ – гіподенсивні вогнища енцефаломаліяції, розмірами 6–9 мм. У потиличній ділянці правої півкулі ГМ – енцефаломаліяційно-кистозна зона, розмірами 20x20 мм із наявністю по периферії зони повторної ішемії, розміром до 20 мм.

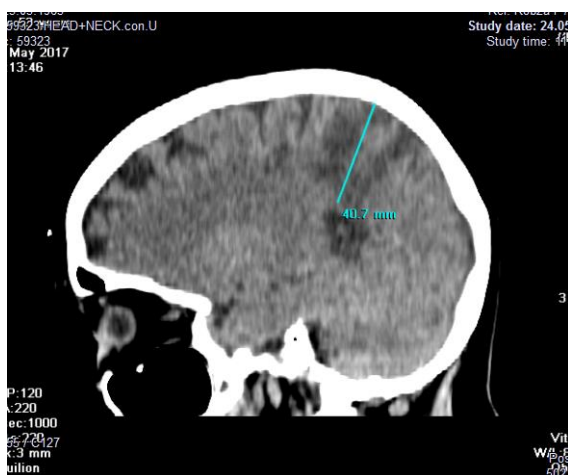


Рис. 1. Гіподенсивна зона ішемії у тім'яній частці лівої півкулі ГМ (сагітальна площина).

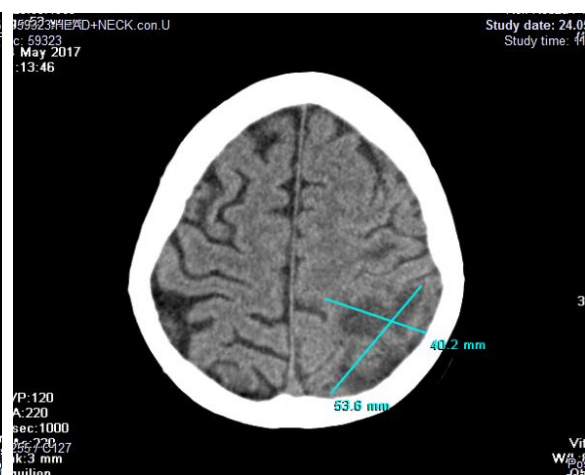


Рис. 2. Гіподенсивна зона ішемії у тім'яній частці лівої півкулі ГМ (фронтальна площина).

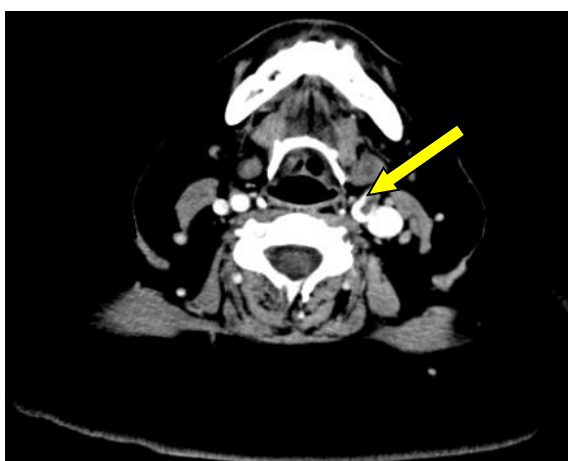


Рис. 3. Тромбоз лівої ВСА.

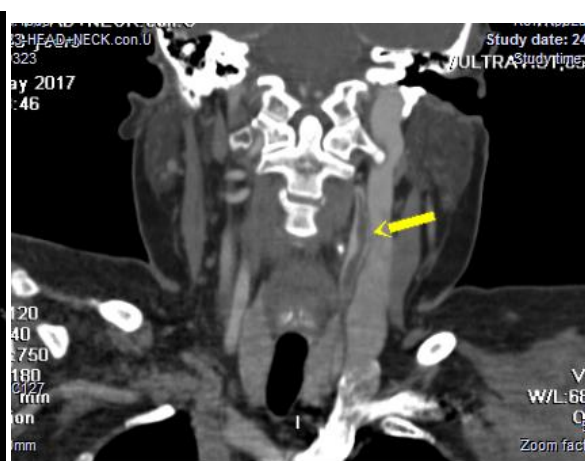


Рис. 4. Тромбоз лівої ВСА.

Ультразвукове обстеження гілок дуги аорти: петлеподібна девіація та намистоподібна форма обох ВСА з порушенням гемодинаміки як при стенозі 60 % з обох сторін. Стінки – потовщені.

Комплекс інтима-медіа товщиною 0,8–1,0 мм. Стеноз 70 % біфуркації лівої ЗагСА та початку ВСА через пристінковий тромбоз (тромбоембол?), що поширюється на 50–60% у просвіт проксима-

льних 1/3 внутрішньої та 1/2 ЗовСА. Ліва ВСА прохідна до входу в череп, кровотік магістрально порушений з ознаками підвищеного периферичного кровообігу. При доплерографії екстракраніальних ділянок вертебральних артерій виражена екстравазальна компресія лівої та правої вертебральних артерій.

25.05.2017 р. 13²⁰–15¹⁰. Операція: ретроградна каротидна тромбendarтеректомія з сонних артерій з редресацією лівої внутрішньої сонної артерії.

Під місцевим знечуленням по передньовнутрішньому краю лівого кивального м'язу з рет-

роюгулярного доступу виділено загальну, зовнішню і внутрішню сонні артерії (рис. 5). Тромбоембол у ділянці біфуркації з переходом на гирло внутрішньої сонної артерії, протяжністю до 3 см (рис. 6). Дистальніше ВСА гіпоплазована, діаметром до 2 мм. Проба перетискання ВСА неврологічного дефіциту не викликала. ВСА пересічено. Проведено ретроградну каротидну тромбendarтеректомію (рис. 7). ВСА редресовано до ЗагСА. Відновлено кровоплин, щільний гемостаз, дренажування рани. Рана пошарово зашита. Асептична пов'язка.

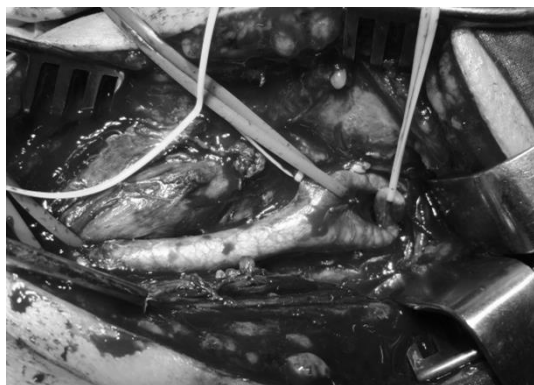


Рис. 5. Виділені ЗагСА, ВСА і ЗовСА.



Рис. 6. Тромбоембол в ділянці біфуркації з переходом на гирло ВСА.

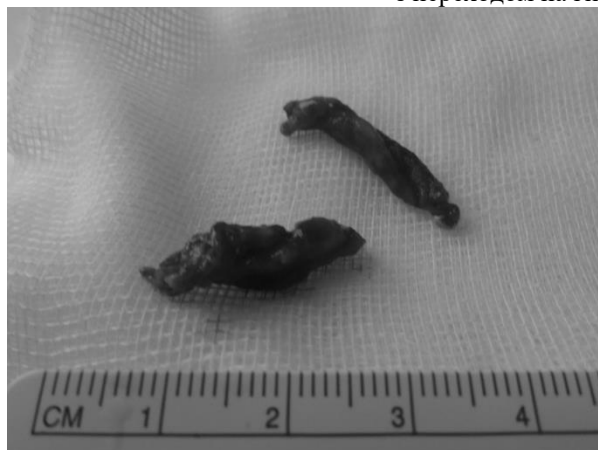

Рис. 7. Видалені тромбоемболи.

У післяопераційному періоді хвора отримувала цибор-3500, аспірин-кардіо, брилінта, діуремід, конкор, каліпоз, цефтріаксон→левофлоксацин, метронідазол, флуконазол, лінекс, ентерол, тирозол, адаптол. Перебіг післяопераційного періоду – без ускладнень, з поступовим регресом неврологічного дефіциту, рана загоїлась первинним натягом, шви знято на 10 добу.

При контрольному УЗД гілок дуги аорти через 3 місяці: ліва ВСА прохідна, просвіт вільний. ПСШ – до 108 см/с. У ділянці біфуркації ЗагСА локальне потовщення медіа-інтимального комплексу до 1,3 мм.

Результати досліджень та їх обговорення. У даному клінічному спостереженні, у 54-річної хворої, на підставі результатів інструментальних

методів досліджень (ультразвукове обстеження гілок дуги аорти, СКТ ангіографія судин голови та шиї) були підтверджені: пристінковий тромбоз лівої ЗагСА, ЗовСА та ВСА (екстракраніальний сегмент) із субтотальним стенозуванням просвіту судини, патологічна звивистість обох ВСА, що стало безпосереднім показанням до операційного втручання.

Ділянки патологічних вигинів сонних артерій небезпечні виникненням тромбоутворення з подальшим перекриттям кровоплину [3]. У даному клінічному спостереженні патологічна звивистість ВСА перешкодила подальшому просуванню тромбоембола через кровоносне русло, що дозволило уникнути небезпечних ускладнень при своєчасному проведенні хірургічного втручання.

Таким чином, своєчасна діагностика та адекватне хірургічне втручання – ретроградна каротидна тромбendarтеректомія з редресацією лівої внутрішньої сонної артерії дозволили попередити виникнення нових епізодів дистальної емболізації.

Висновки. Ретроградна каротидна тромбendarтеректомія у хворих із тромбозом сонних артерій дозволяє запобігти виникненню повторних ішемічних інсультів і значно покращити реабілітаційні заходи в пацієнтів після перенесеного гострого порушення мозкового кровообігу.

Інформація про конфлікт інтересів. Автори заявляють про відсутність конфлікту інтересів при виконанні наукового дослідження та підготовці даної статті.

Інформація про фінансування. Автори гарантують, що вони не отримували жодних винагород у будь-якій формі, здатних вплинути на результати роботи.

Особистий внесок кожного автора у виконання роботи:

Кобза І.І. – розробка концепції і дизайну дослідження, аналіз отриманих даних, редагування, статистична обробка даних;

Кобза Т.І. – збір матеріалу дослідження, розробка дизайну дослідження, аналіз отриманих даних;

Мота Ю.С. – збір матеріалу дослідження, аналіз отриманих даних, підготовка тексту статті;

Кирилич І.В. – збір матеріалу дослідження, аналіз отриманих даних.

Список використаної літератури

1. Гавриленко А.В.^{1,2}, Куклин А.В.¹, Хрипков А.С. Оценка эффективности реконструктивных операций на сонных артериях в сочетании стеноза и патологической извитости. *Ангиология и сосудистая хирургия*. 2014; Т. 20; № 3; 116–122.
2. Казаков Ю.И., Иванова О.В., Поспелова А.М. и соавт. Особенности диагностики, хирургическая тактика, оценка эффективности реконструктивных операций при патологической извитости внутренних сонных артерий. *Ангиология и сосудистая хирургия*. 2015; Т. 21; № 4; 153–156.
3. Кобза І.І. Патологія сонних артерій: посібник-атлас. Львів; 2008; 106.
4. Zenteno M., Viñuela F., Moscote-Salazar L.R. et. al. Clinical implications of internal carotid artery tortuosity, kinking and coiling: a systematic review. *Romanian Neurosurgery*. 2014; XXI 1: 50–59.

Стаття надійшла до редакції: 7.02.2020 р.

© Н.М. Павлюк, С.М. Василюк, 2020

УДК 616.13-089+616.71-008.1

Особливості передопераційної підготовки пацієнтів з оклюзійними захворюваннями артерій нижньої кінцівки

Н.М. Павлюк, С.М. Василюк

Івано-Франківський національний медичний університет, Івано-Франківськ

Реферат

Вступ. Результати загальнонаціональної програми PARTNERS (США) показали, що у пацієнтів віком 50–70 років за наявності облітеруючого атеросклерозу та таких факторів ризику, як паління або цукровий діабет імовірність розвитку ХКІНК становила 29 %. У країнах Євросоюзу витрати на стаціонарне лікування такого пацієнта становлять понад 20 000 євро щороку, смертність упродовж 6 міс. – майже 20 %. Враховуючи глобальне збільшення частки населення зрілого та похилого віку, а також поширення метаболічного синдрому, клінічний і соціально-економічні аспекти ХКІНК у найближчому майбутньому стануть ще вагомішими.

Мета дослідження. Проаналізувати основні етапи передопераційної діагностики та особливості антибіотикотерапії у пацієнтів з оклюзійними захворюваннями артерій нижньої кінцівки, яким були виконані нетравматичні ампутації.

Матеріали та методи. Проведений аналіз клінічного обстеження та лікування 189 пацієнтів з оклюзійними захворюваннями артерій нижніх кінцівок. У ретроспективний етап дослідження було включено 115 пацієнтів, яким було проведено ампутації нижніх кінцівок на різному рівні впродовж 2010–2014 рр. Проспективний етап дослідження включав 74 пацієнтів, в яких ампутація нижньої кінцівки була проведена впродовж 2015–2018 рр.

Результати досліджень та їх обговорення. У хворих ретроспективного етапу частіше траплялися ознаки SIRS ($<0,01$). Згідно даних ультразвукового дослідження найчастіше траплялася оклюзія артерій гомілки – у ретроспективному етапі ($p<0,01$) та проспективному ($p<0,001$). У 12 пацієнтів ($10,4\pm 2,85\%$) ретроспективного етапу та 31 пацієнта ($41,89\pm 5,74\%$) проспективного етапу для передопераційної оцінки ймовірного рівня ампутації проводили комп'ютерне томографічне дослідження артеріального русла нижньої кінцівки, що дозволяло оцінити не тільки рівень оклюзії чи стенозу, а й стан колатерального кровообігу, що впливало на вибір рівня ампутації кінцівки. Проаналізовано динаміку використання різних груп антибактеріальних препаратів у різні роки, відзначили зниження призначення цефалоспоринів та фторхінолонів та підвищення карбапенемів та аміноглікозидів

Висновки. Тривалість передопераційної підготовки залежала від наявності ознак системи запальної відповіді (SIRS). У період з 2015 по 2018 рр. збільшилась кількість пацієнтів з оклюзійними захворюваннями, в яких передопераційна діагностика включала крім ультразвукового доплерівського сканування комп'ютерну томографію. Виявлено зміни у призначеннях антибактеріальних препаратів.

Ключові слова: оклюзійні захворювання артерій нижніх кінцівок, критична ішемія нижніх кінцівок, ампутація, ультразвукове доплерівське сканування, комп'ютерна томографія

Features of preoperative preparation of patients with occlusive diseases of the lower limbs arteries

N.M. Pavliuk, S.M. Vasyliuk

Ivano-Frankivsk national medical university, Ivano-Frankivsk

Abstract

The aim of the work. To analyze the main stages of preoperative diagnostics and features of antibiotic therapy in patients with occlusive diseases of the arteries of the lower extremity, who underwent non-traumatic amputations.

Materials and methods. There were performed analysis of clinical examination and treatment of 189 patients with obliterating diseases of the lower extremity arteries. The retrospective phase of the study included 115 patients who were underwent lower extremity amputations at various levels during 2010-2014. The prospective phase of the study included 74 patients in whom lower limb amputation was performed during 2015-2018.

Results and Discussion. In retrospective patients, signs of SIRS were more common (<0.01). According to ultrasound, occlusion of the arteries of the tibia was most common in the retrospective stage ($p < 0.01$) and prospective ($p < 0.001$). In 12 patients ($10.4\pm 2.85\%$) of the retrospective stage and 31 patients ($41.89\pm 5.74\%$) of the prospective stage, a computed tomographic examination of the arterial of the lower extremity was performed for preoperative assessment of the probable level of amputation, it evaluate not only the level of occlusion or stenosis, but also the state of collateral circulation, which influenced the choice of the level of limb amputation. There was analyze the dynamic of the use of different groups of antibacterial drugs in different years, the decrease of cephalosporins and fluoroquinolones and increase of carbapenems and aminoglycosides were noted.

Conclusions. The duration of preoperative preparation was dependent on the presence of the SIRS. Between 2015 and 2018, the number of patients with occlusive disease increased in which pre-operative diagnostics included, besides ultrasound Doppler scanning, computed tomography. Changes in the prescriptions of antibacterial drugs were noted.

Key words: occlusive diseases of the lower extremity arteries, critical lower extremity ischemia, amputation, ultrasound Doppler scanning, computed tomography.

Вступ. Результати загальнонаціональної програми PARTNERS (США) показали, що у пацієнтів віком 50–70 років за наявності облітеруючого атеросклерозу та таких факторів ризику, як паління або

цукровий діабет імовірність розвитку ХКІНК становила 29 %. У країнах Євросоюзу витрати на стаціонарне лікування такого пацієнта становлять понад 20 000 євро щороку, смертність упродовж 6 міс. – май-

же 20 % [1]. Враховуючи глобальне збільшення частки населення зрілого та похилого віку, а також поширення метаболічного синдрому, клінічний і соціально-економічні аспекти ХКІНК у найближчому майбутньому стануть ще вагомими [2].

Наявність хронічної критичної ішемії нижньої кінцівки (ХКІНК) свідчить про поганий прогноз. Згідно з висновками Трансатлантичного консенсусу (TASC II) протягом року після маніфестації ХКІНК лише 25% хворих одужують, у 20% хворих симптоматика зберігається, у 30% хворих ампутують кінцівку, а 25% хворих – помирають [3].

Дослідження артеріального русла за допомогою ультразвукового доплерівського сканування є не тільки першим етапом обстеження артерій нижніх кінцівок для верифікації діабетичної ангіопатії, але й важливим інструментом при прийнятті рішень у плануванні терапії [4].

Незважаючи на поширення таких сучасних методів обстеження кровообігу, як ультразвукове доплерівське сканування, спіральна комп'ютерна та магнітно-резонансна томографія з 3D-реконструкцією, лазерна флоуметрія, визначення парціального тиску кисню в тканинах, комп'ютерна ангіографія залишається золотим стандартом для топічної діагностики ураження артерій нижньої кінцівки та визначення тактики хірургічного лікування, особливо у хворих на ЦД, для яких притаманне стенотично-оклюзійне ураження артерій підколінно-гомількового сегмента, оскільки інші методи діагностики не дають вичерпної інформації про стан дистального артеріального русла [5]. Проте комп'ютерна ангіографія має певні недоліки та може призводити до ускладнень. Майже всі контрастні речовини є нефротоксичними, а враховуючи наявність діабетичної нефропатії у частини хворих на ЦД, особливо при великих термінах захворювання, введення контрастної речовини може погіршити у цих хворих ниркову функцію [6].

Мета дослідження. Проаналізувати основні етапи передопераційної діагностики та особливості консервативного лікування у пацієнтів, яким були виконані нетравматичні ампутації.

Матеріали та методи. Нами проведений аналіз клінічного обстеження та лікування 189 пацієнтів з оклюзійними захворюваннями артерій нижніх кінцівок різного генезу. Критеріями включення хворих у дослідження були: інформована згода хворих, вік від 18 років, клінічні та інструментальні ознаки некрозу тканин нижньої кінцівки, консультація ангіохірурга з констатацією неможливості виконати відкриту чи ендovasкулярну реваскуляризацію. Критеріями виключення були: злоякісні новоутворення, годування груддю чи вагітність, гострі ускладнення цукрового діабету, тяжка хронічна ниркова дисфункція, неврастєня, неадекватна поведінка.

У ретроспективний етап дослідження було включено 115 пацієнтів, яким було проведено ампутацію нижніх кінцівок на різному рівні в умовах клінічного відділення кафедри хірургії №1 ІФНМУ впродовж 2010–2014 рр. Проспективний

етап дослідження включав 74 пацієнтів, у яких ампутація нижньої кінцівки була проведена впродовж 2015–2018 рр. із застосуванням запропонованих нами тактичних і методичних підходів до операцій та ведення періопераційного періоду.

Результати досліджень та їх обговорення. При госпіталізації пацієнтів розпочинали терапію, спрямовану на зниження рівня інтоксикації, корекцію вуглеводного обміну та компенсацію супутньої патології. Етапність передопераційної підготовки як у пацієнтів ретроспективного, так і у пацієнтів проспективного етапів включала таке: антибіотикотерапія; інфузійна терапія, об'єм якої обирався, відповідно до тяжкості інтоксикації та рекомендацій терапевта щодо компенсації кардіоваскулярної супутньої патології; корекція кислотно-лужної рівноваги та рівня електролітів крові; інсулінокорекція у пацієнтів з цукровим діабетом типу 2; знеболювальні.

Якщо у пацієнтів ретроспективного етапу тривалість передопераційної підготовки складала $24,6 \pm 7,3$ год, то у хворих, які були прооперовані у період 2015–2018 рр. – $36,8 \pm 5,5$ год.

Аналізуючи лабораторні показники периферійної крові на час поступлення у стаціонар у пацієнтів ретроспективного етапу, нами були встановлені ознаки анемії. Зростання кількості лейкоцитів як однієї з ознак, що визначала прояви SIRS на фоні гнійного вогнища була закономірною і полягала нейтрофільному лейкоцитозі із зсувом лейкоцитарної формули ліворуч.

Серед хворих ретроспективного етапу у 69 ($60,0 \pm 4,6\%$) траплялися ознаки SIRS ($<0,01$). Показники гемограми у цих хворих відрізнялись від показників у пацієнтів без SIRS.

У пацієнтів проспективного етапу у $58,1 \pm 5,7\%$ траплялися ознаки SIRS.

У пацієнтів ретроспективного етапу передопераційний вибір рівня ампутації здебільшого базувався на даних ультразвукового методу дослідження (табл. 1). Згідно з даними УЗД, оклюзія аорто-клубового сегменту траплялася у $18,26 \pm 3,60\%$ спостережень, стегново-підколінного – у $10,43 \pm 2,85\%$. Найчастіше траплялася оклюзія артерій гомілки – $41,84 \pm 4,60\%$ ($p < 0,01$). Критичний стеноз аорто-клубового сегменту діагностували у 11 випадках ($9,57 \pm 2,74\%$), що було достовірно менше ($p < 0,05$), ніж стегново-підколінного ($20,0 \pm 3,73\%$) та гомількового ($20,87 \pm 3,79\%$). Гемодинамічно важливі стенози різних рівнів артеріального русла нижньої кінцівки діагностували рідше. На рівні аорти і клубових судин він траплявся у $6,96 \pm 2,37\%$ спостережень, на рівні стегнових артерій і підколінної артерії – у $13,04 \pm 3,14\%$. Найбільш часто ($p < 0,01$) гемодинамічно значимий стеноз спостерігався на рівні гомількових артерій ($22,61 \pm 3,90\%$). Гемодинамічно незначимий стеноз зустрічався у невеликій кількості спостережень, і його частота не мала достовірної різниці між різними сегментами артеріального русла.

Таблиця 1

Результати ультразвукового ангіосканування у пацієнтів ретроспективного етапу

Характер змін	Аорто-клубовий сегмент	Стегново-підколінний сегмент	Гомілковий сегмент	P	χ^2
Окклюзія	21(18,26±3,60%)	12(10,43±2,85%)	48(41,84±4,60%)	<0,01	33,98
Критичний стеноз	11(9,57±2,74%)	23(20,0±3,73%)	24(20,87±3,79%)	<0,05	6,51
Гемодинамічно важливий стеноз	8(6,96±2,37%)	15(13,04±3,14%)	26(22,61±3,90%)	<0,01	11,75
Гемодинамічно неважливий стеноз	12(10,43±2,85%)	17(14,78±3,31%)	10(8,7±2,63%)	>0,05	2,25
Всього	52(50,22±4,64%)	67(58,26±4,60%)	108(93,91±2,23%)	<0,001	64,94

Аналізуючи результати ультразвукового ангіосканування у пацієнтів проспективного етапу (табл. 2), нами було встановлено, що найбільш часто ($p<0,001$) у них спостерігалася окклюзія гомілкового сегменту (37,8±5,64%). Критичний стеноз аорто-клубового сегменту простежували у 8,11±3,17% пацієнтів, стегново-підколінного сег-

менту – у 20,27±4,67% та гомілкового – у 18,92±4,55% спостережень ($p>0,05$). Гемодинамічно важливий стеноз найчастіше спостерігався у гомілковому сегменті (24,32±4,99%, $p<0,05$). Частота виявлення гемодинамічно неважливого стенозу відрізнялась недостовірно у різних сегментах артеріального русла ураженої кінцівки.

Таблиця 2

Результати ультразвукового ангіосканування у пацієнтів проспективного етапу

Характер змін	Аорто-клубовий сегмент	Стегново-підколінний сегмент	Гомілковий сегмент	P	χ^2
Окклюзія	13(17,57±4,42%)	9(12,16±3,8%)	28(37,8±5,64%)	<0,001	15,54
Критичний стеноз	6(8,11±3,17%)	15(20,27±4,67%)	14(18,92±4,55%)	>0,05	4,95
Гемодинамічно важливий стеноз	5(6,76±2,92%)	10(13,51±3,97%)	18(24,32±4,99%)	<0,05	9,18
Гемодинамічно неважливий стеноз	8(10,81±3,61%)	11(14,86±4,14%)	8(18,81±3,61%)	>0,05	0,76
Всього	32(43,24±5,76%)	45(60,81±5,67%)	68(91,89±3,17%)	<0,001	39,65

Передопераційна оцінка вибору рівня ампутації ретроспективного етапу у 12 пацієнтів (10,4±2,85%) базувалась на основі проведених ангіографій за допомогою комп'ютерної томографії артеріального русла нижніх кінцівок. Хронічна артеріальна ішемія різних сегментів артеріальної системи нижніх кінцівок завжди призводить до розвитку компенсаторно-колатерального кровообігу. У цих пацієнтів завжди формується як внутрішньо-системні анастомози (між гілками однієї великої артерії), так і міжсистемні (між гілками кількох крупних артерій). Потрібно відзначити, що ультразвукове сканування не завжди могло охарактеризувати вираженість колатерального кровообігу, а вказувало тільки на рівень окклюзії, передопераційна оцінка рівня ампутації нижньої кінцівки не завжди була правильною. Вираженість хронічної ішемії нижньої кінцівки визначається не тільки рівнем окклюзії, а й вираженістю колатерального кровотоку при однаковому рівні ураження.

У 31 пацієнта проспективного етапу (41,89±5,74%) для передопераційної оцінки ймовірного рівня ампутації проводили комп'ютерну ангіографію артеріального русла нижньої кінцівки.

Враховуючи важливість антибіотикотерапії, стабілізацією загального стану пацієнта з гнійно-

деструктивними змінами дистальних відділів кінцівки на фоні її ішемії, нами було проаналізовано динаміку використання різних груп антибактеріальних препаратів у різні роки. Упродовж 2010–2014 рр. простежувалася низька частота застосування карбапенемів та аміноглікозидів. Із 2012 року кількість пацієнтів, у яких застосовували ці групи антибіотиків починала зростати, однак високою залишалась кількість пацієнтів, яким призначали цефалоспоринони та фторхінолони.

Починаючи з 2015 року, спостерігалася тенденція до зниження призначення цефалоспоринонів і фторхінолонів та до підвищення – карбапенемів та аміноглікозидів. У 2016 році кількість пацієнтів у яких призначали різні групи антибіотиків або їх комбінації була приблизно однаковою. У 2017–2018 рр. нами була виявлена тенденція до зниження призначення цефалоспоринонів та фторхінолонів та підвищення карбапенемів та аміноглікозидів. (рис. 1).

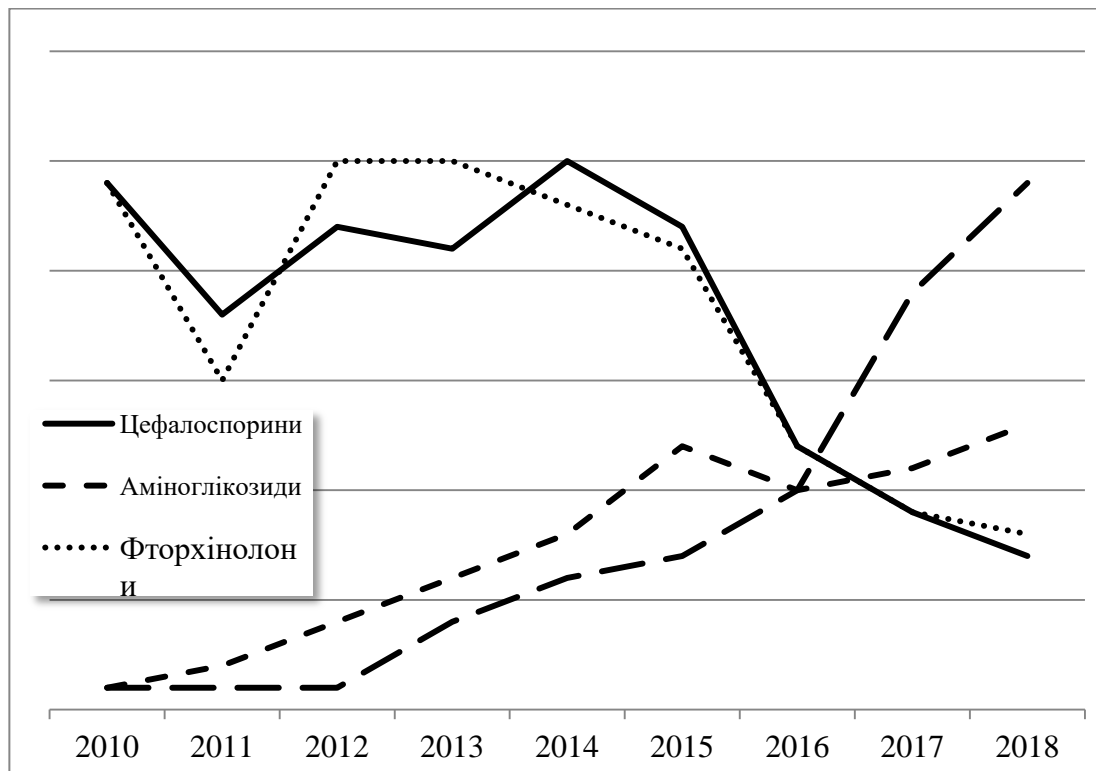


Рис. 1. Частота застосування антибактеріальних препаратів різних груп у роки дослідження.

Результати досліджень та їх обговорення. Незважаючи на те, що принцип передопераційної підготовки був однаковим у різні терміни аналізу, спостерігались деякі відмінності, які полягали у тривалості консервативного передопераційного лікування та вибору препаратів.

У пацієнтів ретроспективного етапу достовірно частіше спостерігали прояви анемії ($p < 0,05$), підвищення кількості лейкоцитів. Зсув лейкоцитарної формули ліворуч і підвищена ШОЕ траплялися недостовірно частіше.

Серед хворих проспективного етапу достовірно частіше траплялася анемія ($p < 0,05$), лейкоцитоз ($p < 0,01$) та зсув формули ліворуч ($p < 0,05$).

У більшості пацієнтів ретроспективного етапу на даних ультразвукового методу дослідження простежувалося мультифокальне і полісегментарне ураження артерій нижніх кінцівок із переважанням гомілкового сегменту.

Аналізуючи результати ультразвукового ангіосканування, у пацієнтів проспективного етапу нами було встановлено, що у більшості пацієнтів

відмічали мультифокальне ураження артерій нижньої кінцівки, однак достовірно частіше ($p < 0,001$) стенотичні зміни були присутні у гомілковому сегменті.

У ретроспективному етапі для визначення рівня ампутації було проведено комп'ютерну ангіографію 12 пацієнтам ($10,4 \pm 2,85\%$), а в проспективному 31 пацієнту ($41,89 \pm 5,74\%$). Це дозволяло більш виважено передопераційно оцінити рівень ампутації, що дозволяло у подальшому краще зберегти функціональність ампутованої кінцівки.

У пацієнтів ретроспективного етапу найчастіше використовували цефалоспоринони II та IV покоління та фторхінолони.

У проспективному етапі було виявлено зниження призначення цефалоспоринонів та фторхінолонів та підвищення карбапенемів та аміноглікозидів. На нашу думку, це пов'язано з двома причинами. По-перше, зросла частота штамів внутрішньо лікарняної мікрофлори, резистентної до фторхінолонів та цефалоспоринонів різної генерації. По-друге, на фармацевтичному ринку з'явився великий вибір карбапенемів,

призначення яких виявилось економічно обґрунтованим: як правило, пацієнтам проспективного етапу призначали карбапенеми як монотерапію без поєднання з антибіотиками інших груп. Крім цього, більших сучасних аміноглікозидів мають мінімальні ото- та нефротоксичні ефекти при достатній антибактеріальній ефективності.

Висновки. 1. Важливим показником, який зумовлював тривалість передопераційної підготовки була наявність ознак системи запальної відповіді (SIRS).

2. Отримані дані ультразвукового методу дослідження дозволяли визначити рівень сег-

ментарної оклюзії, вираженість стенозу магістральних судин і порушень регіонального кровоотоку.

3. Комп'ютерна ангиографія судин нижніх кінцівок, на відміну від ультразвукового дуплексного ангиосканування, дозволяла оцінити не тільки рівень оклюзії чи стенозу, а й стан колатерального кровообігу, що принципово впливало на вибір методу ампутації кінцівки.

4. Відзначено тенденцію до зниження призначення цефалоспоринів та фторхінолонів та до підвищення карбапенемів та аміноглікозидів.

Інформація про конфлікт інтересів. Автори заявляють про відсутність конфлікту інтересів при виконанні наукового дослідження та підготовці даної статті.

Інформація про фінансування. Автори гарантують, що вони не отримували жодних винагород у будь-якій формі, здатних вплинути на результати роботи.

Особистий внесок кожного автора у виконання роботи:

Павлюк Н.М. – розробка концепції і дизайну дослідження, аналіз отриманих даних, редагування, статистична обробка даних.

Василюк С.М. – збір матеріалу дослідження, аналіз отриманих даних, підготовка тексту статті.

Список використаної літератури

1. Skonetzki S., Lüders F., Engelbertz C., Malyar N., Freisinger E., Meyborg M., & Reinecke H. (2016). Aging and Outcome in Patients With Peripheral Artery Disease and Critical Limb Ischemia. *Journal of the American Medical Directors Association*, 17(10), 927–32. doi: 10.1016/j.jamda.2016.06.004.
2. Elham Shabani Varaki, Gaetano D. Gargiulo, Stefania Penkala, Paul P. Breen Peripheral vascular disease assessment in the lower limb: a review of current and emerging non-invasive diagnostic methods. *Bio Medical Engineering On Line*; 2018. <https://doi.org/10.1186/s12938-018-0494-4>
3. TASC. WorkingGroup Trans-Atlantic Inter-Society, consensus of management of peripheral arterial disease // *International Angiology*. – 2000. – Vol. 19, N1 9 Suppl. 1). – P. 1–304
4. Ji Young Hwang. Doppler ultrasonography of the lower extremity arteries: anatomy and scanning guidelines. *Ultrasonography*. 2017;36(2):111-9. doi: 10.14366/usg.16054. PMID: 28219004
5. Wilkins E, Wilson L, Wickramasinghe K, Bhatnagar P, Rayner M, Townsend N, et al. European Cardiovascular Disease Statistics 2017 [Internet]. 2017 Feb [cited 2018 Sep 18]. Available from: <http://www.ehnheart.org/images/CVD-statistics-report-August-2017.pdf>
6. Lower limb complications of diabetes mellitus: a comprehensive review with clinicopathological insights from a dedicated high-risk diabetic foot multidisciplinary team / P. Naidoo, V.J. Liu, M. Mautone, S. Bergin // *Br. J. Radiol*. 2015. Vol. 88(1053). P. 75–83

Стаття надійшла до редакції: 28.02.2020 р.

Досвід використання малоінвазивних методів лікування хворих із варикозною хворобою нижніх кінцівок, ускладненою гострим тромбофлебітом підшкірних вен

В.І. Перцов, О.В. Мамунчак, І.В. Перцов

*Запорізький державний медичний університет, Запоріжжя***Реферат**

У роботі наведені результати амбулаторного малоінвазивного лікування пацієнтів із варикозною хворобою нижніх кінцівок, ускладненою тромбофлебітом. Встановлено, що радіочастотна абляція в поєднанні з мініфлебектомією є ефективним методом лікування за рахунок радикального видалення патологічного вогнища, одночасної ліквідації загрози рецидивуючого плинну захворювання, прискорення термінів реабілітації, має гарний косметичний ефект та може бути альтернативою відкритих хірургічних втручань.

Ключові слова: варикозна хвороба, тромбофлебіт, радіочастотна абляція, флебектомія.

Experience of miniinvasive methods of treatment of patients with varicose disease with acute thrombophlebitis

V.I. Pertsov, O.V. Mamunchak, I.V. Pertsov

*Zaporozhye State Medical University, Zaporizhzhia***Abstract**

The results of out patient minimally invasive treatment of varicose veins complicated by thrombophlebitis are presented. It is established that radiofrequency ablation in combination with miniflebectomy is an effective method of treatment due to radical removal of the pathological lesion, simultaneous elimination of the threat of recurrent disease course, fast rehabilitation, has a good cosmetic effect, and can be an alternative to open surgery.

Key words: varicose veins, thrombophlebitis, radiofrequency ablation, phlebectomy.

Вступ. Тромбофлебіт поверхневих вен (ТПВ), що виникає у варикозних венах, представляє собою актуальну медичну та соціальну проблему та складає до 90% усіх тромботичних уражень вен нижніх кінцівок, а рівень рецидивів ТПВ становить між 15 і 20% [1, 5, 6].

Зазвичай, варикотромбофлебіт не вважають небезпечним захворюванням, перебіг якого доброякісний і рідко дає ускладнення. Однак тромботичний процес у підшкірних венах може супроводжуватися ураженням глибоких вен. Це можливо за рахунок поширення тромбоза через сафенофеморальне чи сафенопоплітеальне співз'єднання, перфорантні вени з клапанною недостатністю [8, 3, 4, 9].

Частота розвитку тромбоемболії легеневої артерії (ТЕЛА) при несвоєчасному та недостатньо адекватному лікуванні ТПВ коливається в межах 1,9–13,3% [2, 7, 10].

Беручи до уваги поширеність проблеми, високий ризик венозного тромбоемболізму, травматичність відкритих оперативних втручань при варикозній хворобі, ускладненій тромбофлебітом поверхневих вен, та тривалий післяопераційний період, існує необхідність у пошуках нових та удосконаленні вже існуючих методів лікування даної патології.

Мета дослідження: поліпшення раціонального підходу до лікування варикозної хвороби, ускладненої тромбофлебітом поверхневих вен нижніх кінцівок за допомогою малоінвазивних методів лікування.

Матеріали та методи. Під наглядом перебувало 21 хворих з варикозною хворобою нижніх кін-

цівок (ВХНК) класу С2-С4 по СЕАР, ускладненою гострим тромбофлебітом підшкірних вен, які отримували лікування в амбулаторних умовах на базі центру малоінвазивних втручань ННМЦ «Університетська клініка ЗДМУ» м. Запоріжжя за період 2019 р.

Жінок було 9 (42,8%), чоловіків – 12 (57,2%). Середній вік пацієнтів становив 46,5±6,8 року. Всі хворі не мали важкої соматичної патології в анамнезі. Тривалість ВХНК до звернення хворого складала, в середньому, 12,5±4,3 року.

Залежно від класу ВХНК хворі розподілені таким чином: С2 – 6 (28,6%), С3 – 9 (42,8%), С4б – 6 (28,6%) хворих. Клінічна вираженість захворювання складала від 5 до 14 балів за Rutherford (2000 р.).

Усім хворим виконувалося ультразвукове доплерівське дослідження вен нижніх кінцівок за допомогою ультразвукового сканера Esaote My Lab Gamma (Італія).

Метою ультразвукового дослідження була оцінка прохідності глибоких вен, поверхневих вен, наявності вено-венозного рефлюксу, встановлення меж поширення рефлюксу зі стовбурових підшкірних вен, ступеня дегенеративних змін у венозній стінці магістральних вен, визначення локалізації, діаметра і наявності рефлюксу по перфорантних венах.

Стандартний протокол дослідження периферичних вен включав їх оцінку в стандартних діагностичних точках з розширенням зони обстеження при виявленні патологічних змін гемодинаміки.

Усіх хворих обстежували в положенні лежачи і стоячи з проведенням функціональної проби Вальсальви за стандартною методикою.

Результати досліджень та їх обговорення. Усім хворим виконувалося хірургічне лікування ВХНК. Обсяг оперативного втручання визначався на підставі об'єктивних клінічних даних та даних ультразвукового дуплексного сканування вен нижніх кінцівок.

За даним доопераційного ультразвукового дуплексного сканування у всіх хворих глибокі вени були прохідні. Ураження ВПВ спостерігалось у 21 хворих, ВПВ та МПВ – у 9-х пацієнтів. Діаметр ВПВ на ураженій кінцівці на рівні стегна становив $13,4 \pm 2,5$ мм, (від 9 до 20 мм) на гомілки – $6,9 \pm 4,13$ мм. Діаметр малої підшкірної вени (МПВ) становив $2,7 \pm 1,71$ мм. Відповідно клапани сафенофemorальне соустья були неспроможні у 21 пацієнтів, сафенопоплітеального соустья – у 9 хворих.

У 18 випадках пацієнти мали ізольоване ураження притоків ВПВ чи МПВ, у 3 випадках у процес були залучені стовбур ВПВ дистальніше верхньої третини стегна.

Усім хворим проведена консервативна терапія, що включала призначення НПЗЗ, низькомолекулярних гепаринів у профілактичних дозах у періопераційному періоді, антибактеріальну терапію (за наявності інфільтрату схильного до абсцедування), лікування супутніх захворювань, місцеву терапію, призначення флеботропних препаратів, компресійну терапію.

Обсяг оперативного втручання становив: радіочастотна абляція (РЧА) стовбура ВПВ, або ВПВ та МПВ, мініфлебектомією колатералей з видаленням тромбованих варикозно-розширених вен.

Оперативні втручання виконувалися в терміні 3–9 діб від початку захворювання.

Для РЧА застосовували апарат фірми «Medtronic» із технологією «VNUS Closure Fast». Процедура РЧА виконувалася за запропонованою розробниками апарату стандартною методикою. Доступ до стовбура сафенової вени виконувався з урахуванням даних УЗД, та знаходився в верхній – середній третині гомілки.

У післяопераційному періоді всім хворим призначалося носіння компресійного трикотажу 2 класу протягом 7 діб безперервно, потім денний режим носіння трикотажу протягом 2 міс. Активізація, профілактична дозована ходьба 1-2 години на день. Результати лікування відстежувалися у термін 6 місяців.

Після операції хворі почували себе задовільно та не потребували госпіталізації.

За даними спостереження випадків реканалізації, ретромбоза не спостерігалось. Больовий синдром пов'язаний з тромбофлебітом, оперативним втручанням не був виражений, повністю нівелювався протягом 1–2 діб у всіх пацієнтів. Інфільтрація в ділянці ураженої вени у 15 (71,4%) пацієнтів зберігалась до 1–1,5 міс. У 6 (28,6%) пацієнтів незначне ущільнення зберігалась до 6 міс. Протягом 1 місяця у всіх хворих зберігалась незначна пігментація в ділянці ураженої вени, яка зникла до 6 місяців.

Випадків венозного тромбоемболізму зафіксовано не було.

Висновки. РЧА, у поєднанні з мініфлебектомією є ефективним методом лікування ВХНК ускладненої ТПВ унаслідок радикального видалення патологічного вогнища, одночасної ліквідації загрози рецидивуючого плинущо захворювання, відсутності необхідності у подальшій плановій госпіталізації, прискорення термінів реабілітації, має гарний косметичний ефект та може бути альтернативою відкритих хірургічних втручань.

Інформація про конфлікт інтересів. Автори заявляють про відсутність конфлікту інтересів при виконанні наукового дослідження та підготовці даної статті.

Інформація про фінансування. Автори гарантують, що вони не отримували жодних винагород у будь-якій формі, здатних вплинути на результати роботи.

Особистий внесок кожного автора у виконання роботи:

Перцов В.І. – розробка концепції і дизайну дослідження, аналіз отриманих даних, редагування, статистична обробка даних.

Мамунчак О.В. – збір матеріалу дослідження, розробка дизайну дослідження, аналіз отриманих даних.

Костів С.Я. – збір матеріалу дослідження, аналіз отриманих даних, підготовка тексту статті.

Перцов І.В. – збір матеріалу дослідження, аналіз отриманих даних, підготовка тексту статті.

Список використаної літератури

1. Альбер-АдриенРамеле. Варикозные вены и телеангиоэктазии / Альбер-АдриенРамеле, Филипп Керн, Мишель Перин; [пер. с франц. под общ. ред. Т.В. Алекперовой]. М. : МЕДпресс-информ, 2008. 288 с.
2. Диагностика и лечение тромбофлебита поверхностных вен конечностей. Российские клинические рекомендации. Флебология. 2019;13:2:78–97.
3. 8-й Санкт-Петербургский Венозный форум. Актуальные вопросы флебологии, 4 декабря 2015 года, Санкт-Петербург, сборник тезисов / Под редакцией Е.В. Шайдакова. СПб.: Альта Астра. 2015. 100 с.
4. Кириенко, А.И., Панченко, Е.П., Андрияшкин В.В. Венозный тромбоз в практике терапевта и хирурга. М.: Планида, 2012. 328 с.

5. Клиническая флебология/ Под редакцией Ю.Л. Шевченко, Ю.М. Стойко. М.: ДПК Пресс, 2016. 256 с.
6. Косинський О.В. Структура інвалідності внаслідок захворювань вен нижніх кінцівок в Україні за 2013 рік / О.В. Косинський, Д. Л. Бузмаков, В. В. Ржемовський // Клін. флебологія. 2014. Т. 17, № 1. С. 100–103.
7. Котенко К. Эпидемиология и терапия хронических заболеваний вен / К. Котенко // Здоров'я України. 2012. №2. С. 2–3.
8. Флебология: Руководство для врачей / Савельев В.С., Гологорский В.А., Кириенко А.И. и др.: Под ред. В.С. Савельева. – М.: Медицина, 2001. – 664с.: ил. – ISBN 5-225-04702-5.
9. Antithrombotic Therapy and Prevention of Thrombosis, 9th ed: American College of Chest Physicians Evidence-Based Clinical Practice Guidelines. Chest Am Coll Chest Phys. 2012;141:2. doi: 10.1378/chest.11-2304.
10. ESC Guidelines on the diagnosis and management of acute pulmonary embolism. European Heart Journal. 2014; August 29, 2014; 48. Advance Access published. doi: 10.1093/eurheartj/ehu283.

Стаття надійшла до редакції: 15.01.2020 р.

© О.В. Пиптюк, С.Б. Телемуха, О.І. Дуб, Л.Б. Телемуха, 2020

УДК 616.147.3-007-64+616-002.44+616.137.82+617.58-005.4-036.17-089

Методи лікування хворих із хронічними рановими дефектами нижніх кінцівок різного генезу

О.В. Пиптюк, С.Б. Телемуха, О.І. Дуб, Л.Б. Телемуха

Івано-Франківський національний медичний університет, кафедра хірургії стоматологічного факультету, Івано-Франківськ

Реферат

Обстежено та проліковано 233 хворих із трофічними виразками нижніх кінцівок (ХТВ): 137 хворих із венозними (С6, Ер/Ес, Пр 2, 3, 4, 18), 96 на хронічну критичну ішемію нижніх кінцівок III ст. (КІНК), зумовлену периферичною формою атеросклерозу судин. У першу і другу групу контролю ввійшли хворі, яким проведене комплексне лікування за загальноприйнятими схемами. У третю і четверту групу ввійшли хворі, яким використано ізольовану автодермопластику вільними перфорованими клаптями шкіри (АВПКШ). У п'ятій групі з венозними ХТВ виконано радикальний венекзез. У шостій групі проведена катетеризація нижньої надчеревної артерії (КННА) з наступною доартеріальною інфузією медикаментозних середників, остеоперфорація великогомілкової кістки (ОПВГК).

Ключові слова: хронічні трофічні виразки нижніх кінцівок, хронічна венозна недостатність, облітеруючий атеросклероз, критична ішемія нижніх кінцівок, катетеризація нижньої надчеревної артерії, остеоперфорація великогомілкової кістки.

Methods of treatment of patients with chronic wounds defects of the lower extremities of different genesis

A.V. Pyptiuk, S.B. Telemukha, O.I. Dub, L.B. Telemukha

Ivano-Frankivsk National Medical University, Department of Surgery Faculty of Dentistry, Ivano-Frankivsk

Abstract

Examined and treated 233 patients with trophic ulcers of lower extremities (HTU), of which 137 patients with venous (C6, Er/Es, Pr 2, 3, 4, 18), 96 patients with peripheral form of atherosclerosis and chronic critical ischemia of lower extremities (KILE) III st. In the first and second control group included patients, who held conservative treatment by conventional schemes. In the third and fourth group included patients who used isolated autodermoplasty free perforated skin patches (AFPSP). In the fifth group of venous HTU made a radical venectomy. In the sixth group performed catheterization of inferior epigastric artery (KILE) followed by infusion of medication mullion, tibia osteoperforation.

Key words: chronic trophic ulcers of lower extremities, chronic venous insufficiency, arteriosclerosis, critical ischemia of lower extremities, epigastric artery catheterization, tibia osteoperforation.

Вступ. За статистичними даними, ХТВ призводять до інвалідності й непрацездатності частіше, ніж туберкульоз, ревматизм і транспортний травматизм разом взяті. Хворі „вимушені більше служити своїм ногам, ніж ноги їм”.

На облітеруючі захворювання судин кінцівок страждають 5 % осіб середнього та похилого віку, що становить 3–4 % всіх хірургічних захворювань. Частота оклюзійних захворювань артерій нижніх кінцівок у старшій віковій групі може сягати 23 %, серед яких у 20–40 % розвивається ХКІНК [1].

Із кожним роком захворювання артерій нижніх кінцівок в Україні зростають і вже зареєстровано понад 2,5 млн. хворих. Близько половини всіх високих ампутацій пов'язані з ускладненнями периферичної форми атеросклерозу на фоні цукрового діабету, з них у 80–90 % хворих передують хронічні виразкові дефекти [2,3].

Лікування венозних трофічних виразок нижніх кінцівок – актуальна проблема сучасної хірургії. На хронічну венозну недостатність нижніх кінцівок страждає 25–30 % жінок і 10–20 % чоловіків. Як найважчий прояв хронічної венозної недостатності, трофічні виразки трапляються у 2 % дорос-

лого населення. У 0,3 % виразки роками не загоюються і часто рецидивують.

Мета дослідження: вивчити безпосередні і віддалені результати лікування хворих із хронічними трофічними виразками різного генезу.

Матеріали та методи. За період з 2003 по 2018 роки обстежено та проліковано 233 хворих з ХТВ, із венозними (С6, Ер/Ес, Пр 2, 3, 4, 18), 96 на хронічну критичну ішемію нижніх кінцівок III ст. (КІНК), зумовлену периферичною формою атеросклерозу судин. Жінок було 111, чоловіків – 122. При загальноклінічних обстеженнях у хворих були виявлені супутні захворювання, серед яких у 73 % діагностовано захворювання серцево-судинної системи; у 11,7 % – хронічні захворювання легень; у 9,3 % – наслідки перенесеного гострого порушення мозкового кровообігу; у 4,7 % – гострі та хронічні захворювання нирок; у 21 % – інші хвороби. Це свідчить про підвищений операційний ризик оперованих пацієнтів. У 59 хворих виявлено по 2 супутні захворювання. Інші пацієнти мали 3 і більше супутніх захворювань. Середній вік хворих склав 58,5±12,5 року (m=1,27), 71 % хворих – це особи працездатного віку до 60 років.

Критерієм включення в дослідження були хворі з трофічними виразками, тривалістю патології не менше 6 тижнів. Сучасний підхід до консервативної терапії ТВ визначає необхідність комплексного лікування з урахуванням

етиології і патогенезу розвитку трофічних розладів. У генезі ТВ у 96 (41,2 %) хворих була периферична форма облітеруючого атеросклерозу і КІНК, у 137 (58,8 %) – ПТФС і варикозна

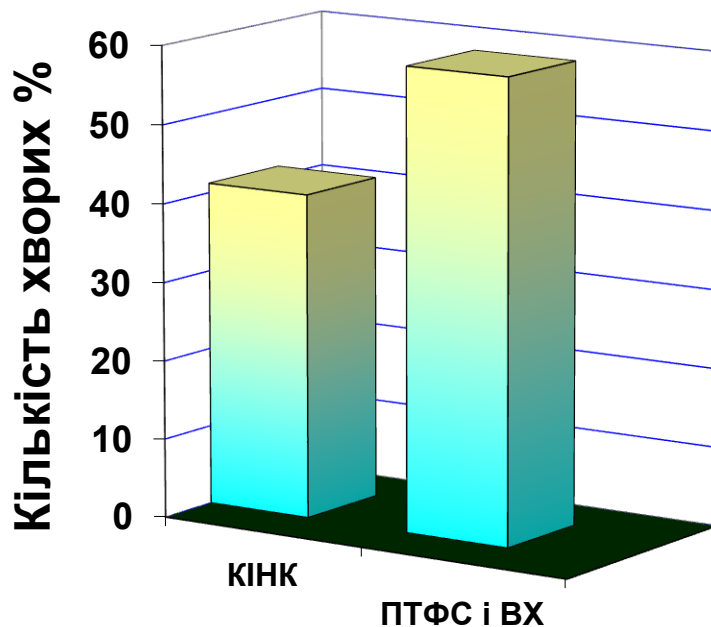


Рис. 1. Відсоток ХКІНК, ВХ і ПТФС в генезі в ХТВ нижніх кінцівок.

Результати досліджень та їх обговорення. Усі проліковані хворі комплексно обстежені.

Методи обстеження: Клінічне обстеження хворих; дуплексне кольорове сканування нижніх кінцівок; планіметричний і цитологічний методи; визначення мікробної картини виразки; транскутанна черезстегнова пункційна артеріографія за Сельдінгером.

Постійно вимірювали площу виразки при госпіталізації і під час лікування. Використовували формулу (найбільші довжина x ширину x $n/4$) або вимірювали за допомогою плівки, яка прилягає до пов'язки (Lohmann Rausher). Розмір ХТВ вимірювали з регулярним інтервалом у часі для контролю регенераторних процесів. Зменшення площі виразки у відсотках вираховували за формулою: $S=(S-S_0) \times 100/SxT$, де S – площа рани при попередньому вимірі, S_0 – площа рани в даний час, T – кількість днів між вимірами. Отримані результати враховували при підготовці хворих із трофічними виразками до операції.

Ультразвукове дуплексне кольорове сканування проведено всім 233 пацієнтам. При кольоровому дуплексному скануванні визначали швидкість і об'єм кровотоку, оцінювали стан артеріальної і венозної стінки, просвіт судини.

У 96 пацієнтів кістково-плечовий індекс (КПІ) становив менше 0,8, що вказувало про наявність артеріальної патології. Для кінцевого встановлення ступеня порушення кровопостачання, хворим про-

водили кольорове дуплексне сканування артерій із кольоровим картуванням і рентген контрастну ангіографію. Рентгенконтрастну черезстегнову пункційну артеріографію проводили за Сельдінгером. Результати обстеження вказували на прохідність стегнової, підколінної артерії і «обрив» проходження контрастної речовини на гомілці.

За даними проведеного дослідження, горизонтальні патологічні венозні рефлюкси спостерігалися у 137 хворих із венозною патологією. Кількість неспроможних пронизних вен коливалася від 4 до 20. Візуалізація пронизних вен під виразкою вдавалася рідко.

Мікробіологічне дослідження виразок проведено у 63 хворих. Мікробіологічна характеристика ран у досліджуваних хворих мала такий вигляд: *Proteus vulgaris* – у 12,5% випадків, *Ps. aeruginosae* – в 50% випадках, *E. coli* – в 6,2% випадків, *St. aureus* – в 31,3% випадків, в 25% випадків ідентифіковані мікробні асоціації. Середній показник кількості колонієутворюючих одиниць до санації трофічних виразок склав $Ig=6,63 \pm 0,18$ на 1 г тканини; після санації – $Ig=4,80 \pm 0,09$ ($p < 0,001$). Критерієм «чистоти хронічної рани» і готовності до автодермопластики був рівень мікробного обсіменіння не більше 5×10^5 на 1 г тканини. Результати антибіограми вказували на чутливість збудників до фторхінолонів I–IV поколінь і цефалоспоринов III–IV поколінь. У 14,5 % пацієнтів була відсутня чутливість мікрофлори до антибіотиків.

Проводили антибіотикотерапію у терапевтичних дозах, яку комбінували з протигрибковими препаратами (флуконазол, кетоконазол – 1 раз на 3–7 діб).

120 хворим провели цитологічне дослідження дна і країв виразки. Згідно з даними цитологічного дослідження, перебіг ХТВ нижніх кінцівок можна поділити на два періоди. Перший – до використання лікування – відповідає фазі ексудації і запалення. В мазку переважають нейтрофільні лейкоцити до 20-30 в полі зору, некробіоз (каріопікноз, каріорексис, каріолізис). Фагоцитоз майже відсутній або проявляється по типу незавершеного. Другий період – після і під час лікування – відповідає фазі регенерації і гранулювання. При цитологічному дослідженні простежується різке зменшення кількості мікроорганізмів. Фагоцитоз енергійний і завершений. Некробиотичні зміни в клітинах протікають помірно. В мазках, крім нейтрофілів, визначаються фібробласти, лімфоцити, моноцити, епітеліальні клітини.

Лікування гнійно-виразкових ускладнень ми розділили на три складові. У хворих на ХКІНК І етап включав відновлення або поліпшення ревазуляризації. II етап включав закриття дефекту тканин після некректомії і відновлення функції кінцівки. При відсутності позитивної динаміки лікування – висока ампутація на рівні середньої третини стегна [6].

У хворих із виразками венозного генезу на першому етапі проведено санацію виразки з наступним закриттям ранового дефекту. Другим етапом було проведено коригуючі оперативні втручання на венозній системі з ліквідацією рефлюксів.

Місцева лікування включало:

- контроль за інфекцією виразки (Ст. 1А) [7];
- контроль ішемії. Ступінь 2В;
- очищення рани. Ступінь 2С;
- ранові перев'язки. Ступінь 2В.

Згідно з рекомендаціями Європейської асоціації з управління ранами (EWMA), при догляді за ранами у хворих на СДС, ми притримувалися принципу радикального та повторного дебриденту (в основному хірургічному, аутолітичному, гідрохірургічному), частому огляді, бактеріальному контролю та ретельному балансі вологи [8, 9].

Нові види терапії за допомогою рекомбінантних технологій та пристроїв на базі клітинних технологій приносять користь і збільшують зцілення у вибраних пацієнтів або важких ран. З вказаною ціллю нами було запропоновано трансплантацію культивованих фібробластів [10, 11].

Усі хворі розділені на такі групи:

1. Перша група (27) – хворі, яким проведено консервативне лікування венозних ХТВ традиційними методами. 2. Хворі (15), яким проведено консервативне лікування ішемічних ХТВ традиційними методами. 3. Хворі (20), яким з венозних

ХТВ проведена ізольована АВПКШ. 4. Хворі (15), яким з ішемічними ХТВ проведена ізольована автодермопластика без ОПВГК і АВПКШ. 5. Хворі (90) з венозними ХТВ, з них 39 радикально прооперовані без виконання автодермопластики, 51 радикально прооперовані з виконанням автодермопластики. 6. Хворі (66), в яких з КІНК використано поєднання з КННА (з інфузією медикаментозних середників для покращення реологічних і метаболічних процесів у кінцівці), ОПВГК. У 44 хворих шостої групи проведено некректомію або малу ампутацію на стопі, з них у 34 наступну АВПКШ.

Отже, перша, третя і п'ята групи – це хворі з венозною, а друга, четверта і шоста групи – з артеріальною патологією.

У групу першу і другу контролю ввійшли хворі, яким проведено консервативне лікування загальноприйнятими медичними середниками (непрямі антикоагулянти, дезагреганти, простагландини, антибіотики при наявності трофічних змін згідно з чутливістю після проведеного посіву). Як правило, ці хворі відмовлялися від оперативного лікування.

У п'ятій групі з венозними ХТВ проведено радикальний венекзез, з метою усунення патогенетичних причин розвитку венозних ХТВ.

У шостій групі проведена катетеризація нижньої надчеревної артерії (КННА), остеоперфорація верхньої і середньої третини великогомілкової кістки (ОПВГК) ураженої кінцівки в кількості 5-6 перфораційних отворів на фоні довготривалої внутрішньоартеріальної інфузії антибіотиків і медикаментозних препаратів із наступною санацією гнійно-некротичного вогнища. У 44 хворих основної групи проведено некректомію або малу ампутацію на стопі, з них у 34 наступну АВПКШ. Термін функціонування доартеріальної катетера становив від 3 до 28 діб, в середньому $14,1 \pm 0,88$ доби.

Системна фармакотерапія. Тромбоцитарні дезагреганти: пентоксифілін – по 800 мг на добу довенно, ацетилсаліцилова кислота – 80 мг на добу, клопидогрель – по 75 мг 1 раз на добу, низькомолекулярні декстрини довенно 200–400 мл на добу, депротейнізованого гемодеривату із крові телят у вигляді Актвегіну концентрату 4–5 мл на добу довенно і дом'язово 10–12 діб, простагландини Е1 два рази на добу не менше 10 діб. Хворі шостої групи вказані середники отримували доартеріально. У хворих із венозною патологією обов'язково призначали венотоніки.

Згідно з TASC (2000 р.), оцінку результатів лікування проводили за стандартизованими часовими інтервалами, рекомендованими міжнародними судинними і серцево-судинними хірургами: безпосередні результати – впродовж 30 діб, короткострокові результати – від 1 до 6 місяців по операції, проміжні результати – від 12 до 24 місяці по операції, віддалені результати – від 2-х років після операції.

Критерії оцінки безпосередніх результатів лікування хворих із ХТВ (табл. 1).

Критерії оцінки результатів лікування

Критерії	Результат		
	Добрий	Задовільний	Незадовільний
Біль у спокої	Відсутній	Зменшився	Посилився
Набряк (більше для венозних ХТВ)	Відсутній	Зменшився	Посилився
Трофічні зміни шкіри і дериватів	Відсутні	Зменшилися	Посилилися
КПІ (для ішемічних ХТВ)	Зростання на 0,2 і більше	Зростання на 0,1–0,2	Без змін або зменшення
Доплер-тиск на задньогомілковій артерії (ішемічні ХТВ)	>70 мм рт. ст.	50–70 мм рт. ст.	<50 мм рт. ст.
Виразки або некрози	Загоєння	Зменшення площі	Збільшення площі або поширення в глибину
Висока ампутація (для КІНК)	-	-	+

Тривалість лікування різних груп хворих показана на рисунку 2.

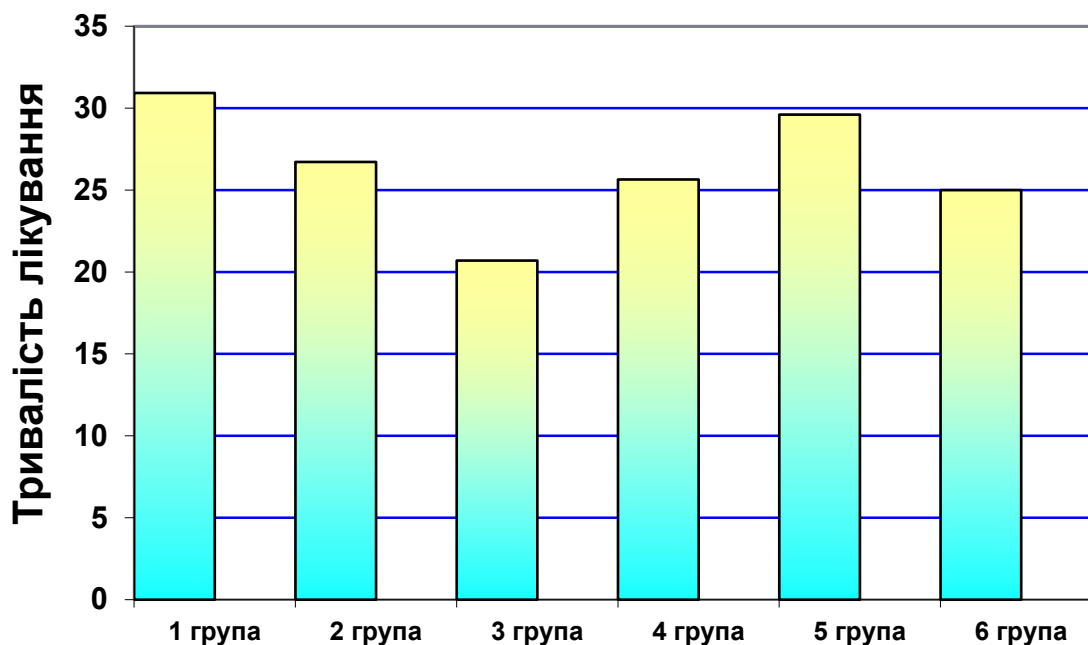


Рис. 2. Тривалість середніх термінів лікування різних груп хворих.

Безумовним критерієм вилікування даної патології у віддаленому періоді є відсутність рецидиву ТВ. Добрий результат – рецидив виразки відсутній, задовільний результат – наявність ХТВ нижньої кінцівки іншої локалізації (несправжній рецидив), незадовільний – рецидив виразки в первин-

ній локалізації. Також безумовним критерієм для ішемічних ХТВ у віддаленому періоді є виконання високої ампутації.

Безпосередній і віддалені результати лікування груп хворих показані в таблиці 2.

Результати лікування груп хворих

Результати		Добрий	Задовільний	Незадовільний
Безпосередні	перша	11(40,7%)	14(51,9%)	2(7,4%)
	друга	4(26,7%)	7(46,6%)	4(26,7%)
	третя	15(75%)	4(20%)	1(5%)
	четверта	7(46,6%)	5(33,4%)	3(20%)
	п'ята	82(91,1%)	8(8,9%)	–
	шоста	36(54,5%)	25(37,9%)	5(7,6%)
Віддалені	перша	6(22,2%)	7(25,9%)	14(51,9%)
	друга	1(6,7%)	4(26,7%)	10(66,6%)
	третя	5(25%)	8(40%)	7(35%)
	четверта	2(13,3%)	5(33,4%)	8(53,3%)
	п'ята	65(72,2%)	19(21,1%)	6(6,6%)
	шоста	25(37,9%)	26(39,4%)	15(22,7%)

Із поданої таблиці видно, що віддалені результати першої і другої груп лікування найгірші. Консервативне лікування хронічної венозної недостатності, ускладненої трофічними виразками, дає тимчасовий ефект і повинно розглядатися, як підготовка до оперативного лікування. При ішемічних ХТВ використання фармакопрепаратів приносить тільки тимчасовий ефект, і в подальшому закінчується рецидивом ХТВ або високою ампутацією.

Використання ізольованої автодермопластики без оперативного покращення кровопостачання при венозних і ішемічних ХТВ дає дещо кращі тільки безпосередні результати. При венозних ХТВ не усувається патогенетична причина розвитку виразок.

Аналіз причин рецидивів у венозних прооперованих хворих 5 групи показав, що рецидивна ТВ утворилася в рубцевій тканині на місці самостійно загоєної ХТВ (у двох хворих) без використання автодермопластики, або на місці часткового чи повного відшарування (по одному хворому) шкірного клаптя після операції без використання висічення ТВ. Таким чином, найбільш несприятливим у відношенні появи рецидивної ТВ є рубцева тканина, що є показом до більш широкого використання автодермопластики.

Інформація про конфлікт інтересів. Автори заявляють про відсутність конфлікту інтересів при виконанні наукового дослідження та підготовці даної статті.

При частковому або повному некрозі шкірного клаптя, при можливості, необхідна рання повторна автодермопластика.

У віддаленому періоді терміном спостереження до 5 років у шостій групі артеріальних хворих із КННА високу ампутацію виконано 15 хворим (22,7%). У другій групі високу ампутацію виконано 10 хворим (66,7%), в четвертій – 8 (53,3%) хворих. Отже, вдалося досягти більш, ніж в 2 рази зменшення високих ампутацій у віддаленому періоді у хворих з ішемічними ХТВ.

Висновки. Досягти стійкого і позитивного результату можна тільки при використанні комплексного підходу до лікування. При венозних ХТВ обов'язкове використання нових методів консервативного лікування, АВПКШ із радикальною операцією на венозній системі.

Використання катетеризації нижньої надчеревної артерії, доартеріальної інфузії, остеоперфоратії великогомілкової кістки покращує результати лікування хворих із КІНК.

Перспективні методи лікування. Місцево для лікування ХТВ використання спреїв із факторами росту фібробластів, фактором росту тромбоцитів або ендотеліальним фактором росту. При КІНК для стимуляції неоангіогенезу використання стовбурових і плацентарних клітин.

Інформація про фінансування. Автори гарантують, що вони не отримували жодних винагород у будь-якій формі, здатних вплинути на результати роботи.

Особистий внесок кожного автора у виконання роботи:

Піптюк О.В. – розробка концепції і дизайну дослідження, аналіз отриманих даних, редагування, статистична обробка даних.

Телемуха С.Б. – збір матеріалу дослідження, розробка дизайну дослідження, аналіз отриманих даних.

Дуб О.І. – збір матеріалу дослідження, аналіз отриманих даних, підготовка тексту статті.

Телемуха Л.Б. – збір матеріалу дослідження, аналіз отриманих даних, підготовка тексту статті.

Список використаної літератури

1. Conte M. S., Bradbury A. W., Kolh P., White J. V, et al. Global vascular guidelines on the management of chronic limb-threatening ischemia. *J. of Vascular Surgery*. 2019; 6 (969): 125-36
2. Rowe V. L. Diabetic Ulcers Treatment & Management. Updated: Mar 14. 2017; <https://emedicine.medscape.com/article/460282-medication>.
3. Diabetic foot problems: prevention and management.- NICE guideline. 2016; <https://www.nice.org.uk/guidance/ng.19.-49>.
4. Sopata M., Kucharzewski M., Tomaszewska E. Antiseptic with modern wound dressings in the treatment of venous leg ulcers: clinical and microbiological aspects. 2016;25(8):419-26.
5. Нікульніков П. І., Ліксунов О. В., Ратушнюк А. В., Бічер А. Г. Можливості лікування трофічних виразок у хворих із декомпенсованими формами хронічної венозної недостатності нижніх кінцівок із використанням спрею КадефортТМ. *Здоров'я України «Хірургія, Ортопедія, Травматологія, Інтенсивна терапія»* 2019; 1 (35):19-24
6. Hingorani A. The management of diabetic foot: a clinical practice guideline by the Society for Vascular Surgery in collaboration with the American Podiatric Medical Association and the Society for Vascular Medicine. *J. Vasc. Surg.* 2016; 63: 3-21.
7. Lipsky B. Infectious Diseases Society of America Clinical Practice Guideline for the Diagnosis and Treatment of Diabetic Foot Infections. *Cl. Inf. Dis.* 2012;54: 132–73,
8. Bronze M. Diabetic Foot Infections Treatment & Management. 2017;5: <https://emedicine.medscape.com/article/237378>
9. Haycock S. Debridement of diabetic foot wounds. *Nursing Standard*; 2012; 26:51-8.
10. Kamaratos AV, Tzirogiannis KN, Iraklianos SA, Panoutsopoulos GI, Kanellos IE, Melidonis AI. Manuka honey-impregnated dressings in the treatment of neuropathic diabetic foot ulcers. *Int Wound J* 2014; 11: 259–63. [RCT]
11. Dumville JC, O'Meara S, Deshpande S, Speak K. Hydrogel dressings for healing diabetic foot ulcers. *Cochrane Database Syst Rev* 2013; 7: CD009101.

Стаття надійшла до редакції: 14.01.2020 р.

Деякі аспекти патогенезу венозного тромбоемболізму у вагітних

О.В. Пиптюк, Ю.Б. Моцюк

Івано-Франківський національний медичний університет, кафедра хірургії стоматологічного факультету, кафедра акушерства та гінекології ім. І.Д. Ланового, Івано-Франківськ

Реферат

На сьогодні питання несприятливого впливу екстрагенітальної патології судинного генезу із розвитком системних порушень гемостазу, тромбофілічних станів та зміною гемодинаміки у фетоплацентарному комплексі у вагітних є однією з найбільш актуальних проблем сучасного акушерства.

Метою дослідження було зниження акушерських та перинатальних ускладнень у вагітних із варикозною хворобою нижніх кінцівок.

На основі вивчення медичної документації було проведено ретроспективний аналіз, встановлено, що варикозна хвороба нижніх кінцівок у вагітних проявляється у 32,7%, із наростанням клінічних проявів до III триместру до 69,1%. Провідними чинниками є обтяжена спадковість по материнській та батьківській лінії (OR=6,9), плацентарна дисфункція при попередніх вагітностях (OR=6,3), ендокринно-обмінні порушення (OR=2,5), надмірна вага (OR=4,8), тромботичні стани (OR=10,8). Обстежено 120 жінок із варикозною хворобою нижніх кінцівок, які були розділені на основну групу, із призначенням еластичної компресії, суміші біофлавоноїдів, донатора оксиду азоту та терапії, спрямованої на корекцію гемостазіологічних показників, та групу порівняння, де моніторинг вагітності проводився згідно з загальноприйнятими стандартами.

Напередодні розродження відбувається активація антикоагулянтної системи та предикторів тромботичних ускладнень, таких як гіперфібриногенемія, зменшення кількості тромбоцитів та порушення їх агрегаційної спроможності, зниження рівня антитромбіну III у 1,4 разу та зростання в 1,7 разу D-димерів. Із прогресуванням вагітності гормональні показники змінювалися: гіперфункція в 38,3 %, дисфункція у 11,7 %, дисбаланс естріолу та кортизолу – у 50,0 % спостережень.

Використання лікувально-профілактичних заходів дозволило знизити частку передчасних пологів у 2,2 разу; преєклампсії, плацентарної дисфункції і дистресу плода – у 2,0 разу, у затримку розвитку плода – у 1,8 разу, зниження рівня постгіпоксичної енцефалопатії – у 2,0 разу.

Ключові слова: варикозна хвороба нижніх кінцівок, плацентарна дисфункція, функціональний стан фетоплацентарного комплексу, прогнозування, лікування.

Some aspects of the pathogenesis of venous thromboembolism in pregnant women

Ryptiuk O.V., Motsiuk Yu.B.

Ivano-Frankivsk National Medical University, Department of Surgery of Dental Faculty, Department of Obstetrics and Gynecology named after I.D. Lanovy

Abstract

Nowadays, the issue of adverse influence of extragenital pathology of vascular genesis with the development of systemic disorders of hemostasis, thrombophilic conditions, and changes in hemodynamics in the fetoplacental complex in pregnant women is one of the most topical problems of modern obstetrics.

The aim of the study was to reduce obstetric and perinatal complications in pregnant women with varicose veins of the lower extremities.

Based on the study of medical records, a retrospective analysis was performed, it was determined that varicose disease of the lower extremities in pregnant women is manifested in 32.7%, with an increase of clinical manifestations before the third trimester up to 69.1%. Leading factors include maternal and paternal heredity (OR=6.9), placental dysfunction in previous pregnancies (OR=6.3), endocrine-metabolic disorders (OR=2.5), overweight (OR=4.8), thrombotic conditions (OR=10.8). There were examined 120 women with varicose lower limb disease who were divided into the main group, with the appointment of elastic compression, a mixture of bioflavonoids, a donor of nitric oxide and therapy aimed at the correction of hemostasiological indices, and a comparison group where pregnancy monitoring was performed according to the generally accepted standards.

On the eve of delivery, the activation of the anticoagulant system and predictors of thrombotic complications, such as hyperfibrinogenemia, decrease of platelet number and impairment of their aggregation capacity, decrease of antithrombin III level 1.4-fold and increase 1.7-fold of D-dimers. With the progression of pregnancy, the hormonal parameters changed: hyperfunction in 38.3%, dysfunction in 11.7%, imbalance of estriol and cortisol in 50.0% of observations.

The use of therapeutic-prophylactic measures allowed us to reduce the proportion of preterm births 2.2-fold; preeclampsia, placental dysfunction and fetal distress – 2.0-fold; fetal growth retardation – 1.8-fold, decrease of post-hypoxic encephalopathy – 2.0-fold.

Key words: varicose disease of the lower extremities, placental dysfunction, functional state of the fetoplacental complex, prognosis, treatment.

Вступ. Венозні тромбози та емболії (ВТЕ) залишаються однією з провідних причин материнської смертності в розвинених країнах, переважно через тромбоемболію легеневої артерії (ТЕЛА) [1]. За ре-

зультатами досліджень в Європейському співтоваристві, венозний тромбоз складає в сукупності близько 12% смертей населення. Це більше, ніж СНІД, рак грудей і дорожньо-транспортні пригоди разом узяті [2].

У структурі широкого спектру соматичної захворюваності варикозна хвороба нижніх кінцівок (ВХНК) займає одне із провідних місць, виявляється в 60 % жіночого населення України. Характерною ознакою для неї є прогресування саме під час вагітності, розвиток системних порушень гемостазу, тромбофілічних станів та зміною гемодинаміки у фето-плацентарному комплексі (ФПК) [3,4].

Венозний тромбоз, це захворювання з п'ятьма різними типами клінічних проявів: тромбоз глибоких вен (ТГВ, Deep Vein Thrombosis, DVT), тромбоемболія легеневої артерії – ТЕЛА (Pulmonary Embolism, PE), хронічна тромбоемболічна легенева гіпертензія (Chronic ThromboEmbolic Pulmonary Hypertension, СТЕРНР). Четвертий прояв – посттромботичний синдром (ПТС, Post Thrombotic Syndrome, PTS), який викликає важкі й інвалідизуючі трофічні ураження шкіри. Смерть, як наслідок ТЕЛА або СТЕРНР, є п'ятим проявом [5,6].

Незважаючи на значну кількість наукових джерел та літературних повідомлень, питання патогенезу плацентарної дисфункції та негативних перинатальних наслідків у жінок із варикозною хворобою нижніх кінцівок, тромбофіліями є дискусійними, суперечливими, тому доцільність наукового розгляду даної патології не викликає сумнівів.

Мета дослідження. Аналіз венозного тромбоемболізму у вагітних.

Матеріали та методи. Нами був проведений ретроспективний аналіз медичних карт за останні 5 років і обстеження 120 вагітних із діагностованою на момент диспансерного обліку ВХНК. Пацієнок розподілено на дві групи: перша група – 60 вагітних із ВХНК, яким проведено загальноприйнятні лікувально-профілактичні заходи під час вагітності згідно з Національними настановами та наказами МОЗ України. У другій групі (60 вагітних із ВХНК), була проведена еластична компресія вен нижніх кінцівок, застосування суміші біофлавоноїдів (діосмін та гесперидин) у терміни 12-16, 28-32 та 36-40 тижнів вагітності; L-аргінін аспартат – у 12-16, 28-32 тижнів вагітності, при високому та вкрай високому ступені ризику тромбоемболічних ускладнень – призначення низькомолекулярного гепарину високими профілактичними дозами з моменту верифікації стану із відміною препарату за 24 години до імовірного розродження, продовжуючи його введення через 6-8 годин після пологів та впродовж 6-8 тижнів, інгібітора агрегації тромбоцитів 100 мкг на добу з 12 до 36 тижнів вагітності. Контрольну групу склали 30 вагітних без акушерської і соматичної патології, розроджені через природні пологові шляхи.

Аналіз основних критеріїв системи гемостазу проводили в динаміці отриманої терапії у відповідності зі стандартними методиками із застосуванням реактивів «Технологія-Стандарт» та визначенням

таких показників: концентрації тромбоцитів, агрегаційна активність за методом флукуації світло пропускання, час зсідання крові за Лі-Уайтом; час рекальцифікації плазми; толерантність плазми до гепарину; активований парціальний тромбопластиновий час; протромбіновий індекс; тромботест; розчинні фібрин-мономерні комплекси, концентрація фібриногену за Рутбергом; фібриноген В, активність анти-тромбіну-III (АТ-III), фібринолітична активність крові, а також рівень Д-димерів.

Функціонально-гормональний стан ФПК оцінювали за показниками рівня плацентарних гормонів у сироватці крові: плацентарного протеїну, асоційованого з вагітністю, β -субодиниці хоріонічного гонадотропіну людини (β -ХГЛ), α -фетопротеїну та естріолу (Е3), плацентарного лактогену, прогестерону, кортизолу та за результатами ехографічного, доплерометричного дослідження у 12–16; 24–28 та 34–38 тижні вагітності та кардіотокографічного дослідження – у 34–38 тижні.

Морфологічні дослідження плацентарної тканини проводили на базі кафедри патоморфології та судової медицини Івано-Франківського національного медичного університету із оцінкою маси плаценти, плодово-плацентарного коефіцієнту, морфологічного дослідження гістологічних зрізів, забарвлених гематоксилином та еозином із використанням мікроскопа Carl ZEISS Axiotar plus (MicroImaging, Німеччина).

Математичні методи дослідження включали, варіаційну і альтернативну статистику, кореляційний аналіз. Для визначення ризику розвитку ускладнень вагітності в жінок із ВХНК розраховували показники абсолютного та відносного ризиків (OR), границі 95 % довірчого інтервалу (95 % ДІ або 95 % СІ), зниження відносного ризику, їх різниці, а також показників інформативності досліджень.

За результатами ретроспективного аналізу встановлено, що варикозна хвороба нижніх кінцівок у вагітних проявляється у 32,7%, із наростанням у них клінічних проявів у динаміці вагітності до III триместру до 69,1%, при цьому провідними чинниками є обтяжена спадковість по материнській та батьківській лінії (OR=6,9; 95% СІ:4,6-12,9), плацентарна дисфункція при попередніх вагітностях (OR=6,3; 95% СІ:2,1-29,6), ендокринно-обмінні порушення (OR=2,5; 95% СІ:1,4-9,2), надмірна вага (OR=4,8; 95% СІ:1,7-26,7), пухлини органів малого тазу (OR=8,5; 95% СІ:2,1-16,8), епізоди тромботичних станів (OR=10,8; 95% СІ:1,6-29,0), народження дітей малих до терміну гестації, в анамнезі (OR=13,1; 95% СІ:2,1-28,6).

Із обстежених вагітних клінічні прояви ВХНК за СЕАР обмежувалися С1 та С2, телеангіектазії було виявлено в 6,7%. Основними скаргами пацієнок були: відчуття тяжкості в нижніх кінцівках (30 %), непостійний набряк нижніх кінцівок і поєднання симптоматики – у 50 % досліджень.

У пацієнок першої групи, домінували явища загрози мимовільного переривання вагітності (40,0 % проти 6,7 % у контролі; $p < 0,05$); порушення мікробіоценозу статевих шляхів – у 4,0 разу; ранній гестоз

– у 3,5 разу (23,3 % проти 6,7 %; $p < 0,05$) та анемія – у 2,5 разу. Після 20–22 тижнів вагітності отримані нами результати продемонстрували значиму частку гестаційних ускладнень, пов'язаних із ПД, зокрема: ЗРП – у 23,3 % спостережень, невиношування – у 4,5 разу та прееклампсія – у 4,7 разу частіше ($p < 0,05$), причому із появою клінічних ознак вже у терміні 24–26 тижнів гестації та набряковим синдромом (у 57,9 % спостережень), що обумовило доцільність оцінки функціонального стану ФПК у такому ж методологічному аспекті (контрольна та перша група).

Симптоми ВХНК у пацієток основної групи виникли до даної вагітності у 51 жінки (39,2 %), у першому триместрі – у 25 осіб (19,2 %), у другому триместрі – у 19 (14,6 %), а у третьому триместрі – у 35 вагітних (26,9 %).

Аналізуючи структуру екстрагенітальної патології, слід виділити достовірно високу частку ендокринної патології (26,1 %), оперативних втручань на органах малого тазу (23,8 %), надмірну вагу та ожиріння – у половині випадків (49,2 %), серцево-судинні захворювання, у тому числі вегето-судинну дистонію (34,6 %) та анемію (49,2 %), що в 3,9 разу переважала дані у групі порівняння, а також епізоди тромботичних станів в анамнезі в основній групі – у 10,8 % випадків.

Важливими для виникнення та розвитку ПД є репродуктивний анамнез. Встановлено, що тривале непліддя (37,7 %), звикле невиношування і синдром втрати плода (12,3 %) склали комбінацію переважачих у 1,5–1,8 разу факторів в основній групі, меншою у 2,5 разу є частка першовагітних, у 1,7 разу вищим є показник відсутності вагітностей, двоє та більше пологів в анамнезі відзначено в 2,0 разу частіше, вагомою була частка ПД при попередніх вагітностях (27,7 % при 4,4 % – у групі порівняння, $p < 0,05$). Після 20–22 тижнів вагітності отримані нами результати продемонстрували значиму частку гестаційних ускладнень, пов'язаних із ПД, зокрема: ЗРП – у 23,3 % спостережень, невиношування – у 4,5 разу та прееклампсія – у 4,7 разу частіше ($p < 0,05$), причому із появою клінічних ознак вже у терміні 24–26 тижнів гестації та набряковим синдромом (у 57,9 % спостережень).

Отримані результати дозволяють стверджувати про збереження адаптаційно-компенсаторних особливостей ФПК у термін гестації 20–22 тижні вагітності, де тільки в 20,0 % спостережень були сонографічні ознаки функціональних порушень, зміну обсягу навколоплідних вод (8,3 %) та ЗРП – у 13,3 % спостережень. Тоді як у терміні 34–36 тижнів гестації встановлено більш виражені зміни, на що вказує зростання частки структурних змін плаценти – у 3,2 разу, різниці в об'ємі навколоплідних вод – у 2,6 разів, а ЗРП – у 2,2 разу (до 23,3%), за рахунок асиметричної форми – 15,0%.

Оцінка особливостей гемодинаміки ФПК напередодні розродження дозволила діагностувати порушення кровоплину у маткових артеріях – у 28,3%, плодового кровоплину – у 18,3%, а поєднання пору-

шень маткового та плодового кровоплину – у 8,3% спостережень, підвищення судинної резистентності у спіральних артеріях – у 21,7% випадків, причому у третині випадків діагностика за критеріями порушення матково-плацентарного кровоплину випереджувала дані УЗД та клінічні прояви ПД. Гормональна недостатність ФПК є значимим компонентом при плацентарній дисфункції на тлі судинної патології. За результатами проведених досліджень вже в терміні 20–22 тижні гестації встановлено підвищення рівня одного або кількох маркерів у 19 (31,7%) спостережень, дисфункцію із підвищенням плацентарних маркерів (β -ХГЛ) та зниженням фетальних показників (ЕЗ) – у 23 випадках (38,3%), а також хронічну гормонопродукуючу недостатність із зниженням рівня гормонів на 50,0% – у третині спостережень (30,0%). Тоді як із прогресуванням вагітності, структура гормональних показників дещо змінювалася: гіперфункція встановлена в 38,3%, дисфункція у 11,7%, а виснаження гормонопродукуючої функції ФПК і депресією синтезу плацентарного лактогену та дисбалансом естріолу та кортизолу (у 1,6 разу проти даних контролю, $p < 0,05$) – у 50,0% спостережень.

Результати дослідження параметрів системи гемостазу в обстежених пацієток дозволили встановити відсутність чіткої залежності між вираженістю клінічних симптомів ВХНК та глибиною змін гемостазу. Оцінка динаміки показників усіх ланок системи гемостазу в пацієток із ПД та ВХНК продемонструвала тенденцію до гіперкоагуляції вже в терміні 20–22 тижні порівняно із показниками жінок з інтактними венами, у тому числі підвищення рівня фібриногену та зниження активності АТ-III порівняно з нормою.

У III триместрі вагітності встановлено більш вагомі відхилення гемостазіологічних показників, зокрема: на фоні достовірного зниження кількості тромбоцитів у групі вагітних жінок із ВХНК – у 1,6 разу, зростання їх агрегаційної активності – у 1,6 разу проти даних контролю, зниження часу рекальцифікації плазми на 22,1 %, збільшення концентрації фібриногену в 1,4 раза, прогресуюче зниження у 1,4 разу АТ-III та зростання рівня Д-димерів у 1,7 разу ($p < 0,05$).

Результати досліджень та їх обговорення. Активізація стадій згортання крові, венозний застій, пошкодження стінки кровоносної судини часто виникають під час вагітності, що залежить від ваги плода, рухової активності матері, її генетичних особливостей і багато чого іншого. У вагітних баланс між активуючими і пригнічуючими факторами гемостазу стійкий. У разі гіперкоагуляції спостерігається збільшення проактивних факторів II, V, VII, IX, X [7]. Таким чином, у жінки формується дефіцит фібринолітиків і надлишок прокоагулянтів. При вагітності виникають набуті чинники тромбофілії, які призводять до порушення згортання крові. Серед них найпоширенішими є дефіцит протеїнів C і S, антитромбіну III [8].

Вагітність є натуральною тріадою Вірхова – жінка має стан гіперкоагуляції тільки тому, що вона є вагітною [9].

Запропонований алгоритм прогностичних і лікувально-профілактичних заходів суттєво покращив показники функціонального дискомфорту, підвищив адаптаційні можливості фетоплацентарного комплексу, що дозволило знизити частку передчасних пологів у 2,2 разу; прееклампсії, плацентарної дисфункції та дистресу плода – у 2,0 разу; і тим самим попередити негативні перинатальні наслідки: затримку розвитку плода – у 1,8 разу та рівня постгіпоксичної енцефалопатії – у 2,0 разу ($p < 0,05$).

Висновки. 1. Варикозна хвороба нижніх кінцівок у вагітних діагностується у 32,7 %, із наростанням у них клінічних проявів у динаміці вагітності до III триместру до 69,1%, при цьому провідними чинниками є обтяжена спадковість по материнській та батьківській лінії (OR=6,9; 95% CI:4,6-12,9), плацентарна дисфункція при попередніх вагітностях (OR=6,3; 95% CI:2,1-29,6), ендокринно-обмінні порушення (OR=2,5; 95% CI:1,4-9,2), надмірна вага тіла (OR=4,8; 95% CI:1,7-26,7), пухлини органів малого тазу (OR=8,5; 95% CI:2,1-16,8), народження дітей, малих до терміну гестації, в анамнезі (OR=13,1; 95%

CI:2,1-28,6), епізоди тромботичних станів (OR=10,8; 95% CI:1,6-29,0).

2. Вагітність супроводжується станом гіперкоагуляції.

3. При варикозних проявах C1-C2 необхідно рекомендувати вагітним:

носіння еластичного трикотажу на весь гестаційний період і не менше 3-х тижнів у післяпологовому періоді;

суміш біофлювоноїдів, по 1 таблетці 2 рази на добу впродовж місяця в наступні терміни 12–16, 28–32 та 34–36 тижні вагітності;

L-аргінін аспартат у сиропі по 1 мірній ложці 3 рази на добу – у терміни 12–16 та 28–32 тижні вагітності тривалістю місяць;

інгібітор агрегації тромбоцитів 100 мкг 1 раз на добу з 12 до 36 тижнів вагітності;

вагітним, які мають за шкалою Caprini та шкалою Schoenbeck помірний (3–4 бали) або високий ризик (>5 балів) появи венозного тромбоемболізму, а також при зниженні активності антитромбіну III та зростанні рівня Д-димерів, застосовувати низькомолекулярний гепарин у дозі 0,4–0,6 (підшкірно) із врахуванням індексу маси тіла – з моменту встановлення високого ступеня ризику – до розродження та 6–8 тижнів після пологів.

Інформація про конфлікт інтересів. Автори заявляють про відсутність конфлікту інтересів при виконанні наукового дослідження та підготовці даної статті.

Інформація про фінансування. Автори гарантують, що вони не отримували жодних винагород у будь-якій формі, здатних вплинути на результати роботи.

Особистий внесок кожного автора у виконання роботи:

Піптюк О.В. – розробка концепції і дизайну дослідження, аналіз отриманих даних, редагування, статистична обробка даних.

Моцюк Ю.Б. – збір матеріалу дослідження, аналіз отриманих даних, підготовка тексту статті.

Список використаної літератури

1. Медведь В. І., Кирильчук М. Є., Ісламова О. В., Автоменко А. І., Савка Т. Р. Профілактика венозного тромбоемболізму у вагітних груп ризику: клініко-інструментальне дослідження. *Здоров'я жінчини*. 2017;№3 (119):73-8.
2. Cohen A.T., Agnelli G., Anderson F.A. et al. Venous thromboembolism (VTE) in Europe. *Thromb Haemost*. 2007;98(4):756–64.
3. Борківець О. М. Особливості перебігу варикозної хвороби вен у вагітних. *Міждисциплінарні проблеми*. 2018;6.
4. В. О. Потапов В. Г. Сосюра Г. О. Жернова В. Г. Шапран Лікування і реабілітація вагітних та профілактика зумовлена нею ускладнень. *Здоров'я жінчини*. 2014;10 (96): 71-5.
5. Elalamy I. Venous thrombosis in pregnant women: genetic and epigenetic risk factors. *Obstetrics, Gynecology and Reproduction*. 2019;13(3):245-54.
6. Scheres J.J., Lijfering W.M., Cannegieter S.C. Current and future burden of venous thrombosis: Not simply predictable. *Res Pract Thromb Haemost*. 2018;2(2):199–208.
7. Di Nisio M., van Es N., Büller H.R. Deep vein thrombosis and pulmonary embolism. *Lancet*. 2016 388 (10063): 3060-73.
8. Takagi Y., Murata M., Kozuka T. et al. Missense mutations in the gene encoding prothrombin corresponding to Arg596 cause antithrombin resistance and thrombomodulin resistance. *Thromb Haemost*. 2016;116(6):1022–31.
9. Conti E., Zezza L., Ralli E. et al. Pulmonary embolism in pregnancy. *J Thromb Thrombolysis*. 2014; 37 (3): 251-70.

Стаття надійшла до редакції: 20.02.2020 р.

Обстеження хворих зі стенозами сонних артерій перед хірургічним лікуванням

І.С. Пуляєва

Інститут загальної та невідкладної хірургії ім. В.Т. Зайцева Національної академії медичних наук України, Харків

Реферат

У роботі проаналізовано результати комплексного обстеження та хірургічного лікування 230 пацієнтів із атеросклеротичним ураженням сонних артерій. У дослідження включали пацієнтів із: симптоматичним стенозом внутрішньої сонної артерії (ВСА) більше 50%; асимптоматичним стенозом ВСА більше 70%; нестабільною бляшкою ВСА, порушенням зору. Ми використовували шкалу тяжкості інсульту NIHSS. Пацієнти із симптоматичним ураженням ВСА є найбільш ризиковою групою щодо розвитку повторного інсульту, вогнище ішемії, стан неврологічного дефіциту необхідні для прогнозування ефективності та успішності хірургічного лікування.

Ключові слова: стеноз сонних артерій, неврологічна шкала.

Вступ. В Україні сьогодні 3 млн. осіб хворіють на цереброваскулярні захворювання (ЦВЗ) різного ступеня тяжкості, найтяжчою формою є мозкові інсульти, яких в Україні реєструється близько 110–130 тис. випадків щорічно [1].

Серед всіх видів інсультів домінують ішемічні ураження мозку, які складають 70–85%, крововиливи в мозок трапляються в 20–25% випадків, а нетравматичні субарахноїдальні крововиливи складають 5% [3].

Щорічно у світі на церебральний інсульт хворіють майже шість мільйонів осіб (за даними ВООЗ, у розвинутих країнах світу щорічно реєструють від 100 до 300 інсультів на кожні 100 тис. населення), а в Україні – більше 125 тис. [2].

Профілактика порушень мозкового кровообігу за ішемічним типом є найбільш актуальним завданням клінічної ангіоневрології [4]. Цереброваскулярна патологія знаходиться на першому місці серед причин стійкої втрати працездатності. Летальність впродовж першого року після інсульту складає 35–38%, а в цілому порушення мозкового кровообігу є причиною чверті усіх смертельних результатів [5,7]. Ураження церебральних артерій у хворих на ішемічну хворобу мозку після перенесеного гострого інсульту носить поширений характер [6].

Мета дослідження. Аналіз результатів комплексного обстеження та хірургічного лікування пацієнтів із атеросклеротичним ураженням сонних артерій.

Матеріали та методи. У роботі проаналізовано результати комплексного обстеження та хірургічного лікування 230 пацієнтів із атеросклеротичним ураженням сонних артерій, які знаходились на лікуванні у відділенні гострих захворювань судин ДУ «ІЗНХ ім. В.Т. Зайцева НАМН України» за період із 2013 по 2018 роки.

Віковий інтервал був від 48 до 83 років. Серед них чоловіки – 160 (69,5%), жінки – 70 (30,5%).

У дослідження включали пацієнтів із: симптоматичним стенозом ВСА більше 50%; асимптоматичним стенозом ВСА більше 70%; нестабільною бляшкою ВСА.

230 хворих розділили на 2 групи.

I група – 64 симптоматичні пацієнти. Це хворі зі стенозом ВСА після перенесеного гострого порушення мозкового кровообігу протягом шести місяців та хворі з ізольованим порушенням зору.

II група – 166 (72,2%) асимптоматичних пацієнтів із верифікованим атеросклеротичним ураженням сонних артерій без проявів гострого ішемічного порушення мозкового кровообігу протягом останніх 6 місяців, які потребували хірургічного лікування другим етапом на серці, аорті й артеріях нижніх кінцівок, та інших органів і систем під загальним знеболенням та хворі з нестабільною бляшкою.

Стеноз сонних артерій був виявлений первинно при скринінгу за даними ультразвукового дослідження. Пацієнти, у яких виявлений гемодинамічно незначний стеноз сонної артерії до 50% із гладкостінною поверхнею при УЗД призначали консервативну терапію і контроль УЗД кожні 6 місяців. Пацієнти, у яких при УЗД визначався стеноз більше 50%, було виконане додаткове дослідження – спіральна комп'ютерна томографія з контрастуванням екстра- й інтракраніального відділу сонних і церебральних артерій. З них у 5 хворих діагностована нестабільна бляшка в гирлі внутрішньої сонної артерії (рис.1) і у 6 хворих стеноз більше 70%. Перенесене раннє гостре порушення мозкового кровообігу за даними комп'ютерної томографії підтверджене у 2 хворих. У обох групах виконана еверсійна ендартеректомія в 165 випадках, у 55 випадках виконана каротидна ендартеректомія з вшиванням синтетичної латки, у зв'язку з необхідністю установки тимчасового шунта або протяжним стенозом.




Рис. 1. Нестабільна бляшка VCA у хворого з амаврозом.

Усім пацієнтам проводилися стандартні лабораторні й інструментальні методи обстеження. Усім пацієнтам виконувалося оперативне лікування під провідниковою анестезією, що дозволяла контролювати свідомість у період перетискання сонної артерії. За наявності неврологічного дефіциту виконували ендартеректомію з внутрішньої сонної артерії (VCA) з використанням тимчасового шунта і вшиванням синтетичної латки. У післяопераційному періоді пацієнти отримували антибактеріальну терапію, дезагреганти та статини. У першу післяопераційну добу пацієнти знаходилися в ПІТ для моніторингу артеріального тиску. На третю добу пацієнти були виписані.

Особлива увага була прикута до питання про необхідність двомоментних втручань у пацієнтів, що мають клініку критичної ішемії нижніх кінцівок при асимптомному враженні сонних артерій. Існує точка зору, що при асимптомному каротидному стенозі операція KE не показана, оскільки не доведено зниження ризику розвитку інсульту. Проте відомо, що більш ніж у половині випадків пацієнти, що перенесли гостре порушення мозкового кровообігу, не мали в анамнезі ТІА. Це положення підтверджують отримані нами результати. Оскільки у 80% хворих асимптомних неврологічно, при проведенні проби навантаження під час перетискання сонних артерій упродовж 7–40 хвилин не спостерігалось неврологічного дефіциту. І тільки у 20% пацієнтів при проведенні проби навантаження з модельованою гіпоксією під час передавлення сонних артерій був виявлений низький резерв перфузії головного мозку. Каротидна ендартеректомія виконувалася першим етапом в 91,9% випадків у хворих із критичною ішемією нижніх кінцівок при необхідності загальної анестезії. Другим етапом пацієнти були оперовані з приводу основного захворювання через 5–7 діб.

Пацієнти з порушенням зору отримували консервативну терапію у офтальмолога та весь спектр діагностичних обстежень. При наявності атеросклерозу сонної артерії першим етапом виконували

хірургічне лікування, а другим – лікування патології зору, в 32% випадків у хворих після каротидної ендартеректомії виявляли покращення зору. Перед хірургічним втручанням виконували комплексне обстеження хворих із залученням невролога, кардіолога та інших суміжних спеціалістів. Використовували класичні методи клінічного та лабораторного обстеження, проводили стандартну оцінку неврологічного статусу та виконували інструментальні методи обстеження (УЗДС, КТ, МРТ, ангиографія).

У передопераційному періоді проводили оцінку функціонального стану систем та органів хворого з метою виявлення та профілактики можливих інтраопераційних та післяопераційних ускладнень.

Враховуючи етіологію атеросклерозу, високу вірогідність ураження двох і більше артеріальних басейнів та локалізацію атеросклеротичних стенозів у сонних артеріях у передопераційному періоді, оцінювали соматичний та неврологічний статус пацієнта.

Враховуючи те, що показанням до KEA є пацієнти як із симптоматичним, так і з асимптоматичним стенозом VCA, оцінка неврологічного статусу є надзвичайно важливою. Для оцінки вираженості неврологічного дефіциту, ступеня відновлення неврологічних функцій, проводили систему бальної оцінки різних клініко-неврологічних параметрів.

Ми використовували шкалу тяжкості інсульту національних інститутів здоров'я США (NIHSS) із рекомендаціями оцінювання.

Визначення тяжкості інсульту за балами згідно з NIHSS:

- ≤5 балів – легкий інсульт;
- 6–13 балів – інсульт середньої тяжкості;
- 14–20 балів – тяжкий інсульт;
- >20 балів – дуже тяжкий інсульт.

Повторні оцінки неврологічного стану за допомогою Шкали тяжкості інсульту (NIHSS) проводять через 3 та 6 год. із моменту виявлення інсульту та в післяопераційному періоді.

Хірургічне лікування виконували при легких інсультах та інсультах середньої тяжкості, при ТІА, при порушенні зору.

На етапі діагностики виявлено різні типи порушень мозкового кровообігу: транзиторні ішемічні атаки ішемічний інсульт, стан після інсульту та повторний інсульт. Хворим виконували КТ або МРТ головного мозку. Наявність розміру ішемічного вогнища є одним із ключових критеріїв вибору терміну КЕА. При наявності свіжого вогнища розміром до 2х3 см КЕА виконували протягом 2 місяців днів із моменту розвитку ГПМК. У випадку виявлення ішемічного вогнища більшого ніж 2х3 см, КЕА виконували через 5–6 тижнів від моменту розвитку ГПМК. Хворим з тяжким соматичним станом виконували стентування.

Результати досліджень та їх обговорення. Безпосередні результати операції ми оцінювали комплексно на підставі міри зміни клінічного статусу і наявності післяопераційних ускладнень. У пацієнтів першої групи на тлі призначеної консервативної терапії спостерігалось збереження відсо-

тка стенозу, при цьому у 2 хворих відсоток стенозу ВСА збільшився на 5–10%. У 11 хворих другої групи в післяопераційному періоді не виявлено ускладнень у вигляді інсульту, кровотечі, втрати зору, у двох хворих визначався реперфузійний синдром у вигляді головного болю на третю добу, який купірувався самостійно протягом тижня. Усі пацієнти другої групи були виписані в стабільному стані. Таким чином, нам вдалося досягти поліпшення в клінічному статусі хворого в 85% випадків упродовж 3 місяців після операції і скоротити кількість ішемічних інсультів, при оклюзії а.оphthalmica – хірургічне лікування дозволяє поліпшити гостроту і поля зору. У перші 24 години прямою ознаку гострого ішемічного порушення мозкового кровообігу не вдалося виявити. При повторному КТ обстеженні через 7-21 днів зона інфаркту дещо зменшувалась в розмірі, ставала більш чітко окресленою за рахунок абсорбції некротичної тканини. Неврологічний дефіцит за шкалою змінювався на 3–5 балів у хворих середнього ступеня (рис. 2 та 3).

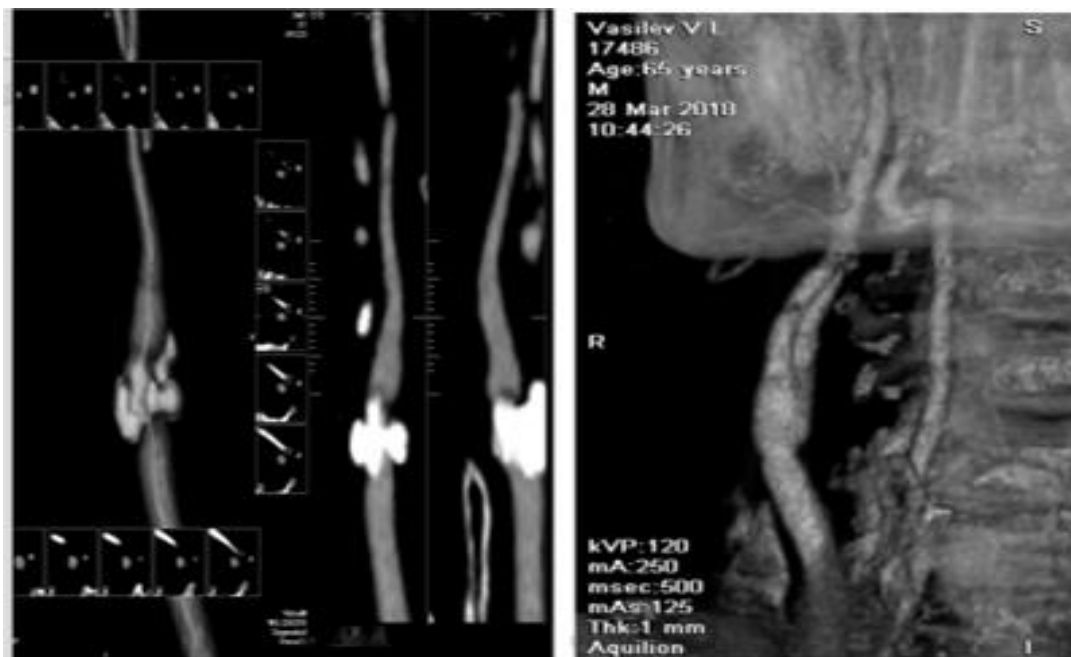


Рис. 2. КТ до каротидної ендартеректомії та після її виконання.

Висновки. 1. Пацієнти із симптоматичним ураженням ВСА, великим вогнищем інсульту, білатеральним враженням сонних артерій є найбільш високо ризиковою групою щодо розвитку повторного інсульту та реперфузійного синдрому.

2. При гемодинамічно значимих стенозах або

наявності нестабільної бляшки, підтвердженими даними СКТ із контрастуванням необхідно виконувати каротидну ендартеректомію, важливим є розмір ішемічного вогнища, соматичний стан і рівень неврологічного дефіциту при виборі методу лікування.

Інформація про конфлікт інтересів. Конфлікту інтересів немає.

Інформація про фінансування. Автор гарантує, що він не отримувал жодних винагород у будь-якій формі, здатних вплинути на результати роботи.

Особистий внесок кожного автора у виконання роботи:

Пуляєва І.С. – ідея, мета, збір матеріалу дослідження, аналіз отриманих результатів, підготовка тексту статті.

Список використаної літератури

1. A clinical approach to the management of the patient with coronary (Co) and/or carotid (Ca) artery disease who presents with leg ischaemia (Lis) / DL Clement, H Boccalon, J Dormandy [et al.] // *Int Angiol.* 2000. Vol.19. P. 97–125.
2. Antithrombotic therapy in acute ischaemic stroke: an overview of the completed randomised trials / P.A. Sandercock, A.G. vandenBelt, R.I. Lindley [et al.] // *J Neurol Neurosurg Psychiatry.* 1993. Vol.56. P.17–25.
3. Asymptomatic Carotid Stenosis and Risk of Stroke (ACSRS) Study Group. Effect of image normalization on carotid plaque classification and the risk of ipsilateral hemispheric ischemic events: results from the asymptomatic carotid stenosis and risk of stroke study / AN Nicolaides, SK Kakkos, M Griffin [et al.] // *Vascular.* 2005. Vol.13. – P.211–221.
4. American Heart Association Statistics Committee and Stroke Statistics Subcommittee. Heart disease and stroke statistics. 2006 update: a report from the American Heart Association Statistics Committee and Stroke Statistics Subcommittee / T. Thom, N. Haase, W. Rosamond [et al.] // *Circulation.* – 2006. – Vol.113. – P.85–151.
5. Contemporary management of carotid and coronary artery disease / S. Venkatachalam [et al.] // *Heart.* 2011. Vol. 97 (3). P. 175–180.
6. Current status of carotid bifurcation angioplasty and stenting based on a consensus of opinion leaders / F.J. Veith, M. Amor, T. Ohki [et al.] // *J Vasc Surg.* – 2001. Vol.33 (2 Suppl). S111–S116.
7. Incidence and short-term prognosis of transient ischemic attack in a population-based study / D. Kleindorfer, P. Panagos, A. Pancioli [et al.] // *Stroke.* 2005. Vol.36. P.720–723

Стаття надійшла до редакції: 23.01.2020 р.

Повторні хірургічні втручання на екстракраніальних артеріях

М.В. Сироїд, І.М. Войтановський, О.І. Мартинюк, В.С. Малицький, В.М. Майкут, Р.М. Павчак, Р.В. Гурський

Військово-медичний клінічний центр Західного регіону; Клініка хірургії серця та магістральних судин, Львів

Реферат

Із кожним роком в Україні збільшується кількість реконструктивних операцій при ураженнях сонних і хребетних артерій, що в окремих випадках не виключає виникнення ускладнень та необхідність у проведенні повторних оперативних втручань. У ранньому післяопераційному періоді такими ускладненнями можуть бути кровотеча з ділянки реконструкції та тромбоз (емболія) в басейні реконструйованої артерії з відповідними неврологічними проявами. В більш віддалені терміни найчастіше спостерігаються рестенози та несправжні аневризми в ділянці реконструкції. За період з 1994 по 2019 роки нами повторно прооперовано 22 пацієнти. З них у 15 були кровотечі (напружені гематоми у 13, продовжуюча кровотеча по дренажу у 1 і ще у одного пацієнта через 24 доби сформувалась пульсуюча гематома ший). Повторно терміново прооперовані 9 пацієнтів, з них у 5-х були кровотечі і ще у 4-х – гострі тромбоемболії сонних артерій в зоні реконструкції, котрі супроводжувались гострими порушеннями мозкового кровообігу з клінічними симптомами неврологічного дефіциту. Відтерміноване втручання, на 4–7 день після основного, з ціллю евакуації згорнутої гематоми проведено у 9 хворих. Ще у трьох пацієнтів показом до повторного оперативного втручання були пізні рестенози. Летальних випадків у нас не було, але два пацієнти (9,0%) перенесли ішемічні інсульти з неврологічним дефіцитом.

Таким чином повторні оперативні втручання на екстракраніальних артеріях можна кваліфікувати як досить складні, що потребують злагоджених командних зусиль хірургів та анестезіологів.

Repeated surgery of the extracranial arteries

M.V. Syroyid, I.M. Vojtanovsky, O.I. Martynuk, V.Ye. Malysky, V.M. Maykut, R.M. Pavchak, R.V. Gurskyi
Military Medical Clinical Center of the Western Region, Clinic of the heart and main vessels surgery, Lviv

Abstract

The number of reconstructive surgery on carotid and vertebral arteries increases annually in Ukraine. In some cases it does not rule out complications appearance and the need for repeated surgical interventions. Bleeding from the area of reconstruction or thrombosis (embolism) of the reconstructed artery tree with specific neurological manifestations can persist in early postoperative period. Restenoses and pseudoaneurysms are most commonly observed in the reconstruction area more later. Between 1994 and 2019, 22 patients were re-operated. Bleeding occurred in 15 patients (strained hematomas – in 13, continued bleeding through drainage in 1 and in another patient pulsatile hematoma of the neck was formed 24 days after surgery). Nine patients were reopened urgently, 5 of them had bleeding and 4 more – acute carotid thromboembolism in the reconstruction area, which was accompanied by stroke with clinical signs of neurological deficits. Three patients had late restenosis after reoperation and two cases (9.0%) suffered ischemic strokes with neurological deficits.

Thus, repeated surgery on the extracranial arteries can be classified as quite complex, requiring the coordinated team effort of surgeons and anesthesiologists.

Вступ. Із кожним роком в Україні збільшується кількість реконструктивних операцій при ураженнях сонних та хребетних артерій, що в певних випадках не виключає виникнення ускладнень та необхідність у проведенні повторних оперативних втручань. У ранньому післяопераційному періоді такими ускладненнями можуть бути кровотеча з ділянки післяопераційної рани та тромбоз (емболія) в басейні реконструйованої артерії з відповідними неврологічними проявами. В більш віддалені терміни найчастіше спостерігаються рестенози в ділянці реконструкції, несправжні аневризми.

Мета дослідження. Проаналізувати причини, допущені помилки та прояви вказаних ускладнень, виробити тактику хірургічних втручань та анестезіологічно забезпечення при повторних операціях на каротидних артеріях, враховуючи власний досвід та обмежені літературні дані.

Матеріали та методи. За період з 1994 по 2019 роки нами повторно прооперовано 22 пацієнти. З них у 15 мали місце кровотечі (напружені гематоми у 13, продовжуюча кровотеча по дренажу в 1 (зірвалась лігатура з перев'язаної венозної гілки). Ще у одного пацієнта через 24 доби після операції та перенесеної гострої респіраторної вірусної інфекції сформувалась пульсуюча гематома ший. Прооперований планово, виявлена неспроможність лінії шва, виражена інфільтрація стінок артерій, повторне ушивання лінії анастомозу, але через 3 доби розвинувся тромбоз артерій та ішемічний інсульт. У день операції напружені гематоми виникли у 4-х хворих, вони повторно прооперовані і ні в одного із них не виявлено джерело кровотечі, але у всіх виявлена злаякісна гіпертензія, яка погано корегувалась медикаментозно. У 6-ти прооперованих гематома починала утворюватись після

видалення дренажу з рани на другу – третю добу після втручання, в інших трьох – через 3–5 днів. Усі вони отримували антикоагулянтну чи (та) дезагрегантну терапію до втручання, а 4 із них уже перенесли операції на артеріях нижніх кінцівок, а 1 – на серці – аорто-коронарне шунтування. Пацієнти цієї групи прооперовані повторно (один із них двічі внаслідок рецидиву гематоми) після корекції згортальної системи крові через 4–7 днів після реконструктивної операції, виконана евакуація згорнутої гематоми.

Повторно терміново прооперовані 4 пацієнти, у котрих виявлено гострі тромбоемболії сонних артерій в зоні реконструкції, котрі супроводжувались гострими порушеннями мозкового кровообігу з клінічними симптомами неврологічного дефіциту. У одного хворого (мав гемодинамічно значимі ураження сонних і хребетних артерій з обох сторін та множинні вогнища енцефаломалачії головного мозку) через добу після ендартеректомії із загальної та внутрішньої сонних артерій зліва (була оклюзія загальної та стеноз внутрішньої) виникла тромбоемболія з неврологічними проявами. Виконана тромбоемболектомія і на операційному столі, після пуску кровотоку, неврологічна симптоматика почала регресувати і поступово відновилась, але на наступний день знову наступив тромбоз зони реконструкції з розвитком ішемічного інсульту. В другого 54-річного хворого з перенесеним за 5 місяців до втручання ішемічним інсультом (без вираженого неврологічного дефіциту) та стенозним ураженням лівої 90% і субтотальним стенозом (за даними УЗДГ) правої внутрішньої сонних артерій під час першої операції, після видалення тонкого фіброзного тяжа довжиною близько 9 см із ВСА отриманий слабкий ретроградний кровоплин (очна артерія?), виконана ендартеректомія із всіх артерій. Через 4 години наступив тромбоз ВСА без неврологічних проявів. При повторному втручанні ретроградний кровоплин із ВСА відсутній, виконана магістралізація кровотоку на ЗовСА. У цих двох випадках допущені тактичні помилки. В першому випадку необхідно було б зробити не ендартеректомію, а підключично-сонне шунтування. У другого пацієнта реконструктивна операція була неможлива. Третій пацієнт (перенесений ішемічний інсульт в правій скроневій ділянці за даними МРТ) прооперований спочатку на правих сонних артеріях, а через 4 місяці зліва. Виконана еверсійна ендартеректомія, а через 3 години після операції наступив тромбоз ВСА з неврологічними проявами. Терміново прооперований повторно, розшитий анастомоз і шляхом системної гіпертензії ретроградним кровотоком із ВСА вимитий кров'яний згусток. Неврологічна симптоматика регресувала повністю. В даному випадку була недостатня гіпокоагуляція в ранньому післяопераційному періоді. У 4-го хворого після видалення хемодектоми з резекцією біфуркації сонних артерій і аутовенозного протезування на наступний день настала тромбоемболія в зоні реконструкції з неврологічною симптоматикою, виконана емболектомія, настало повне відновлення.

Ще у трьох пацієнтів показом до повторного оперативного втручання були пізні рестенози. Так у 50-річного пацієнта, оперованого рік тому в іншому лікувальному закладі, де після ендартеректомії виник тромбоз лівої ВСА з розвитком ішемічного інсульту, в цей же день при повторному втручанні виконана магістралізація кровотоку на ЗовСА. При обстеженні виявлений гемодинамічно значимий стеноз зони реконструкції зліва та критичний стеноз правої ВСА. З ціллю покращення колатерального кровотоку і підготовки пацієнта до реконструкції правих сонних артерій виконана аутовенозна пластика загальної та зовнішньої зонних артерій зліва, а через 4 місяці – успішна еверсійна ендартеректомія із правої ВСА. У другого хворого через 6 років після класичної ендартеректомії (оперований у Москві) зроблена еверсійна ендартеректомія із ВСА та відкрита із ЗагСА в зоні рестенозу, а через 2 місяці аналогічна операція з протилежного боку. Третьому пацієнту з рестенозом, який виник через рік після операції класичної ендартеректомії без латки, оперований нами, виконана тільки аутовенозна пластика місця стенозу, в зв'язку з вираженим неоінтимальним процесом та виниклими при виділенні технічними труднощами зі значною венозною кровотечею.

Таким чином, при повторних оперативних втручаннях на екстракраніальних артеріях летальних випадків у нас не було, але два пацієнти (9,0%) перенесли ішемічні інсульти з неврологічним дефіцитом.

Висновки. 1. Відповідно до даних літератури та власних спостережень, повторні оперативні втручання на екстракраніальних артеріях можуть бути терміновими (кровотеча чи тромбоемболія при наявності ознак гострого порушення мозкового кровотоку), відтермінованими (напружені гематоми) та плановими (гемодинамічно значимі рестенози, несправжні аневризми в ділянці реконструкції).

2. Усі повторні операції необхідно виконувати під загальною анестезією, досвідченою бригадою хірургів та анестезіологів, враховуючи при цьому можливість значної кровотрати та довшу тривалість втручання.

3. При ГПМК внаслідок тромбоемболій необхідно якомога швидше (бажано до 2-х годин) відновити кровопостачання ішемізованої ділянки ГМ, а після 6-ти годин – відновлення кровотоку протипоказано, в зв'язку з великою загрозою геморагічної трансформації зони ішемії.

4. При напружених гематомах без клінічних ознак, стискання судинно-нервового пучка чи трахеї, в першу чергу, необхідно корегувати артеріальну гіпертензію та порушення в згортальній системі крові. В таких випадках виконується від-

термінована операція, до виписки пацієнта зі стаціонару, з ціллю попередження нагноєння гематоми чи формування вираженого спайкового процесу.

5. При необхідності оперативних втручань у віддаленому періоді, причиною яких можуть бути несправжні аневризми і рестенози, потрібно враховувати можливі технічні труднощі при виділенні артерій із пошкодженням гілок черепно-мозкових нервів чи судин, що може супрово-

дзуватись значною кровотечею, особливо при пошкодженні вен. Також необхідно мати на увазі, що пізні рестенози можуть виникнути внаслідок атеросклеротичного ураження, так і як наслідок розростання неоінтими. У першому випадку частіше можлива ендартеректомія (бажано еверсійна, яка дає менший відсоток рестенозів), а в другому випадку ендартеректомія буде технічно неможливою і з ціллю ліквідації стенозу потрібно вшивати латку.

Інформація про конфлікт інтересів. Автори заявляють про відсутність конфлікту інтересів при виконанні наукового дослідження та підготовці даної статті.

Інформація про фінансування. Автори гарантують, що вони не отримували жодних винагород у будь-якій формі, здатних вплинути на результати роботи.

Особистий внесок кожного автора у виконання роботи:

Сироїд М.В. – розробка концепції і дизайну дослідження, аналіз отриманих даних, редагування, статистична обробка даних.

Войтановський І.М. – збір матеріалу дослідження, розробка дизайну дослідження, аналіз отриманих даних.

Мартинюк О.І. – збір матеріалу дослідження, аналіз отриманих даних, підготовка тексту статті.

Малицький В.Є. – збір матеріалу дослідження, аналіз отриманих даних, підготовка тексту статті.

Майкут В.М. – збір матеріалу дослідження, аналіз отриманих даних.

Повчак Р.М. – збір матеріалу дослідження, аналіз отриманих даних.

Гурський Р.В. – збір матеріалу дослідження, аналіз отриманих даних.

Список використаної літератури

1. Покровский А.В. Сравнительный анализ отдаленных результатов каротидной эндартерэктомии в зависимости от методики операции / А.В. Покровский, Г.И. Кунцевич, Д.Ф. Белоярцев // *Ангиология и сосудистая хирургия*. 2005. №1. С. 93–101.
2. Седов В.М. Зависимость результатов лечения больных с атеросклерозом артерий головного мозга от технологии каротидной эндартерэктомии / В.М. Седов, И.В. Баталин, В.М. Кондратьев // *Ангиология и сосудистая хирургия*. 2004. №1. С. 111–115.
3. Сироїд М.В. Особливості виділення та реконструкції сонних артерій при їх атеросклеротичному ураженні / Сироїд М.В., Войтановський І.М., Титюк В.А., Малицький В.Є., Павчак Р.М. // *Науковий вісник Ужгородського університету. Серія медицина*. 2012. №3(45). С.109–113.
4. Andziak P. Chirurgia wad tętnic szyjnych / W. Noszczyk, T. Popiela, W. Rudowski // *Fundacja polski przegląd chirurgiczny*. 1994. Vol 2. P. 55–68.
5. Fischer J.E. Chirurgia naczyniowa / J.E. Fischer [et al] // *Chirurgia*. 2007. P. 2–57.

Стаття надійшла до редакції: 2.02.2020 р.

Диференційований підхід до корекції постхірургічного рецидиву декомпенсованих форм варикозної хвороби вен нижніх кінцівок

О.В. Соколов

Дніпропетровська медична академія МОЗ України, кафедра хірургії №2, Дніпропетровськ

Реферат

Вступ. Незважаючи на те, що безпосередні результати хірургічного лікування варикозної хвороби вен нижніх кінцівок (ВХНК) є загалом успішними, рецидиви захворювання виникають від 20% до 80% пацієнтів, в залежності від періоду післяопераційного спостереження. Середня різниця у часі між первинною операцією та хірургічною корекцією рецидиву може складати від 6 до 20 років.

Мета дослідження. Оцінити результати лікування рецидивів варикозної хвороби вен нижніх кінцівок з трофічними виразками при використанні ендovenозних методик та класичної хірургії.

Матеріали та методи. У дослідження було включено 23 хворих з рецидивами варикозної хвороби вен нижніх кінцівок у стадії С6 після втручань з кросектомією. Пацієнтів було розділено на дві групи. В I групу було включено 12 пацієнтів, яким було проведено корекцію рецидиву шляхом повторної спроби кросектомії та хірургічного видалення вен шляхом стріпінгу та мініфлебектомії. У II групу ввійшли 11 пацієнтів, яким було проведено корекцію рецидиву шляхом комбінованих ендovenозних втручань з використанням радіочастотної абляції залишеної кульги та невидальної частини саженних стовбурів, склеротерапії зон неоваскуляризації та хірургічним видаленням варикозно-деформованих притоків.

Результати досліджень та їх обговорення. Через 2 місяці після проведення втручань венозні трофічні виразки загоїлися у 10 хворих (83,3%) I групи та 11 хворих (100,0%) II групи. Швидкість епітелізації виразок протягом всього періоду спостереження була співставною у обох групах і склала $42,1 \pm 6,4$ доби (I група) та $39,2 \pm 6,1$ діб (II група). При цьому протягом першого місяця зменшення площі виразки, у відношенні її у порівнянні зі станом перед операцією у хворих I групи у $2,3 \pm 0,5$ ($p > 0,005$), у хворих II групи у $2,1 \pm 0,4$ ($p > 0,005$). Повторне відкриття виразки, протягом дворічного періоду спостереження, відбулося у 3 хворих (25,0%) I групи. При УЗ-дослідженні у всіх них було виявлено значний горизонтальний рефлюкс по неспроможних перфорантних венах у підвиразковій ділянці. Рецидивів виразки у II групі не спостерігалося.

Висновки. Ретельне обстеження хворих перед операцією, використання інтраопераційного УЗ-контролю та моніторинг у післяопераційному періоді дозволяють зменшити кількість тактичних помилок у лікувальному процесі рецидивів варикозної хвороби.

Використання ендovenозних методів в лікуванні рецидивів варикозної хвороби вен нижніх кінцівок дозволяє покращити результати лікування та зменшити кількість ускладнень.

Ключові слова: варикозна хвороба, радіочастотна абляція, венозна гемодинаміка, трофічні виразки, рецидив.

Abstract

Differentiated approach to the correction of post-surgical recurrence of decompensated forms of varicose veins of the lower extremities

O.V Sokolov

Dnipropetrovsk Medical Academy of the Ministry of Health of Ukraine, Department of Surgery №2, Dnipropetrovsk

Introduction. Although the immediate results of surgical treatment of varicose veins of the lower extremities (VHNC) are generally successful, recurrences occur in 20% to 80% of patients, depending on the period of postoperative follow-up. The average time difference between primary surgery and surgical correction of recurrence can be from 6 to 20 years.

The aim of the study. Evaluate the results of treatment of recurrences of varicose veins of the lower extremities with trophic ulcers using endovenous techniques and classical surgery.

Materials and methods. The study included 23 patients with recurrences of varicose veins of the lower extremities in stage C6 after interventions with crossotomy. Patients were divided into two groups. Group I included 12 patients who underwent recurrence correction by re-attempting crossotomy and surgical removal of veins by stripping and miniphectomy. The second group included 11 patients who underwent correction of recurrence by combined endovenous interventions using radiofrequency ablation of the left stump and unremoved part of the trunks, sclerotherapy of neovascularization areas and surgical removal of varicose veins.

Results of the studies and their discussion. Two months after the interventions, venous trophic ulcers healed in 10 patients (83.3%) of group I and 11 patients (100.0%) of group II. The rate of epithelialization of ulcers throughout the observation period was comparable in both groups and was 42.1 ± 6.4 days (group I) and 39.2 ± 6.1 days (group II). At the same time during the first month of reduction of the area of an ulcer, in relation to it in comparison with a condition before operation at patients of the I group in 2.3 ± 0.5 ($p > 0.005$), at patients of the II group at $2.1 \pm 0.4 > 0.005$.

The reopening of the ulcer during the two-year follow-up period occurred in 3 patients (25.0%) of group I. Ultrasound examination of all of them revealed significant horizontal reflux in incapable perforating veins in the ulcer area. No recurrence of ulcer in group II was observed.

Conclusions. Careful examination of patients before surgery, the use of intraoperative ultrasound control and monitoring in the postoperative period can reduce the number of tactical errors in the treatment of recurrence of varicose veins.

The use of endovenous methods in the treatment of recurrences of varicose veins of the lower extremities can improve treatment outcomes and reduce the number of complications.

Key words: varicose veins, radiofrequency ablation, venous hemodynamics, venous ulcers, recurrence.

Вступ. Незважаючи на те, що безпосередні результати хірургічного лікування варикозної хвороби вен нижніх кінцівок (ВХНК) є загалом успішними, рецидиви можуть складати від 20% у п'ятирічний термін та зростати до 80% ізбільшення періоду післяопераційного спостереження [1]. Надійних даних щодо епідеміології та соціально-економічного впливу рецидивів варикозної хвороби наразі немає [2]. Середня різниця у часі між первинною операцією та хірургічною корекцією рецидиву може складати від 6 до 20 років [3]. M.Pertin визначив постхірургічний рецидив (REVAS), як повторний прояв вариксів вен у хворих, які раніше мали хірургічне лікування варикозної хвороби нижніх кінцівок з або без використанням додаткової терапії [4]. Прийнято виділяти анатомічний рецидив, визначений за допомогою дуплексного УЗД, який часто є безсимптомним, та клінічний, симптоматичний рецидив [4,5]. Його прояви, особливо у хворих, які страждають на венозну трофічну виразку, значною мірою погіршують якість життя [6].

Відновлення проявів хвороби після класичної хірургії пов'язане, насамперед, з явищами неоваскуляризації, включенням у патологічний процес раніше спроможних додаткових венозних магістралей, внаслідок прогресування хвороби, а також тактичних та технічних недосконалостей у діагностично-лікувальному процесі, які є причиною до 80% рецидивів [7]. Окремою причиною рецидивів є прояви синдрому тазового венозного повнокрів'я [8]. Хірургічне лікування рецидивів є більш технічно складним, ніж первинні операції та задоволеність пацієнтів після повторних втручань є нижчою [9].

Питання, у яких випадках віддати перевагу тій чи іншій тактиці, залишається відкритим та потребує додаткового дослідження.

Мета дослідження. Порівняльна оцінка безпосередніх та віддалених результатів лікування рецидивів варикозної хвороби вен нижніх кінцівок із трофічними виразками при використанні ендовенозних методик та класичної хірургії.

Матеріали та методи. У дослідження було включено 23 хворих із рецидивами варикозної хвороби вен нижніх кінцівок у стадії С6 після втручань з кросектомією, повторне хірургічне лікування яких проходило на базі відділення хірургії судин КЗ «Обласна клінічна лікарня ім. І.І. Мечнікова» (м. Дніпро), КЗ «Міська лікарня №16» ДОР та МЦ «ІМС». Загальна кількість чоловіків була 10 (43,5%), жінок – 13 (56,5%). Вік хворих коливався від 44 до 76 років (середній вік $56,5 \pm 7,9$ року). Середня часова різниця між первинною та коригуючою операцією склала $6,2 \pm 2,3$ року. Середній час рецидиву трофічних виразок склав $4,6 \pm 1,8$ року.

Пацієнтів було розділено на дві групи. В I групу було включено 12 пацієнтів, яким було проведено корекцію рецидиву шляхом повторної спроби кросектомії та хірургічного видалення вен шляхом стріпінгу та мініфлебектомії. У II групу ввійшли 11 пацієнтів, яким було проведено корекцію рецидиву шляхом комбінованих ендовенозних втручань з використанням радіочастотної абляції залишеної кульги та невидленої частини саженних стовбурів, склеротерапії

зон неоваскуляризації та хірургічним видаленням варикозно-деформованих притоків. На момент початку обстеження групи хворих були співставними за основними критеріями.

Стандартне передопераційне обстеження включало збір анамнезу, фізикальне обстеження, фотофіксацію патологічних змін, оцінку тяжкості хронічного захворювання вен за шкалою VCSS (Venous Clinical Severity Score). Вираженість набряку фіксувалася шляхом вимірювання розміру окілу гомілки на рівні безпосередньо над медіальною кісточкою. Кожному хворому проводилося скринінгове ультразвукове дослідження (УЗД) в вертикальному і горизонтальному положенні. Виявляли кількість та параметри джерел рефлюксу у поверхневій венозній системі, шляхи його розповсюдження та точки, які заносилися до схеми венозної гемодинаміки. Наявність венозного рефлюксу крові фіксували за тривалості ретроградного кровотоку під термінальним клапаном тривалістю більше за 1 с, у діастолі після компресії литкових м'язів. Додатково в вертикальному положенні пацієнта вимірювали діаметр сафенофеморального з'єднання, довжину залишкової кульги великої підшкірної вени.

Хірургічне втручання з приводу рецидиву одноментно проводилося тільки на одній кінцівці. Оцінювали наявність ускладнень під час операцій та у післяопераційному періоді, термін післяопераційного загоєння трофічних виразок, кількість рецидивів варикозної хвороби та виразок. Також проводили оцінку тяжкості хронічної венозної недостатності за шкалою VCSS (Venous Clinical Severity Score), Інтенсивність больового синдрому в першу післяопераційну добу вимірювали з використанням 10-бальної аналогової візуальної шкали. Задоволеність пацієнтів визначали шляхом анкетування у післяопераційному періоді.

Критеріями включення в дослідження були: клінічний рецидив венозних трофічних виразок після хірургічного лікування. Критеріями виключення з дослідження були: тромбоз глибоких вен на момент огляду або в анамнезі; порушення артеріального кровотоку зі зникненням пульсу більш ніж на одній з артерій ступні; рецидивуюча бешиха; малігнізовані виразки.

Усім хворим призначали стандартне консервативне лікування, яке включало компресійну терапію (II клас компресії – гольфи UlcerKit), Детралекс 1000 мг на добу на весь період лікування, зміну пов'язок на післяопераційних ранах та виразках (за наявності), рекомендації щодо способу життя і режиму активності, в відповідності до чинних клініко-практичних рекомендацій [10].

Ультразвукове скринінгове дослідження та інтраопераційний моніторинг проводився за допомогою сканерів General Electric Logiq E з лінійним датчиком 5–7 МГц та General Electric Voluson з лінійним датчиком 5–7 МГц.

Статистична обробка результатів проводилася з використанням пакетів програм Microsoft Excel (Ліцензія: підписка Microsoft Office 365, ID 02984-001-00000), StatPlus: mac (Analyst SoftInc., Stat Plus: mac. Версія 6, Ліцензія: №12083386).

Визначалися середні величини $[M \pm m]$, достовірність середніх величин за критерієм Стьюдента (t). Статистично достовірною вважалася різниця між показниками при $p < 0,05$.

Результати досліджень та їх обговорення. При проведенні передопераційного УЗ-обстеження були виявлені причини рецидиву у обох групах. Результати представлені у таблиці 1.

Таблиця 1

Причини рецидивів варикозної хвороби, виявлені на етапі передопераційного дослідження

Причина рецидиву	I група (n=12)	II група (n=11)
Рефлюкс по неспроможному інтактному стовбурі малої підшкірної вени	2	1
Рефлюкс по довгій (більше 1 см) культі сафени та по передній додатковій сафенній вені	3	4
Рефлюкс по довгій (більше 1 см) культі сафени та через зону неоваскуляризації на занадто довгому залишеному неспроможному сафенному стовбурі	4	2
Рефлюкс по передній аорчній вені		1
Горизонтальний рефлюкс по перфорантних венах	3	2

Отримані дані використані для планування втручань.

Час повторного хірургічного втручання у I групі склав $2,1 \pm 0,3$ години, тоді як у II групі в середньому цей показник становив $1,2 \pm 0,4$ години.

При аналізі ускладнень: у I групі під час операцій виникло 2 епізоди (16,6%) ушкодження культі сафени та зони неоваскуляризації в рубцевій муфті, внаслідок чого розвинулася кровотеча, яка була купована після підсилення хірургічної бригади. У ранньому післяопераційному періоді зафіксовано 1 (8,3%) випадок формування значної гематоми у паховій зоні та 1 випадок післяопераційного тромбозу притоки на гомілці. Ускладнення у II групі - 1 (9,0%) випадок алергічної реакції на місцевий анестетик.

Через 2 місяці після проведення втручань венозні трофічні виразки загоїлися у 10 хворих (83,3%) I групи та 11 хворих (100,0%) II групи. Швидкість епітелізації виразок протягом всього періоду спостереження була співставною у обох групах і складала $42,1 \pm 6,4$ доби (I група) та $39,2 \pm 6,1$ діб (II група). При цьому протягом першого місяця зменшення площі виразки, у відношенні її у порівнянні зі

станом перед операцією у хворих I групи у $2,3 \pm 0,5$ ($p > 0,005$), у хворих II групи у $2,1 \pm 0,4$ ($p > 0,005$).

При цьому повторне відкриття виразки протягом дворічного періоду спостереження відбулося у 3 хворих (25,0%) I групи. При УЗ-дослідженні у всіх них було виявлено значний горизонтальний рефлюкс по неспроможних перфорантних венах у підвиразковій ділянці. Рецидивів виразки у II групі не спостерігалось.

Середній показник інтенсивності післяопераційного больового синдрому у першу добу, виміряного за допомогою візуальної аналогової шкали, впродовж усього періоду спостереження був дещо більшим у хворих I групи – $4,2 \pm 1,2$ проти $0,7 \pm 0,2$ у II групі. Це повною мірою визначило відсутність необхідності призначення знеболюючих засобів після ендовенозних втручань.

Показник тяжкості хронічного захворювання вен, виміряний за шкалою VCSS, при незначному превалюванні у II групі ($7,4 \pm 4,0$ проти $7,3 \pm 3,2$) перед початком дослідження, у післяопераційному періоді виявився меншим ніж у I групі на 37,3% через 6 місяців. Результати представлені на рисунку 1.

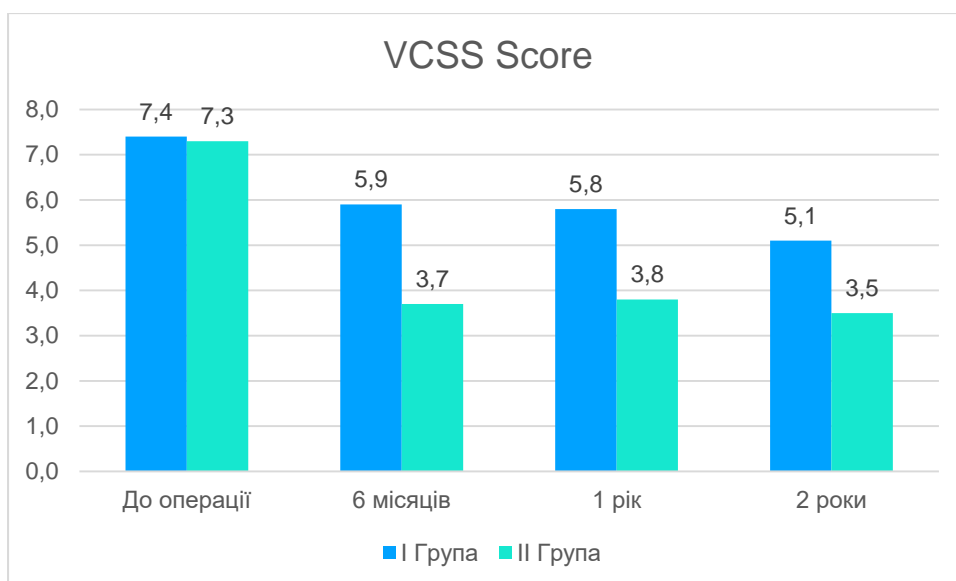


Рис. 1. Якість життя та важкість хронічної венозної недостатності – динаміка VCSS.

Кількість клінічних рецидивів без відкриття виразок протягом періоду спостереження виявлено у 4 хворих (33,3%) I групи. Слід зазначити, що всі вони мали індекс маси тіла більше ніж 35. У II групі клінічний рецидив проявився у 1 хворого (9%), натомість на УЗ-дослідженні протягом 2 років у II групі виявлено 2 (18,0%) випадки анато-

мічного безсимптомного рецидиву внаслідок постабляційної реканалізації сафенного стовбура та вен підвиразкової ділянки, де проводилася склеротерапія. Дані представлені на рисунку 2. Цим хворим додатково призначені продовження використання компресійного трикотажу та планові етапні коригуючі втручання.

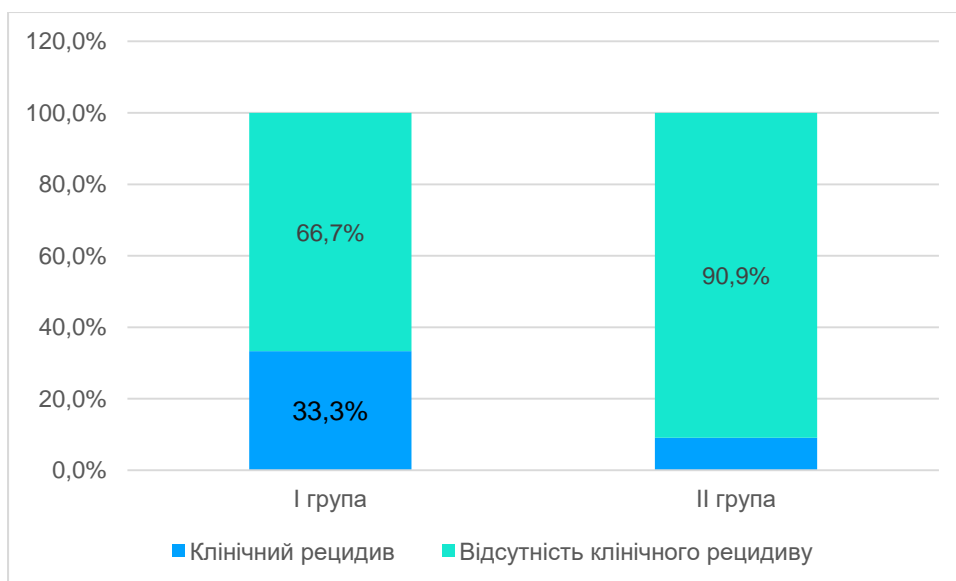


Рис. 2. Клінічні рецидиви після повторних втручань.

При опитуванні хворі II групи відзначали значно вищу задоволеність результатом лікування, аніж хворі I групи насамперед завдяки швидкій реабілітації та відновленню працездатності, що ймовірно є наслідком малотравматичності втручань.

Висновки. Ретельне обстеження перед операцією, використання інтраопераційного УЗ-контролю та моніторинг у післяопераційному

періоді дозволяють зменшити кількість тактичних помилок у лікувальному процесі рецидивів варикозної хвороби.

Використання ендовенозних методів у лікуванні постхірургічних рецидивів варикозної хвороби вен нижніх кінцівок дозволяє досягти співставної ефективності результатів лікування та меншої кількості ускладнень.

Інформація про конфлікт інтересів. Автор не має конфліктів інтересів пов'язаних з цим рукописом.

Інформація про фінансування. Автор не отримувал ніяких винагород ні в якій формі від фірм-виробників лікарських препаратів, медичного обладнання та матеріалів, у тому числі конкурентів, здатних вплинути на результати роботи.

Особистий внесок автора:

Соколов О.В. – огляд літератури, дизайн дослідження, відбір пацієнтів, статистична обробка, написання статті, редагування та вичитка статті

Список використаної літератури

1. Herman J, Musil D, Tichy M, Bachleda P. Recurrent varicose veins: causes and neovascularisation. A 17-year experience. *IntAngiol.* 2015 Feb;34(1):53–9.
2. O'Donnell TF, Balk EM, Dermody M, Tangney E, Iafrati MD. Recurrence of varicose veins after endovenous ablation of the great saphenous vein in randomized trials. *J VascSurgVenousLymphatDisord.* Elsevier; 2016 Jan 1;4(1):97–105.
3. Recurrent Varices after Surgery (REVAS), a Consensus Document. SAGE PublicationsSage UK: London, England; 2016 Aug 27.
4. Rasmussen L, Lawaetz M, Serup J, Bjoern L, Vennits B, Blemings A, et al. Randomized clinical trial comparing endovenous laser ablation, radiofrequency ablation, foam sclerotherapy, and surgical stripping for great saphenous varicose veins with 3-year follow-up. *J VascSurg Venous LymphatDisord.* Elsevier; 2013 Oct 1;1(4):349–56.
5. Gloviczki P. et al. (ed.). *Handbook of Venous and Lymphatic Disorders: Guidelines of the American Venous Forum.* – CRC Press, 2017.
6. Winokur RS, Khilnani NM, Min RJ. Recurrence patterns after endovenous laser treatment of saphenous vein reflux. *Phlebology.* SAGE PublicationsSage UK: London, England; 2015 Jul 16;31(7):496–500.
7. Nelzen O. Great uncertainty regarding treatment of varicose vein recurrence. *Phlebologie.* 2018 Jan 5;43(01):13–8.
8. Meneses L, Fava M, Diaz P, Andía M, Tejos C, Irrarazabal P, et al. Embolization of Incompetent Pelvic Veins for the Treatment of Recurrent Varicose Veins in Lower Limbs and Pelvic Congestion Syndrome. *CardiovascInterventRadiol.* Springer-Verlag; 2012 May 1;36(1):128–32.
9. Jacob P. *Recurrent Varicose Veins. Chronic Venous Disorders of the Lower Limbs.* Springer, New Delhi; 2015: 95–103.
10. Usenko E. *Khronicheskiezabolevaniyavennizhnikhkonechnostey i taza: diagnostika, lechenie, laboratornyy-kontrol', profilaktikaoslozhneniy / E. Usenko, P. Nikul'nikov, L. Chernukha [et al.] // Klinicheskie i praktich-eskierekomendatsii.* Kyiv, 2014. 120 s. Russian.

Стаття надійшла до редакції: 17.02.2020 р.

Сучасні підходи до тактики та стратегії лікування варикотромбофлебіту підшкірних вен нижніх кінцівок

О.Ю. Усенко, М.О. Артеменко, О.П. Дмитренко, А.С. Ахмаді

Національний інститут хірургії та трансплантології ім. О.О. Шалімова НАМН України, Київ

Реферат

Вступ. Ендовенозні методики за останні роки фактично витісняють класичну хірургію варикозної хвороби. Але досі багатьма спеціалістами вважається, що їх застосування обґрунтоване лише при неускладнених формах варикозної хвороби, а наявність варикотромбофлебіту вимагає екстреного відкритого хірургічного втручання.

Мета дослідження: показати можливості та тактику застосування сучасних ендовенозних методик при варикозній хворобі, ускладненій варикотромбофлебітом, з урахуванням сучасних світових тенденцій.

Матеріали та методи. Із пацієнтів, котрі 2016–2019 рр. пройшли лікування із варикотромбофлебітом, було відібрано 3 групи по 15 пацієнтів, одна з яких включала пацієнтів, пролікованих ендовенозною лазерною коагуляцією, друга – радіочастотною облітерацією, третя група – пацієнти, проліковані консервативно. Дві перші групи отримували післяопераційну тромбопрофілактику прямими антикоагулянтами.

Результати досліджень та їх обговорення. Застосування ендовенозних методик при варикотромбофлебіті ефективно та безпечно, але при локалізованих формах консервативне лікування є достатньо ефективним. Варикотромбофлебіт є показанням для застосування ендовенозних методик, якщо показане хірургічне лікування, окрім ситуацій з розташуванням тромбу власне в ділянці співусть.

Ключові слова: варикотромбофлебіт, радіочастотна облітерація, ендовенозна лазерна коагуляція вен.

Modern approaches to tactics and strategy of treatment of thrombophlebitis of the subcutaneous veins of the lower extremities

Usenko O. Yu., Artemenko M.O., Dmytrenko O.P., Akhmedi A.S.

National Institute for Surgery and Transplantology named after O.O. Shalimov NAMS of Ukraine

Abstract

Rationale. Endovenous techniques in recent years have actually superseded classic varicose veins surgery. But so far many experts believe that their use is justified only in uncomplicated forms of varicose veins, and the presence of varicotrombophlebitis requires emergency open surgery. The study aimed to show the possibilities and tactics of using modern endovenous techniques in varicose disease complicated by varicotrombophlebitis, taking into account current world trends.

Methods. 3 groups of 15 patients were selected from patients who underwent varicotrombophlebitis treatment in 2016–2019, one of which included patients treated with endovascular laser coagulation, the second group – radiofrequency obliteration, and the third group – patients were treated conservatively. The first two groups received postoperative thromboprophylaxis with direct anticoagulants.

Results. The use of endovenous techniques in varicotrombophlebitis is effective and safe, but with localized forms conservative treatment is quite effective. Varicotrombophlebitis is an indication for the use of endovenous techniques if surgical treatment is indicated, except for situations with the placement of a blood clot in the area of junctions.

Key words: varicotrombophlebitis, radiofrequency obliteration, endovenous laser vein coagulation.

Вступ. Варикотромбофлебіт (ВТФ, superficial venous thrombosis) – це запальний процес у варикозно змінених венах нижніх кінцівок, асоційований із тромбозом вказаних вен; термін тромбофлебіт використовується для визначення того ж самого процесу, але в незмінених варикозно венах [1]. У зарубіжній літературі частіше трапляється термін – тромбоз поверхневих вен [1]. Частота даного захворювання є більшою за тромбоз глибоких вен (ТГВ) та у США складає не менше 1 випадку на 1000 населення, досягаючи 125 тис випадків на рік [1]. Вік не є визначальним фактором ризику, на відміну від статі: жінки страждають частіше за чоловіків (50–70%) [2,3]. Фактори ризику ВТФ такі самі, як і для будь-якого тромботичного процесу: вагітність, хірургічні втручання, довгі подорожі, травми, онкологія та терапія естрогенами [4]. Від 4 до

59% пацієнтів із варикозною хворобою (ВХ) страждають на ВТФ [3,5]; також ВТФ є одним з основних факторів ризику ТГВ, який, у свою чергу, теоретично може призводити до розвитку тромбоемболії легеневої артерії (ТЕЛА) [5,6,7]. Але, на даний момент, немає переконливих даних про прямий взаємозв'язок ВТФ (навіть в ділянці співусть) та ТЕЛА [8], навпаки дослідження [9] показали, що наявність ВТФ у межах 3 см від співусть вени достовірно не підвищує ризик ТЕЛА.

Враховуючи всі ці дані, згідно сучасними світовими консенсусами ВТФ з ураженням вен нижче коліна лікується консервативно, часто навіть без антикоагулянтів, ВТФ на рівні вище коліна є причиною для призначення антикоагулянтів або розгляду питання про оперативне лікування [2]. Ендовенозні методики, такі як ендовенозна лазерна

коагуляція (ЕВЛК) та радіочастотна облітерація (РЧО), згідно з світовими консенсусами, є ефективними методиками лікування ВХ [10], але ВТФ може вважатися протипоказом для їх застосування [11].

Мета дослідження. Метою дослідження було оцінити доцільність хірургічного лікування та показати ефективність застосування ендовенозних методик в лікуванні ВТФ.

Матеріали та методи. За період із листопада 2015 по листопад 2019 рр. із пацієнтів з ВТФ, що проходили лікування на базі кабінету лазерної хірургії НІХТ ім. О.О. Шалімова було відібрано 3 групи по 15 пацієнтів із ВТФ.

У першій групі пацієнтів проводилась ЕВЛК ураженої вени з наступною мініфлебектомією притоків за Varady. В другій групі проводилась РЧО ураженої вени з наступною мініфлебектомією притоків за Varady. З метою отримання співставних результатів та зниження впливу аспектів хірургічної техніки всі втручання в обох групах проводились одним хірургом. У третій групі проводилось консервативне лікування ВТФ.

Розподіл пацієнтів у групах за статтю представлений в таблиці 1. Середній вік пацієнтів у групі 1 складав $39 \pm 2,2$ року, у групі 2 – $37 \pm 3,1$ року, в групі 3 – $36 \pm 3,2$.

Таблиця 1

Розподіл пацієнтів у групах за статтю

Стать	1 група	2 група	3 група
Чоловіча стать	5(33,33%)	6(40%)	7(46,67%)
Жіноча стать	10(66,67%)	9(60%)	8(53,33%)

Розподіл пацієнтів у групах за класифікацією CEAP (1994) [12] та за типом будови вен [13] представлений у таблицях 2 та 3.

Таблиця 2

Розподіл пацієнтів у групах за класифікацією CEAP

С клас	1 група	2 група	3 група
C1	-	-	
C2	7 (46,67%)	6 (40%)	7 (46,67%)
C3	4 (26,67%)	4 (26,67%)	5 (33,33%)
C4	3 (20%)	4 (26,67%)	3 (20%)
C5	1 (6,67%)	1 (6,67%)	
C6	-	-	

Таблиця 3

Розподіл пацієнтів у групах за типом будови вен

Тип будови	1 група	2 група	3 група
ВПВ і-типу	6 (40%)	5 (33,33%)	5 (33,33%)
ВПВ h-типу	4 (26,67%)	3 (20%)	5 (33,33%)
ВПВ s-типу	3 (20%)	5 (33,33%)	3 (20%)
МПВ	2 (13,33%)	2 (13,33%)	2 (13,33%)

Перед лікуванням пацієнти всіх груп проходили загальноклінічне обстеження, яке включало, в тому числі, дослідження згортальної системи (коагулограма, д-димер тощо). Найважливіші показни-

ки вказані в таблиці 4. Пацієнти з доведеними тромбофілічними станами або з обґрунтованою підозрою на них до дослідження не включались.

Таблиця 4

Показники згортальної системи крові

Показник	1 група	2 група	3 група
МНВ	$0,96 \pm 0,12$	$0,94 \pm 0,14$	$0,92 \pm 0,12$
Фібриноген, г/л	$4,1 \pm 0,5$	$4,05 \pm 0,7$	$4,0 \pm 1,0$
Д-димер, нгФЕО/мл	890 ± 115	970 ± 120	850 ± 140

Усі оперативні втручання у обох групах пацієнтів виконувались під місцевим знеболенням за

принципом стаціонару 1 дня. Ефективність проведеного втручання та контроль за ефективністю

консервативного лікування оцінювалася за даними ультразвукової діагностики (УЗД) вен нижніх кінцівок, що проводились апаратом UGEONM70A («Samsung», Південна Корея) на 2, 10, 30 день та через 3, 6 та 12 місяців, згідно з міжнародними рекомендаціями [10]. Усі УЗД-обстеження проводились в ортостатичному положенні.

Мініфлебектомія притоків виконувалась за відомою методикою:

1. Тромбовані та не тромбовані притоки вени видалялись за допомогою мініфлебектомії за технікою Varady [12].

ЕВЛК проводилась з використанням лазерного апарату «Ліка-Хірург» («Фотоніка Плюс», Україна) з довжиною хвилі 1470 нм та радіального світловоду 2Ring Radial («Biolites», Німеччина) також згідно зі стандартною методикою [11]:

1. Під контролем УЗД пунктувалась за Seldinger уражена вена та світловод вводився до рівня 20 мм до СФС або СПС.

2. Проводилась тумесцентна анестезія розчином Klein за допомогою інфільтраційної помпи під контролем УЗД з наступним проведенням коагуляції вени на потужності 10 Вт, з безперервною тракцією світловода зі швидкістю 0,7 мм/с.

3. Тромбовані та анетромбовані притоки вени видалялись за допомогою мініфлебектомії за технікою Varady [12].

РЧО проводилась із використанням радіочастотного апарату «RFG 2» («Medtronic», США) та

електроду ClosureFast з робочою зоною 7 см («Medtronic», США) також згідно зі стандартною методикою [13]:

1. Під контролем УЗД пунктувалась за Seldinger уражена вена та електрод вводився до рівня 20 мм до СФС або СПС.

2. Проводилась тумесцентна анестезія розчином Klein за допомогою інфільтраційної помпи під контролем УЗД з наступним проведенням радіочастотної коагуляції вени, в приустьовому відділі ВПВ в 3 проходи, в приустьовому відділі МПВ в 2 проходи, стовбури в 1 прохід.

3. Тромбовані та не тромбовані притоки вени видалялись за допомогою мініфлебектомії за технікою Varady [12].

Перші 2 групи пацієнтів у післяопераційному періоді упродовж 1 місяця носили компресійний трикотаж 2 класу компресії, в 3 групі компресійний трикотаж 2 класу компресії використовувався до 3 місяців.

Показання до застосування ЕВЛК чи РЧО виставлялися за результатами передопераційного УЗД вен нижніх кінцівок. ВТФ у басейні великої підшкірної вени (ВПВ) або малої підшкірної вени (МПВ) з розташуванням тромбу в ділянці сафено-феморального співустя (СФС) або сафено-поплітеального співустя (СПС), та/або провисання тромбу до глибокої венозної системи та/або відстань між проксимальним кінцем тромбу та СФС (або СПС) менше 5 см вважались абсолютними протипоказами для застосування ЕВЛК (рис. 1, 2, 3).

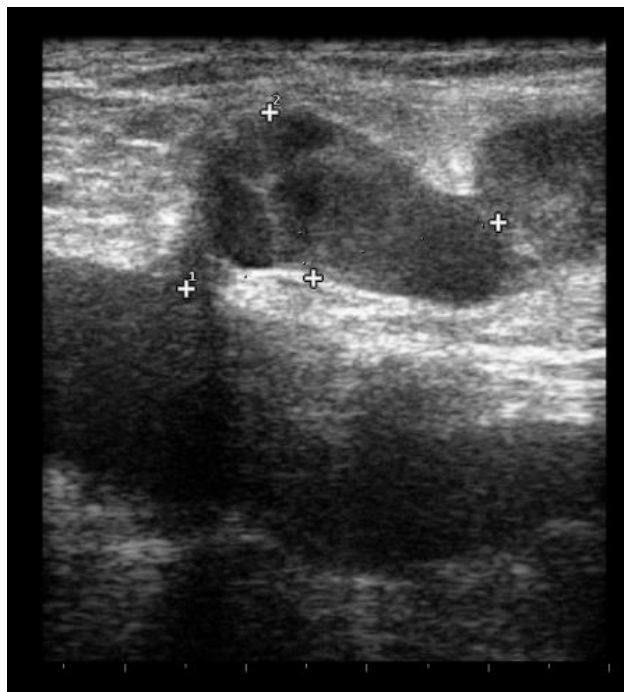

Рис. 1. Тромб у ВПВ від рівня СФС – проведення ЕВЛК технічно неможливе.

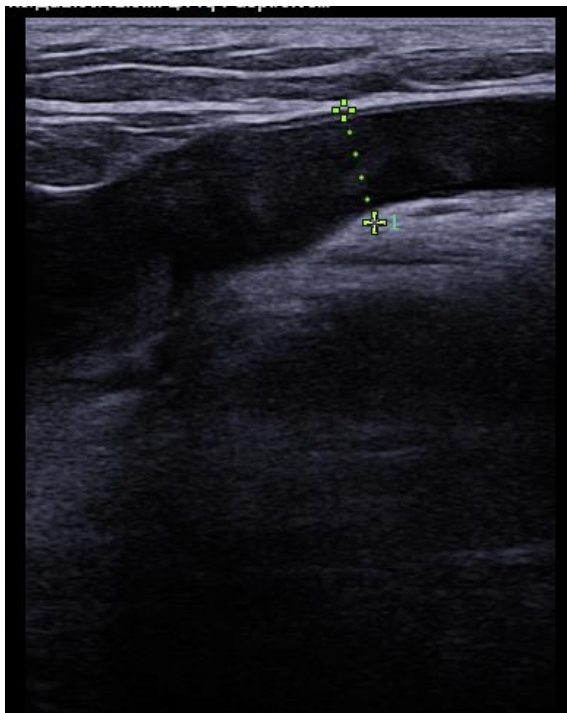

Рис. 2. Стовбур ВПВ проходливий – проведення ЕВЛК можливе, незважаючи на тромбовані притоки (рис. 3).

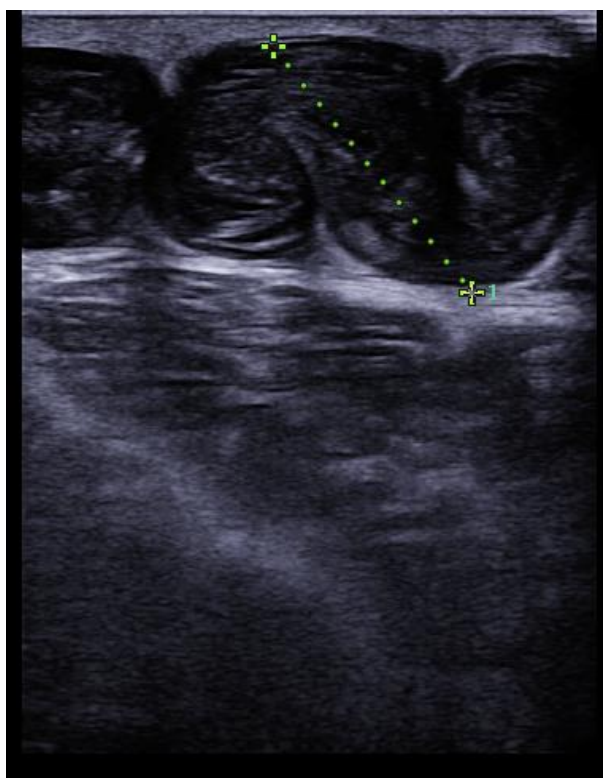


Рис. 3. Тромб у притоках ВПВ.

Усі пацієнти перших 2 груп у післяопераційному періоді 10 днів отримували антикоагулянтну терапію надропарином в дозі 0,3 в день операції, в дозі 0,6–5 днів після операції та в дозі 0,3 ще 4 дні після операції. Оцінка вираженості клінічної симптоматики та якості життя пацієнтів проводилась за шкалою VCSS (rev. 2010) [14] перед оператив-

ним втручанням та на 7 та 30 добу післяопераційного періоду.

Пацієнти з ВТФ включались у 3 групу при умові відповідності критеріям для хірургічного лікування, але при небажанні пацієнта проводити хірургічне лікування. Згідно з даними УЗД пацієнти були розділені на 3 підгрупи [15]:

1. Із низьким ризиком переходу на глибокі вени (ізолюваний ВТФ притоків ВПВ чи МПВ) – 8 пацієнтів (53,33%).

2. Із помірним ризиком переходу на глибокі вени (ВТФ магістральної підшкірної вени проксимальніше 3 см від співустя) – 6 пацієнтів (40%).

3. Із високим ризиком переходу на глибокі вени (ВТФ магістральної підшкірної вени 3 см або дистальніше від співустя) – 1 пацієнт (6,67%).

Пацієнти в усіх підгрупах використовували нестероїдні протизапальні засоби (мелоксикам 7,5 мг), топічні протизапальні засоби (гелі з нестероїдними протизапальними засобами та на основі гепарину). 2 підгрупа отримувала додатково надропарин підшкірно 0,3 до 45 днів, 3 підгрупа отримувала надропарин підшкірно в дозі 0,6 до 45 днів.

Результати досліджень та їх обговорення. У 12 (80%) пацієнтів 1 групи та 13 (86,67%) пацієнтів 2 групи вена була облітерована, у 3 (20%) пацієнтів 1 групи та 2 пацієнтів (13,33%) в строки до 3 місяців була виявлена часткова локальна прохідність стовбура вени, яка усувалась повторною склеротерапією під контролем УЗД; в обох групах у всіх пацієнтів реканалізації первинно та повтор-

но облітерованої вени в строки спостереження до 12 місяців не було. При цьому у 12 (80%) пацієнтів в 1 групі та 13 (86,67%) пацієнтів в 2 групі через 6-12 місяців облітерована вена на УЗД зовсім не визначалась. У 1 групі у 3 (20%) пацієнтів виявлено гіпестезії на стегні, в 2 групі у 1 (6,67%) пацієнта була локальна шкірна гіпестезія на гомілці. Випадків ТГВ чи ТЕЛА та клінічно значущих кровотеч виявлено не було.

У 3 групі пацієнтів, згідно з даними УЗД, повна реканалізація тромбів на строк до 3 місяців наступила у 12 (80%) пацієнтів, у 3 (20%) пацієнтів реканалізація була неповна. При цьому у всіх пацієнтів з групи з низьким ризиком розповсюдження на глибокі вени та у 4 (67%) пацієнтів з помірним ризиком розповсюдження на глибокі вени реканалізація була повна, у 2 пацієнтів (33%) з помірним ризиком та у єдиного пацієнта з високим ризиком повна реканалізація не наступила.

У групі пацієнтів, що їм проводилась ЕВЛК або РЧО, якість життя поліпшилась та вираженість клінічної симптоматики знизилась швидше, ніж у 3 групі, про що свідчать дані VCSS, але через 3 місяці наступило поліпшення рівня життя та вираженість клінічної симптоматики до комфортного для пацієнтів рівня.

Таблиця 5

Результати VCSS по групах пацієнтів

	Середній показник VCSS, бали		
	1 група	2 група	3 група
Перед втручанням/лікуванням	5,7	5,6	5,7
7 доба	2,8	2,3	4,8
30 доба	1,5	1,4	2,8
45 доба	1,2	1,3	2,1
90 доба	1,2	1,2	1,7

Висновки. 1. Застосування ендовенозних методик при ВТФ ефективно та безпечно. Дані за 12 місяців спостереження показують високий рівень ефективності при вищій якості життя в післяопераційному періоді, ніж у пацієнтів після консервативного лікування.

2. Застосування антикоагулянтів у післяопераційному періоді дозволило ефективно запобігти тромботичним ускладненням в усіх групах пацієнтів. Питання застосування ендовенозних методик при ВТФ у пацієнтів з тромбофілічними станами потребує подальшого вивчення.

3. ВТФ є показанням для застосування ендовенозних методик у тих же випадках, коли показана й флебектомія, окрім ситуацій з розташуванням тромбу власне в СФС (СПС) або ближче 5 см до них, що робить застосування таких методик технічно неможливим. Достовірної різниці в результатах при застосуванні ЕВЛК

чи РЧО не виявлено, методики абсолютно рівнозначні.

4. Зважаючи на невелику кількість спостережень, питання використання ендовенозних методик у лікуванні ВТФ безперечно потребує подальшого дослідження, але безпосередні результати їх застосування в лікуванні ВТФ показали 100% ефективність закриття вени при відсутності ускладнень (в т.ч. тромботичних) при терміні спостереження до 12 місяців.

5. Форми ВТФ із низьким та помірним ризиком розповсюдження тромбів на глибокі вени піддаються ефективному консервативному лікуванню, при цьому значних ризиків тромботичних ускладнень не виявлено.

6. При формах ВТФ із високим ризиком розповсюдження тромбів на глибокі вени при неможливості консервативного лікування, хірургічне лікування є методом вибору.

Інформація про конфлікт інтересів. Автори заявляють про відсутність конфлікту інтересів при виконанні наукового дослідження та підготовці даної статті.

Інформація про фінансування. Автори гарантують, що вони не отримували жодних винагород у будь-якій формі, здатних вплинути на результати роботи.

Особистий внесок кожного автора у виконання роботи:

Усенко О.Ю. – розробка концепції і дизайну дослідження, аналіз отриманих даних, редагування, статистична обробка даних.

Артеменко М.О. – збір матеріалу дослідження, розробка дизайну дослідження, аналіз отриманих даних.

Дмитренко О.П. – збір матеріалу дослідження, аналіз отриманих даних, підготовка тексту статті.

Ахмаді А.С.А.В. – збір матеріалу дослідження, аналіз отриманих даних.

Список використаної літератури

1. Gloviczki P, Dalsing MC, Eklöf B, Lurie F, Wakefield TW, Gloviczki ML. Handbook of Venous and Lymphatic Disorders: Guidelines of the American Venous Forum. *CRC Press*. 2016. <https://doi.org/10.1201/9781315382449-2>
2. Superficial thrombophlebitis (superficial venous thrombosis) / J. Scriven, H. Nasr// *BMJ* – 2015 – Vol.350 – P.20 – 39.
3. Recent finding sinthe epidemiology, diagnosis and treatment of superficial-vein thrombosis. / H. Decousus, L. Bertolotti, P. Frappe[etal.] // *ThrombosisRes* – 2011 – Vol.127(suppl 3) – P.81–85.
4. Superficial thrombophlebitis of the lower limb: practical recommendations for diagnosis and treatment. / M.G.R. De Maeseneer // *Acta Chir Belg*. 2005. Vol.105. P. 145–147.
5. Clinical significance of superficial vein thrombosis. / L. Leon, A.D. Giannoukas, D. Dodd [et al.] // *Eur J Vasc Endovasc Surg*. 2005. Vol.29. P. 10–17.
6. Treatment for superficial thrombophlebitis of the leg. / M. DiNisio, I.M. Wichers, S. Middeldorp // *Cochrane Database Syst Rev*. 2013. Vol.4:CD004982.
7. Progression of superficial venous thrombosis to deep vein thrombosis. / D.L. Chengelis, P.J. Bendick, J.L. Glover [et al.] // *J Vasc Surg*. 1996. Vol.24. P. 745–749.
8. Leizorovicz A, Becker F, Buchmüller A, Quéré I, Prandoni, P. Decousus H. Clinical relevance of symptomatic superficial-vein thrombosis extension: lessons from the CALISTO study. *Blood*. 2013;122(10):1724–1729. <https://doi.org/10.1182/blood-2013-04-498014>
9. Гаврилов С.Г., Золотухин И.А., Пустовойт А.А. Приустьевая перевязка магистральной подкожной вены по поводу острого восходящего тромбоза: гарантия от легочной эмболии? *Флебология*. 2011; 5(4):88–90.
10. The care of patients with varicose veins and associated chronic venous diseases: Clinical practice guidelines of the Society for Vascular Surgery and the American Venous Forum / P. Gloviczki, A.J. Comerota, M.C. Dalsing [et al.] // *J Vasc Surg*. 2011. Vol. 53. P. 2–48.
11. Guidelines of the First International Consensus Conference on Endovenous Thermal Ablation for Varicose Vein Disease. ETAV Consensus Meeting 2012 / M.D. Pavlovic, S. Schuller-Petrovic, O. Pichot [et al.] // *Phlebology*. 2014. doi: 10.1177/0268355514524568.
12. Revision of the CEAP classification for chronic venous disorders: Consensus statement / B. Eklof, R.B. Rutherford, J.J. Bergan [et al.] // *J Vasc Surg*. 2004. Vol. 40. P. 1248–1252.
13. Duplex ultrasound investigation of the veins in chronic venous disease of the lower limbs – UIP Consensus Document. Part II: Anatomy / A. Cavezzi, N. Labropoulos, H. Partsch [et al.] // *Eur J Vasc Endovasc Surg*. 2006. Vol. 31. P. 288–299.
14. European guidelines for sclerotherapy in chronic venous disorders / E. Rabe, F. Pannier // *Phlebology*. 2014. Vol. 29(6). P. 338–354.
15. Diagnostic and minimally surgical treatment of chronic venous insufficiency / Z. Varady, Z. Boehm // *Erbetegsegek* – 2006 – Vol 13 – Suppl. 1 – P. 51–53.
16. Radiofrequency ablation of varicose veins: Best practice techniques and evidence / S J Goodyear, I K Nyamekye // *Phlebology* 2015, Vol. 30(2S) 9–17
17. Revision of the venous clinical severity score: Venous outcomes consensus statement: Special communication of the American Venous Forum Ad Hoc Outcomes Working Group / M.A. Vasquez, E. Rabe, R.B. McLafferty [et al.] // *J Vasc Surg*. 2010. Vol.52. P.1387–1396.
18. Bourgoin-Jallieu F. Management of superficial vein thrombosis of the lower limbs: update and current recommendations. *Phlebology*. 2015;22(2): 82–89.

Стаття надійшла до редакції: 14.02.2020 р.

Ендовенозне електрозварювання як сучасна й ефективна методика малоінвазивного лікування варикозного розширення вен великих діаметрів

Л.М. Чернуха, М.В. Чехлов, А.М. Рябоконь, Е.А. Столярчук

Національний інститут хірургії та трансплантології ім. А.А. Шалимова НАМН України, Київ

Реферат

Вступ. На сьогоднішній день варикозне розширення вен нижніх кінцівок є принципово важливим питанням в системі охорони здоров'я більшості країн світу через свою надзвичайну поширеність, латентному прогресуючого перебігу з важкими ускладненнями і життєво небезпечними наслідками. При розробці лікувальної тактики на сьогоднішній день перевага віддається транскутанним втручанням. Еталонним методом малоінвазивного лікування є ендовенозна лазерна коагуляція (ЕВЛК) з використанням діодних світловодів, яка характеризується високою результативністю при діаметрі неспроможного сегмента менше 20 мм і дозозалежним спектром ускладнень. Це обумовлює актуальність пошуку нового методу термальної абляції з меншим нагріванням тканин і більш досконалим алгоритмом управління.

Мета дослідження. Порівняти ефективність методик ендовенозного електрозварювання та лазерної абляції в лікуванні хронічної венозної недостатності нижніх кінцівок.

Матеріали та методи. Дослідження проведено на вибірці з 279 пацієнтів (178 жінок, 106 чоловіків у віковому діапазоні від 29 до 76 років) з хронічною венозною недостатністю нижніх кінцівок $C_{2-6}E_{ps}A_{sp}P_r$, яким була виконана ендовенозна абляція стовбурів підшкірних вен з діаметрами неспроможних сегментів від 14 до 28 мм. Контрольну групу склали 192 пацієнта, яким була проведена лазерна коагуляція стовбура великої підшкірної вени за допомогою діодного світловоду 1470 нм. У основній групі (67 пацієнтів) операція проводилася за допомогою ендовенозного електрозварювання.

Ефективність лікування оцінювали з урахуванням об'єктивних та суб'єктивних даних.

Результати досліджень та їх обговорення. Усі пацієнти проходили контрольну перевірку через 7 днів, 1 та 6 місяців, і потім кожні півроку. Фізикальне обстеження і кольорове дуплексне сканування оперованої кінцівки виконувалося для оцінки якості оклюзії БПВ і можливого рефлюксу і реканалізації. З метою контролю якості життя пацієнтів просили заповнити анкету CIVIQ через 1 і 6 місяців після операції.

У результаті проведеного лікування через 6 місяців частота випадків часткової реканалізації стовбура великої підшкірної вени в 1 групі становила 4%, у другій – 0% ($p > 0.05$ за параметром χ^2). У всіх випадках рецидиви в першій групі спостерігалися при діаметрі пригирлової ділянки судини вище 21 мм. У ранньому післяопераційному періоді з однаковою частотою спостерігалися випадки більшого синдрому низької інтенсивності за ходом ВПВ. При аналізі якості життя пацієнтів за шкалою CIVIQ обидві методики є однаково ефективними.

Метод ендовенозного електрозварювання (ЕВЕЗ) має більш простий принцип трансформації електричної енергії в теплову, а також можливість саморегулювання тривалості експозиції робочої поверхні електрода в просвіті вени, що дозволяє досягати оклюзії стовбурів підшкірних вен діаметром до 30 мм без появи ознак рецидиву варикозної хвороби протягом 6 місяців післяопераційного спостереження.

Висновки. ЕВЕЗ є ефективним аналогом ЕВЛК з більш високим профілем безпеки і досконалим алгоритмом управління. Методика становить інтерес для подальшого наукового дослідження і практичного застосування.

ЕВЕЗ дозволяє ефективно проводити транскутанну венектомію при варикозній хворобі нижніх кінцівок з діаметром неспроможного сегмента підшкірної вени від 20 до 30 мм при мінімальному спектрі ускладнень.

Вступ. На сьогоднішній день варикозне розширення вен нижніх кінцівок (ВРВНК) є принципово важливим питанням на порядку денному в системі охорони здоров'я більшості країн світу через свою надзвичайну поширеність, латентний прогресуючий перебіг з важкими ускладненнями і життєво небезпечними наслідками. Вважається, що загальнопопуляційна поширеність має широку варіацію в діапазоні від 40 до 90% [1], при цьому простежується гендерна (переважна 60-70% поширеність серед жіночої частини населення) [2], вікова (прямий кореляційний зв'язок між показниками) [3] і соціальна (значний вплив статичного і динамічного варіантів фізичного навантаження) [4] складові кривої епідеміологічного розподілу; проте все ж основна роль у розвитку даного захворювання належить фактору генетичної схильності

[5]. Різноманітна клінічна симптоматика представлена спектром від мінімальних скарг на косметичний вигляд і дискомфортні відчуття до трофічних розладів м'яких тканин, значно знижують якість життя (ЯЖ), і потенційного тромбоутворення в просвіті вени зі зміненою гемодинамікою.

Ультразвукові методи діагностики з можливістю застосування дуплексного або триплексного режимів на даний момент є єдиним ефективним способом об'єктивного визначення стану венозного апарату нижніх кінцівок, вивчення локалізації та варіації неспроможності або оклюзії уражених сегментів, а також формування тактики комплексного лікування і профілактики подальшого прогресування [6].

При розробці лікувальної тактики на сьогоднішній день перевага надається транскутанним втру-

чанням [7]. Еталонним методом усунення вертикального рефлюксу по магістральних стовбурах підшкірних вен визнана ендовенознатермоабляція з лазерним або радіочастотним принципами деструкції ендотелію [8]. Додатковими і альтернативними підходами є хімічний вплив розчинами детергентів на стінку вени і механічне пошкодження внутрішньої вистилки судини [9]. У основі всіх методів лежить незмінний принцип: фізичне або хімічне пошкодження судинної стінки, досягнення керованої тимчасової тромботичної оклюзії судинного русла з подальшим стійким фіброзним закриттям венозного просвіту [10]. Своє місце в арсеналі оперативних втручань має і хірургічне видалення уражених вен; втім, і в цьому випадку позначається вплив концепції «малоінвазивної флебології» [11].

Широка поширеність, латентний перебіг і небезпека даного захворювання, а також недооцінка важливості проблеми пацієнтами і медичними фахівцями загального напрямку обумовлює актуальність популяризації даного питання в клінічній і академічній практиці з метою підвищення настороженості і обізнаності про ризики і ускладнення, а також можливості діагностики, лікування і профілактики.

Мета дослідження. Порівняння результатів після проведення ендовенозної лазерної коагуляції (ЕВЛК) стовбура великої підшкірної вени (ВПВ) із застосуванням радіального світловоду 1470 нм і методики ендовенозного електрозварювання (ЕВЕЗ) у пацієнтів різних вікових категорій з хронічною венозною недостатністю, обумовленою варикозним розширенням вен нижніх кінцівок, класу C₂₋₆E_{ps}A_{sp}P_r.

Матеріали та методи. Ретроспективний аналіз 279 клінічних випадків комбінованого хірургічного лікування пацієнтів із варикозним розширенням вен нижніх кінцівок, прооперованих на базі Університетської клініки (УК) Одеського національного медичного університету за період з 2015 по 2019 рр.

Загальна вибірка сформована ретроспективно, у міру аналізу ефективності ЕВЛК великої підшкірної вени (ВПВ) з використанням радіальної лазерної оптики з 2015 року і впровадження в практику клініки ендовенозного електрозварювання з 2018 року.

Критерії включення і виключення наведені в таблиці 1.

Таблиця 1

Критерії включення і виключення пацієнтів у дослідження

Критерії включення	Критерії виключення
Пацієнти з УЗ-ознаками неспроможності підшкірних вен (рефлюкс > 500 мс)	Пацієнти з рецидивом варикозної хвороби ніг після оперативного лікування
Пацієнти з клінічними проявами варикозного розширення підшкірних вен гомілки	Пацієнти з гіперкоагуляційними порушеннями, тромбозами глибоких вен і тромбофлебітом поверхневих вен в анамнезі
Пацієнти, які мають за класифікацією CEAP групу від C2 до C6	Епіфасціальне розташування, розсипний тип, звитий хід підшкірних вен

Вибірка стандартизована за віком, статтю та клінічними проявами ХВН, після чого розділена на 2 групи: 1) 192 пацієнти, яким проведена ЕВЛК неспроможного сегмента ВПВ / МПВ радіальним лазерним світловодом; 2) 87 пацієнтів, яким проведена ЕВЕЗ неспроможного сегмента підшкірної вени.

При проведенні ЕВЛК в 1 групі використовувався радіальний лазерний світловод з джерелом лазерного випромінювання «Ліка-хірург» в режимі постійної генерації лазерного хвилі довжиною 1470 нм при потужності 10 Вт. Для пацієнтів 2 групи застосовувалася спеціальна ендовенозна модифікація біполярного електрода для коагулятора «Свармед». Вибір конкретної методики здійснювався самим пацієнтом після детального обговорення переваг та недоліків, ознайомленням зі світовими та локальними статистичними показниками їх ефективності і можливими ризиками.

Середній віковий діапазон (M±m) пацієнтів: 1 група – 37,8±9,2 року; 2 група – 44,7±14,2 року.

• Гендерний розподіл пацієнтів: 1 група: жінки – 136 (69%) осіб, чоловіки – 61 (31%) особа; 2 група: жінки – 42 (48%) особи, чоловіки – 45 (52%) осіб.

• Середня довжина (M±m) неспроможного субфасціального сегмента ВПВ: 1 група – 376±41 мм; 2 група – 334±29 мм.

• Середня довжина (M±m) неспроможного субфасціального сегмента МПВ: 1 група – 154±19 мм; 2 група – 171±14 мм.

• Середній пригирловий діаметр неспроможною підшкірної вени: 1 група – [8–24] мм (M±m=15,7±3,8 мм); 2 група – [17–28] мм (M±m=22,1±1,8 мм).

Розподіл пацієнтів за шкалою CEAP наведений в таблиці 2.

Розподіл пацієнтів за шкалою CEAP

	1 група	2 група	Всього
C2	75 (39%)	23 (27%)	98 (35%)
C3	81 (42%)	38 (44%)	119 (43%)
C4	22 (11%)	18 (21%)	40 (14%)
C5	9 (5%)	4 (4%)	13 (5%)
C6	5 (3%)	4 (4%)	9 (3%)
Всього	192	87	279

Програма передопераційної діагностики включала збір скарг на предмет наявності типових симптомів варикозної хвороби ніг і фізикальне обстеження для оцінки наявності і ступеня варикозного розширення вен ніг. Доплер-ультразвукове сканування в кольоровому та спектральному режимах було виконано у всіх пацієнтів для оцінки вертикального ретроградного кровотоку по стовбурах великої і малої підшкірних вен, а також виявлення горизонтального рефлюксу з неспроможних перфорантних вен. Кількісно венозна недостатність визначалася в разі пульсової хвилі ретроградного кровотоку тривалістю понад 500 мс після маневру мануальної компресії гомілки. Розмітка мережі підшкірних вен з маркуванням ключових точок (передбачуваних місць пункції вен, вузлів поділу столів і відходження притоків, вариксів і перфорантних вен) виконувалася безпосередньо перед операцією в положенні пацієнта стоячи. Від усіх пацієнтів було отримано письмове інформовану згоду стандартної форми актуального державного зразка; додатково, а також був запропонований опитувальник з хронічної венозної недостатності (CIVIQ). Збір даних, аналіз і розрахунки проводилися з використанням розширеного пакету програми Microsoft Excel 2016.

Післяопераційна консервативна терапія включала в себе курс флеботоніків (діосмін-гесперидиновий комплекс 1000 мг на добу) протягом 60 днів і препарати НПЗЗ за потребою. Рівномірна еластична компресія досягалася за допомогою застосування ліцензованого госпітального компресійного трикотажу II класу компресії (22 – 32 мм рт. ст.) протягом від 14 до 28 діб.

Усі пацієнти проходили контрольну перевірку через 7 днів, 1 та 6 місяців, і потім кожні півроку. Фізикальне обстеження і кольорове дуплексне сканування оперованої кінцівки виконувалося для оцінки якості оклюзії ВПВ і можливого рефлюксу-тареканалізації. Пацієнтів просили заповнити анкету CIVIQ через 1 і 6 місяців після операції, що було визначено як post-CIVIQ-1 і post-CIVIQ-2 результати, відповідно.

Опитувальник з хронічної венозної недостатності (CIVIQ) використовувався для оцінки якості життя пацієнта (ЯЖ), спираючись на 20 ключових пунктів, розподілених на 4 групи (больовий синдром, фізичний, психологічний і соціальний стан).

По кожній із них запропонована кількісна оцінка інтенсивності даного показника від 1 до 5. Відповідно, мінімальний загальний бал – 20, що говорить про відмінну якість життя, а максимальний – 100, що відображає дуже поганий загальний стан людини [9].

Результати досліджень та їх обговорення.

Формалізований план операції

Фізичний і психологічний комфорт пацієнта досягався шляхом вибору оптимального і компромісного положення на столі з урахуванням анатомічних особливостей тіла; метою було положення на спині з маневром Тренделенбурга. В рамках концепції малоінвазивної флебології, все втручання зводилося до черезшкірних варіантів; всі етапи операції контролювалися за допомогою інтраопераційного УЗ контролю безпосереднього хірургом. Операційна тактика передбачала принципове використання місцевої навігуючої тунельної тумесцентної анестезії холодним розчином лідокаїну 0,1% у фасціальній оболонці стовбура підшкірної вени. Доступ до просвіту вени здійснювався за методикою Сельдингера в місці виходу стовбура вени з-під фасції Томпсона. Установка інтрод'юсеру відповідного діаметру і проведення ефеторної частини генератора випромінювання здійснювалася відповідно до класичної методики під ультразвуковим контролем. Для пацієнтів контрольної групи лазерне оптоволоконно позиціонувалося в 20 мм від сафено-феморальногоспівустя. Стандартна потужність на стегні встановлювалася на рівні 9–10 Ватт, що за умови рівномірної концентричної компресії за рахунок тунельованоготумесценту і зовнішнього стискання датчиком апарату УЗД при постійній лінійній швидкості екстракції світловоду забезпечувало розрахункову лінійну щільність енергії 5 Вт / мм. У пацієнтів досліджуваної групи наконечник електрода для ендовенозного електрозварювання позиціонувався в аналогічній точці. З огляду на те, що конструкційні та робочі особливості апарату передбачають регулювання ступеня деструкції стінки вени спираючись на її біофізичні параметри електропровідності й електроопору в режимі реального часу, що передаються по контуру зворотного зв'язку до керуючого модулю пристрою-генератора, тривалість експозиції елект-

рода визначалася автоматично, а тракція ефекторної частини була дискретною і пропорційною довжині робочої поверхні. Візуальний контроль процесу коагуляції в обох групах здійснювався за допомогою ультразвукового контролю, орієнтуючись на ехо-ознаки облітерації вени (поява неоднорідного гіперехогенного вмісту в просвіті спазмованої судини). Варикозно розширені притоки підшкірних вен були виділені і лігвані за методикою Вараді. Перфорантні вени на стегні і гомілки, в залежності від їх анатомічної конфігурації, були ліквідовані за допомогою лазерної термоабляції із застосуванням торцевого оптоволоконна або лігвані через мікродоступи.

Безпосередні і віддалені результати

У результаті оперативного лікування було прооперовано 279 пацієнтів із варикозним розширенням вен нижніх кінцівок. При цьому односторонній процес був зафіксований у 199 осіб (114 осіб з правобічною локалізацією і 85 – з лівосторонньою); у 80 пацієнтів захворювання

було виявлено на обох ногах. З огляду на анатомічні особливості кожної кінцівки в контексті оперативного підходу, було прийнято рішення приймати одну кінцівку з діагностованим варикозним розширенням вен за одиницю спостереження і лікування. Відповідно, було проведено втручання на 359 нижніх кінцівках у пацієнтів з варикозною хворобою ніг.

Контроль лікування проводився за допомогою опитування та УЗ-контролю інтраопераційно і через 7 днів, 1, 6 місяців після операції. Як критерій був обраний параметр повноти облітерації неспроможного сегмента магістральних підшкірних вен. Результати були згруповані через 6 місяців наступним чином: «відмінно» – в післяопераційному періоді реканалізація стовбура не спостерігалася, «задовільно» – спостерігалася сегментарна реканалізація без гемодинамічно значущого рефлюксу крові по стовбуру, «незадовільно» – гемодинамічно значущий рефлюкс крові по стовбуру (таблиця 3).

Таблиця 3

Об'єктивні результати лікування

	1 група	2 група
Відмінно	189 (96%)	87 (100%)
Задовільно	8 (4%)	–
Незадовільно	–	–
Всього	192	87

Як критерій порівняння обрані тільки результати «відмінно». У післяопераційному періоді (6 місяців) частота випадків часткової реканалізації стовбура ВПВ на стегні в 1 групі становила 4%, у другій – 0% ($p > 0,05$ по параметру χ^2). У всіх випадках реканалізації в першій групі рецидив спостерігався в басейні великої підшкірної вени; при цьому діаметр пригирлової ділянки склав понад 21 мм.

Усі пацієнти були виписані додому в день операції. Не було зафіксовано жодних післяопераційних ускладнень, таких як гематоми, неврити, опіки шкіри, перифлебіти, тромбози глибоких вен. Було відзначено вісім випадків локальних синців внаслідок флебектомії або тумесцентної анестезії; при цьому були зафіксовані випадки післяопераційного болю. Повне спостереження було виконано у 160 (94%) пацієнтів. Через 1 місяць в обох групах у 13 пацієнтів відзначалася тимчасова легка болючість, ще у 4 – парестезії на гомілці; анамнез даних пацієнтів був обтяжений наявністю цукрового діабету; у 7 пацієнтів загальної вибірки зберігалася симпто-

матика ХВН у вигляді важкості в гомілках при УЗ-ознаках ліквідованого ретроградного кровотоку по підшкірних венах; у даних хворих варикозне розширення вен ніг поєднувалося з ліпідерматосклерозу гомілок. Повна оклюзія підшкірних вен була зафіксована на рівні 96% протягом 1 та 6 місяців в 1 групі і 100% в другій, що продемонстровано при дуплексному скануванні. У восьми пацієнтів після ЕВЛК була зафіксована часткова проксимальна (<20 см) реканалізація БПВ.

Середній бал до анкетування CIVIQ у першій групі склав $78,7 \pm 4,1$, а в другій $77,3 \pm 3,6$ ($p > 0,05$). Надалі при аналізі динаміки загального і часткових параметрів якості життя в обох групах простежувалися статистично значущі зміни через 28 діб після проведеного лікування в порівнянні з передопераційними результатами; незначне поліпшення практично за всіма параметрами спостерігалось при повторному огляді через 6 місяців. На жодному з етапів не виявлено статистичного переваги за однією з методик (табл. 4).

Бали CIVIQ, зареєстровані до операції і через 1 і 6 місяців спостереження

	Пре-CIVIQ	пост-CIVIQ-1	пост-CIVIQ-2	p-значення
Біль				
1 група	18,7±3,1	7,7±2,3	5,9±1,4	0,001
2 група	17,6±1,2	6,7±1,1	6,5±1,2	0,001
Фізичний стан				
1 група				
2 група	31,1±1,9 28,9±2,4	14,9±2,5 13,3±1,6	12,4±2,0 12,8±1,7	0,001 0,001
Психологічний стан				
1 група				
2 група	17,7±1,1 18,4±2,1	9,4±0,9 8,5±1,4	6,8±1,7 7,1±1,2	0,001 0,001
Соціальний стан				
1 група				
2 група	11,2±2,0 12,4±1,4	7,1±1,1 5,9±1,6	6,3±1,4 6,2±1,5	0,001 0,001
Загальний бал				
1 група	78,7±4,1	39,1±3,4	31,4±3,3	0,001
2 група	77,3±3,6	34,4±2,9	32,6±2,8	0,001

Важливо відзначити позитивну динаміку клінічного перебігу виразок шкіри у пацієнтів усіх груп. Із 7 пацієнтів з активними трофічними ушкодженнями шкіри лише у одного не відбулося самостійне повне заміщення дефекту рубцевою тканиною протягом 3 місяців. Після повторної консультації онкологом і пластичним хірургом пацієнт був направлений на хірургічне лікування на базі комбустіологічних відділення. Такі результати вказують на те, що, незалежно від обраної методики лазерного хірургічного лікування, всі вони ефективно дозволяють ліквідувати трофічні значущі мікроциркуляторні зміни і повернути їх в межі критичних значень.

Обговорення. Малоінвазивні черезшкірні методики лікування варикозної хвороби нижніх кінцівок знаходять все більш широке застосування в протягом останніх 20 років. У контексті визначення ефективності лікування захворювання в залежності від його патофізіологічної основи ендovenозна термоабляція показує високу ефективність щодо стовбурових варіантів рефлюксу крові; безпечність і багатообіцяючі довгострокові результати роблять її ефективною альтернативою класичним операціям відкритої венозної хірургії [10], [11].

Метою ендovenозної термоабляції є досягнення стійкої оклюзії просвіту судини шляхом докладання теплової енергії до її стінки. Технічний успіх залежить від кількості енергії, що поглинається веною [12]. Цей процес, в свою чергу, в значній мірі визначається декількома факторами, загальна суть яких зводиться до рівномірного розподілу достатньої кількості тепла по цільовій ділянці [12]. У першу чергу, мова йде про фізичні принципи роботи апаратно-технічного оснащення хірурга. Часто використовувани на сьогоднішній день висо-

кочастотні діодні лазери з довжиною генерованої хвилі 1300-1600 нм мають здатність підводити енергію до тканин з піком поглинання водною компонентою, викликаючи безпосереднє теплове ушкодження ендотеліальних клітин стінки вени [12], [14]. Питання кількості енергії, необхідної для видалення неспроможного сегмента судини, визначається його калібром. Літературні дані показують, що діодний лазер 1470 нм вимагає лінійної щільності енергії в межах 65–100 Дж / см, щоб викликати стійку оклюзію просвіту вени, що протягом 1 року спостереження досягається практично в 100% випадків [10,12]. Важливою складовою успіху проведеної процедури, що повністю залежить від кваліфікації хірурга, є анестезія; тумесцентний маневр забезпечує не тільки такі очевидні переваги, як аналгезія і термоізоляція перивенозних тканин, але і концентрична компресія венозної стінки до ефеторних частини генератора теплової енергії [11].

Істотним недоліком будь-якої лазерної методики є збереження в тій чи іншій мірі спектру побічних ефектів (опіки, екхімози, перифлебії, реканалізації), пов'язаного з практичною складністю визначення рівноважної точки дози випромінювання, еквівалентної необхідній кількості тепла, що залежить від низки факторів: по-перше, неможливість перерахунку генерованої світлової енергії в теплову в умовах постійної нелінійної зміни стану ефеторних частини лазерного волокна і стінки посудини; по-друге, складність визначення повноти площі контакту стінки вени з лазерним оптичним і об'ємної щільності розподілу теплової енергії, що, в свою чергу, призводить до утруднення вибору швидкості екстракції світловода з просвіту судини; по-третє, відсутність конструктивної основи для реалізації контуру зворотного зв'язку з

генератором, що нівелює альтернативний спосіб калібрування дози випромінювання на одиницю цільової області шляхом вимірювання біофізичних параметрів електропровідності й електроопору деструктованих тканин судини. Методологічна варіабельність існуючого методу безпосередньо пов'язана з досвідом фахівців і розумінням ними нюансів процесу, що служить додатковим джерелом ускладнень.

У практичній діяльності лікаря-флеболога ця проблема вирішена шляхом встановлення допустимої для виконання ендовенозної лазерної коагуляції з використанням 1470 нм діодного лазера і радіального волокна верхньої межі пригирлового діаметра підшкірної вени близько 20 мм і наступною рекомендацією підвищувати настороженість щодо можливості виникнення рецидиву і проведення профілактики при збільшенні діаметра цільової судини. При цьому референтні значення калібру судини понад 20 мм пов'язані з експоненційним зростанням ризику реканалізації, а тактика збільшення поглиненої дози за рахунок потужності або тривалості експозиції потенціє ризик травми перивенозних тканин.

Зазначені обставини обумовлюють актуальність пошуку нового методу термальної абляції з меншим нагріванням тканин і більш досконалим алгоритмом управління. На даний момент, метод ендовенозного електрозварювання (ЕВЕЗ), розроблений багатопрофільною командою НМАПО ім. П.Л. Шупика на основі технології електрозварювання живих біологічних тканин, відповідає даним вимогам.

Простіший принцип трансформації електричної енергії в теплову, а також можливість саморегулювання тривалості експозиції робочої поверхні електрода в просвіті вени до моменту різкого зниження її електропровідності, що характеризує якісну зміну її складу і життєздатності, роблять процес дозо- і часо-незалежним, а отже, більш ефективним, більш зручним і більш безпечним. При цьому, фізичні розміри електрода і такий принцип роботи дозволяють добиватися оклюзії стовбурів підшкірних вен великих діаметром, аж до 30 мм, без появи ознак рецидиву варикозної хвороби протягом 6 місяців післяопераційного спостереження.

Таким чином, ЕВЕЗ є безпечним і ефективним методом лікування хронічних венозних захворювань нижніх кінцівок, представляючи собою повноцінну альтернативу ендовенозної лазерної коагуляції при великих діаметрах вен. Для більш точної оцінки ризиків виникнення побічних ефектів, характерних для ендовенозних термальних методик, а також для визначення діапазону допустимого для проведення процедури діаметра неспроможної вени, необхідні подальші дослідження на різних клінічних групах пацієнтів з варіативними сценаріями перебігу хронічної венозної недостатності ніг і коморбидної патології.

Висновки. ЕВЕЗ є ефективною альтернативою ЕВЛК з більш високим профілем безпеки і досконалим алгоритмом управління.

ЕВЕЗ дозволяє ефективно проводити черезшкірну венектомію при варикозній хворобі нижніх кінцівок із діаметром неспроможного сегмента підшкірної вени від 20 до 30 мм при мінімальному спектрі ускладнень.

Інформація про конфлікт інтересів. Автори заявляють про відсутність конфлікту інтересів при виконанні наукового дослідження та підготовці даної статті.

Інформація про фінансування. Автори гарантують, що вони не отримували жодних винагород у будь-якій формі, здатних вплинути на результати роботи.

Особистий внесок кожного автора у виконання роботи:

Чернуха Л.М. – розробка концепції і дизайну дослідження, аналіз отриманих даних, редагування, статистична обробка даних;

Чехлов М.В. – збір матеріалу дослідження, розробка дизайну дослідження, аналіз отриманих даних;

Рябоконе А.М. – збір матеріалу дослідження, аналіз отриманих даних, підготовка тексту статті;

Столярчук Е.А. – збір матеріалу дослідження, аналіз отриманих даних.

Список використаної літератури

1. NICE. Varicose veins in the legs. The diagnosis and management of varicose veins. 2013 July.
2. Brake Maresa, Lim Chung S., Shepherd Amanda C., Shalhoub Joseph, Davies Alun H. Pathogenesis and etiology of recurrent varicose veins. *Journal of Vascular Surgery*, 2013 March. 57 (3): 860–868.
3. Eberhardt R.T., Raffetto J.D. Chronic venous insufficiency. *Circulation*. 2014;130(4):333–346.
4. Baliyan Vinit, TajmirShahein, HedgireSandeep S., GanguliSuvranu, PrabhakarAnandM. Lower extremity venous reflux. *CardiovascDiagnTher*. 2016 Dec; 6(6): 533–543. doi: 10.21037/cdt.2016.11.14
5. Lakhanpal S. Lower extremity venous insufficiency MUST be evaluated and treated as apart of 'Infra-diaphragmatic venous disease'. *Venous Review*. 2015 June; 8 (2): 1–11.
6. Bishawi M, Bernstein R, Boter M et al. Mechanochemical ablation in patients with chronic venous disease: a prospective multicenter report. *Phlebology*. 2014 Jul; 29(6): 397–400.
7. Biemans A.A, Kockaert M, Akkersdijk G.P. et al. Comparing endovenous laser ablation, foam sclerotherapy, and conventional surgery for great saphenous varicose veins. *J Vasc Surg* 2013; 58(3): 727–734.
8. Malskat W. S. J. et al. Randomized clinical trial of endovenous laser ablation versus steam ablation (LAST trial) for great saphenous varicose veins. *BJS*. 2014 August; 101 (9): 1077–1083. doi: 10.1002/bjs.9580.

9. Hirokawa Masayuki, Kurihara Nobuhisa. Comparison of Bare-Tip and Radial Fiber in Endovenous Laser Ablation with 1470 nm Diode Laser. *Ann Vasc Dis.* 2014; 7(3): 239–245. doi: 10.3400/avd.0a.14-00081.
10. Vourliotakis Georgios, Sahsamans Georgios, Evagelidis Paschalis, Aivatidi Christina. Endovascular laser treatment of incompetent saphenous veins using the 1470 nm diode laser and radial fiber. *Ann Med Surg (Lond).* 2018 Jan; 25: 12–16. doi: 10.1016/j.amsu.2017.12.002.
11. Bard S., Goldberg DJ. Complications of vascular laser treatment. *Laser treatment of vascular lesions. Aesthet Dermatol.* Basel, Karger, 2014. 1: 121–142.
12. Saha S., Tiwari A., Hunns C., Refson J., Abidia A. Efficacy of topical local anaesthesia to reduce perioperative pain for endovenous laser ablation of varicose veins: a double-blind randomized controlled trial. *Ther. Adv. Cardiovasc. Dis.* 2016; 10(4): 251–255.

Стаття надійшла до редакції: 10.01.2020 р.

Пациенты с высоким риском развития венозных трофических язв после эпизода ТГВ... Некоторые аспекты патогенеза, возможно ли прогнозировать возникновение трофических нарушений?

Л.М. Чернуха, А.А. Гуч, Е.П. Тумасова

Национальный институт хирургии и трансплантологии им. А.А. Шалимова НАМН Украины, отдел хирургии магистральных сосудов, отдел функциональных исследований, отдел патоморфологических и цитологических исследований, Киев

Реферат

ТГВ проявляется важными нарушениями в системе гемостаза и, в большинстве случаев, сопровождается развитием ПТС. Патогенетичні зміни, що виникають у пацієнтів із ПТС у системі гемостаза і системі мікроциркуляторного русла нижніх кінцівок в сукупності є постійним підтримуваним механізмом, що викликає не тільки утворення і прогресування трофічних порушень, але і виникнення самої виразки.

Відповідно до літературних даних, при наявності певних факторів ризику, таких як наявність в анамнезі венозної тромбоемболії, раніше існуючого варикозного розширення вен нижніх кінцівок, чоловічої статі, а також ожиріння незалежно збільшується ризик розвитку ПТС виразки через 1 рік. Виявлення таких пацієнтів з урахуванням факторів ризику, а також беручи до уваги можливість розвитку виражених патогенетичних порушень, необхідно для призначення патогенетично спрямованого лікування із застосуванням – сулодексиду, призначення якого може не тільки запобігти рецидивам ТГВ, а й з огляду на фактори ризику, запобігти розвитку трофічних порушень, зокрема трофічних виразок.

Abstract

Patients at high risk of developing venous trophic ulcers after an episode of DVT... Some aspects of pathogenesis, is it possible to predict the occurrence of trophic disorders?

L.M. Chernukha, A.A. Guch, E.P. Tumasova

National Institute of Surgery and Transplantology named A.A. Shalimov NAMS Of Ukraine, Kiev

DVT is manifested by severe disorders in the hemostatic system and, in most cases, is accompanied by the development of PTS. The pathogenetic changes that occur in patients with PTS in the hemostatic system and the microcirculatory system of the lower extremities in the aggregate are a constant supporting mechanism that causes not only the formation and progression of trophic disorders, but also the appearance of the trophic ulcer itself.

According to the literature, in the presence of certain risk factors such as the presence of a history of venous thromboembolism, pre-existing varicose veins of the lower extremities, males, and obesity, the risk of developing an ulcer after 1 year increases independently. The identification of such patients, taking into account risk factors, and also taking into account the possibility of developing pronounced pathogenetic disorders, is necessary for prescribing pathogenetically directed treatment using sulodexide, the appointment of which can not only prevent recurrence of DVT, but also, taking into account risk factors, prevent the development of trophic disorders and the appearance of trophic ulcers.

Тромбоз глубоких вен (ТГВ) – осложнение, связанное в основном с весомыми нарушениями в системе гемостаза. Последствия, возникающие вследствие ТГВ, могут приводить к патологии, называемой посттромботическим синдромом (ПТС) [1-9]. Как свидетельствуют данные литературы, ПТС является наиболее распространенным осложнением ТГВ-формой хронической венозной недостаточности (ХВН), которая развивается у 20-50% пациентов после ТГВ, в т.ч. в виде тяжелых проявлений возрастая до 5% случаев. Другие авторы считают, что ПТС развивается в течение двух лет после перенесенного ТГВ у 20–50% пациентов, частота же тяжелых проявлений доходит до 10% [9,10]. Тем не менее, сообщается, что распространенность ПТС может широко варьировать от одного исследования к другому. Основные причины, которые объясняют эти различия, включают диагностические инструменты, используемые для оценки ПТС, атрибуты исследуемой популяции,

временной интервал между острыми эпизодами ТГВ и возникновением ПТС и др. факторы.

Недавние исследования позволили улучшить понимание эпидемиологии, факторов риска и экономического воздействия ТГВ [11,12,13]. Эпидемиологические данные показывают, что ПТС является частым явлением и может быть связано с артритом, диабетом и хроническим заболеванием легких, что приводит к заметному изменению качества жизни и значительному снижению работоспособности [11,14].

Заболеваемость ПТС несет потери значительной экономической и социальной значимости. Общее количество затрат на лечение (включая диагностические процедуры – ультразвуковая визуализация поверхностной и глубокой венозных и др. систем, лабораторные и патоморфологические тестирования, медикаментозные затраты и госпитализация, которые являются основным драйвером затрат, значительно выше у пациентов с ТГВ и ПТС, по сравнению с другими проявлениями

ями хронических заболеваний вен (ХЗВ) [15,16]. ПТС также оказывает негативное влияние на здоровье и качество жизни (QOL), с ухудшением оценки с прогрессированием ПТС. Примечательно, что пациенты с ПТС сообщают о значении QOL, которые сопоставимы с тяжелыми хроническими заболеваниями, такими как диабет и застойная сердечная недостаточность [17–19]. Как свидетельствуют данные литературы пациенты с илиофemorальным ТГВ имеют повышенный риск возникновения ПТС (2-летний уровень ПТС 50% или более) [20,21], а также большую вероятность развития серьезных проявлений ПТС, таких как венозная хромота и венозные язвы [22,23].

Как указывают авторы [9] обсуждение эпидемиологии ПТС является важным фактором, позволяющим с одной стороны – благодаря идентификации предикторов ПТС выделить группы риска пациентов предрасполагающих к возникновению ПТС, а также дать возможность оптимизировать будущее лечение. С другой стороны, оценка распространенности и тяжести ПТС среди определенных слоев населения также важны для оптимизации ресурсов здравоохранения, распределения и оптимизации отбора пациентов для профилактики и лечения.

Согласно данным научных исследований, ПТС развивается после ТГВ из-за выраженной венозной гипертензии (рис. 1) [1], которая приводит к снижению перфузии в икроножных мышцах и повышению проницаемости тканей, в результате чего возникает хронический отек, гипоксия тканей, прогрессирующая дисфункция икроножной помпы, подкожный фиброз и, в конечном итоге, изъязвление кожи. Реализация хронической венозной гипертензии осуществляется с помощью двух основных механизмов: венозной обструкции и клапанного рефлюкса, так как в последующем ТГВ также запускает вызванное воспалением повреждение клапанов в вовлеченных сегментах [24–26].

Как известно, ТГВ не всегда сопровождается развитием ПТС.

Согласно данным научных публикаций [1–9] факторами риска ПТС являются следующие:

- пожилой возраст;
- повышенный индекс массы тела (ИМТ);
- ранее существовавшая первичная венозная недостаточность;
- характеристики исходного ТГВ (проксимальный ТГВ, поражающий особенно подвздошную или общую бедренную вену) указывают на более высокий риск ПТС; в то же время более ранние исследования показали, что до 20–80% пациентов с ПТС имели ТГВ дистальных отделов конечности (голень) [27,28];
- качество пероральной антикоагуляции (риск ПТС возрастает, если уровень антикоагуляции недостаточен при наличии терапевтического МНО в течение первых 3 месяцев лечения антагонистами витамина К);
- рецидивирующий ипсилатеральный ТГВ;

- постоянные венозные симптомы / признаки через 1 месяц после острого ТГВ;
- остаточный тромбоз на доплерографии;
- стойкое повышение D-димеров [29, 30].

В то же время некоторые литературные источники свидетельствуют, что наследственные или приобретенные нарушения тромбофилии увеличивают риск возникновения ТГВ и его рецидивов; тем не менее, нет достаточных доказательств, чтобы предположить связь между унаследованной или приобретенной тромбофилией и повышенным риском ПТС в качестве последствий предшествующего ТГВ [31,32].

Если конкретизировать данную проблему в соответствии с имеющимися научными данными, очевидно, что все теоретические и практические положения, подвергаются дискуссии. Однако мы видим свет в конце тоннеля и многие полученные результаты, базирующиеся на данных исследований, могут позволить нам делать непосредственные выводы.

В свою очередь, факторы риска могут быть провокационными и предрасполагающими к развитию ПТС.

1 – факторы риска, очевидные на момент диагностики ТГВ.

Риск возникновения ПТС выше (в два-три раза) после проксимального ТГВ, особенно при локализации с вовлечением подвздошной или общей бедренной вен, по сравнению с дистальным ТГВ [33,21].

При наличии предшествующей первичной венозной недостаточности риск ПТС возрастает до двухкратного [33–35].

Повышенный ИМТ (больше 30), удваивает риск ПТС [33,36–39].

Пожилой возраст увеличивает риск ПТС от 30% до трехкратного [36–38,40,87].

2 – факторы риска, связанные с лечением острого ТГВ.

Недостаточная (т.е. субтерапевтическая) антикоагуляция с помощью АВК в течение первых 3 месяцев лечения ТГВ увеличивает риск возникновения ПТС примерно в два раза [38,40,87]. Было высказано предположение, что НМГ могут быть более эффективными, чем АВК для профилактики ПТС [41]. Вопрос – является ли лечение ТГВ с помощью прямых пероральных антикоагулянтов (ДОАС) более эффективным в предотвращении возникновения ПТС, чем при использовании АВК, до сих пор остается без ответа. Анализ данных исследования Эйнштейн не продемонстрировал статистически значимого снижения риска развития ПТС в группе лечения ривароксабаном по сравнению с низкомолекулярными гепаринами (НМГ) /АВК [42]. В отличие от недавнего небольшого ретроспективного наблюдения исследование показало более низкую частоту возникновения ПТС у пациентов, получавших ривароксабан по сравнению с варфарином [43].

3 – факторы риска, являющиеся очевидными после острого ТГВ при динамическом наблюдении пациента.

Ипсилатеральный рецидив ТГВ увеличивает риск развития ПТС в шесть раз [37,38,44,45].

Наличие стойких венозных симптомов и признаков в течение 1 месяца после острого ТГВ повышают риск развития последующего ПТС [38,46].

Существуют противоречивые данные о роли окклюзии или реканализации и/или клапанного рефлюкса на компрессионном УЗИ как предикторов ПТС. Недостаточная скорость процесса реканализации (например, через 3-6 месяцев после острого ТГВ) на УЗИ может свидетельствовать об умеренном (в 1,5–2 раза) повышении риска развития ПТС. Наличие рефлюкса также было предложено признать независимым предиктором ПТС [47-54].

4 – наличие повышенных величин некоторых маркеров воспаления, таких как С-реактивный белок (СРБ); интерлейкин-6 (IL-6), IL-8 и IL-10; межклеточная адгезиямолекула (ICAM) -1 и более высокие уровни матриксной металлопротеиназы (ММР) -1 и ММР-8, измеренные в различные моменты времени после ТГВ связаны с более высоким риском PTS [55-59].

Может ли D-димер быть полезным маркером для прогнозирования возможности развития ПТС после ТГВ еще не установлено [48].

Jean-Philippe Galanaud и др. [9] приводят классификацию рискфакторов, влияющих на развитие ПТС.

Клинические проявления ПТС включают совокупность симптомов и признаков, которые весьма вариабельны от пациента к пациенту, тяжесть проявления которых может колебаться от минимального дискомфорта до тяжелых клинических проявлений, таких как хроническая венозная боль, трудноизлечимый отек и изъязвления на нижних конечностях. Интенсивность проявлений симптомов и признаков увеличивается в течение дня и может со временем убывать [60,61,62,1]. Оценка тяжести проявления ПТС должна проводиться не менее, чем через 3 месяца после острого ТГВ [9]. Как известно, для определения тяжести проявления ПТС наиболее использованной шкалой является шкала Villalta, как отражающая тяжесть острых симптомов и признаков ТГВ и помогающая определить категорию тяжести проявлений ПТС [63]. Согласно шкале Villalta, трофические язвы являются наиболее тяжелым последствием прогрессирования ПТС.

Как известно, развитие венозных язв – результат первичного венозного клапанного рефлюкса или может быть вторичным к предыдущему событию ТГВ [64,65]. Трофические венозные язвы являются проявлением хронической воспалительной травмы, вызванной выраженными нарушениями макрогемодинамики в виде хронической венозной гипертензии [66]. Венозные язвы имеют тенденцию образовываться в области голени,

сочетаться с отеками и варикозной деформацией вен [67].

Венозная язва является изнурительным проявлением тяжелого ПТС после ТГВ. Если ПТС развивается у 20–50% пациентов с ТГВ, то тяжелые его проявления, включая венозные язвы, развиваются у 5–10% [67]. Распространенность венозных язв оценивается в диапазоне от 0,1 до 2% [68, 69]. Лечение венозных язв является проблемой для пациента и системы здравоохранения [65], учитывая их рецидивы у 26–69% пациентов в течение 12 месяцев [70].

Как уже упоминалось выше, основными доминирующими факторами риска для развития ПТС являются анатомически обширные ТГВ, нарушение (слабо выраженная) реканализации вен, рецидивирующий ипсилатеральный ТГВ, выраженность постоянных симптомов для нижних конечностей через 1 месяц, после острого ТГВ, ожирение и пожилой возраст [67].

Как свидетельствуют данные литературы [3], среди факторов риска развития трофических язв доминируют возраст [70], наличие рефлюкса в глубоких венах [71], высокий индекс массы тела (ИМТ), и низкая физическая активность [72], а также потенциально мужской пол, курение, диабет, заболевания периферических артерий и травмы нижних конечностей [73]. При этом антикоагулянтная терапия и использование компрессионных чулок не оказывают влияния на снижение риска развития язвы [74].

Однако, учитывая факторы риска, безусловно необходимо принимать во внимание нарушения гемостаза, которые могут иметь специфический характер. Так, согласно данным научных публикаций, коагуляция крови в конечном итоге приводит к образованию фибриновых сгустков. При этом их характеристики, проявляющиеся изменением показателей плотности и пластичности, значительно различаются у людей с различными генетическими и экологическими факторами [75]. Исследования показали, что сгустки, состоящие из тонких и сильно разветвленных фибриновых волокон, предрасполагают к возникновению артериальных и венозных тромбозных событий и могут иметь прогностическое значение [76–78].

В 2016 году Maciej Wiktor Polak et. al [3] обнаружили, что протромботический фенотип сгустка плазмы, обнаруженный около 3 месяцев с момента обострения ТГВ, ассоциировался с клиническим проявлением ПТС во время наблюдения [79]. Однако, в большей мере фенотип компактного фибринового сгустка был также связан с повышением D-димера плазмы, С-реактивного белка (СРБ) и активируемым тромбином ингибитором фибринолиза (thrombin-activatable fibrinolysis inhibitor – ТАФИ). Тем не менее, ни у одного из этих пациентов не было венозных язв. Maciej Wiktor Polak et. al [3], предположили, что у пациентов с неблагоприятными показателями фенотипа фибринового сгустка увеличивается риск развития венозных язв после ТГВ. В связи с этим авторы провели когорт-

ное исследование среди пациентов с ТГВ с долгосрочным наблюдением для оценки ассоциации между свойствами фибрина и развитием венозных язв. Maciej Wiktor Polak et.all [3] обнаружили, что более плотное образование фибринового сгустка и сниженная восприимчивость к лизису не только предрасполагает к ПТС, что соответствует выводам их предыдущего исследования [80], но также значительно увеличивает риск развития посттромботической венозной язвы. Выводы авторов свидетельствуют что неблагоприятные свойства фибринового сгустка (плотные и устойчивые к лизису фибриновые сгустки) могут иметь значение для прогнозирования образования венозных язв.

Если мы рассматриваем состояние ТГВ с последующей трансформацией в ПТС, закономерным являются изменения в системе гемостаза, в т.ч. в системе нейтрофильных гранулоцитов (НГ), являющихся представителями неспецифической системы защиты организма и играющих важную роль в патогенетических реакциях микроциркуляторного русла. Они активно взаимодействуют с эндотелием, который способствует адгезии НГ; участвуют в повреждении клеток эндотелия и прилежащих тканей, благодаря активному выделению высокоактивных кислородных радикалов, принимают непосредственное участие в воспалительных реакциях. Как известно, в условиях хронической венозной гипертензии развивается нарушение проницаемости капилляров кожи и подкожной клетчатки, в результате чего происходит выход в экстравазальное пространство эритроцитов, лейкоцитов, крупных белковых молекул и липидных комплексов. НГ испытывают постоянное влияние этих раздражающих факторов, что приводит к стимуляции клеток, появлению значительного числа активированных НГ. Во время

постоянной стимуляции функциональной активности происходит истощение кислородзависимого бактерицидного потенциала системы НГ, который в свою очередь может привести к проявлению или обострению воспалительного процесса [81-86]. Поэтому от состояния системы антимикробной защиты НГ зависит течение и исход сосудистых заболеваний, а особенно тех патологических состояний, которые связаны с возможностью развития трофических нарушений, в т.ч. появлением длительно незаживающих трофических язв при ХВН. Учитывая выраженную реакцию и чувствительность НГ к воспалительным процессам, происходящим в организме, изучение их состояния может явиться прогностическим фактором, свидетельствующим о возможности развития и прогрессировании трофических нарушений.

Проведено обследование 75 пациентов с ПТС, находившихся на обследовании в отделе хирургии магистральных сосудов Национального института хирургии и трансплантологии им. А.А. Шалимова НАМН Украины, 40 из которых не имели трофических нарушений. 35 пациентов имели трофические нарушения (17 – с открытыми трофическими язвами). Контрольную группу составили 30 добровольцев без патологии. Проведенный анализ количественных и качественных характеристик НГ показал, что в цитограммах крови обследованных пациентов встречаются неактивированные, а так же активированные формы клеток (НГ). Неактивированные НГ имели круглую форму с четкими контурами окружающей мембраны, плотным и умеренно плотным цитоплазматическим матриксом, что свидетельствовало о сохраненном бактерицидном потенциале НГ в виде значительного количества азурофильных и специфических гранул (рис. 1).

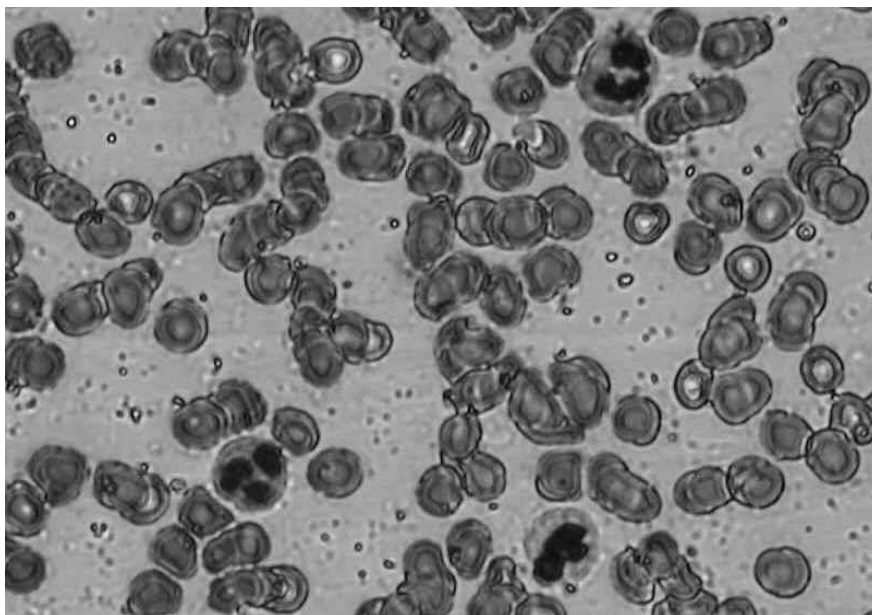


Рис. 1. Кровь: неактивированный НГ крови с четкими контурами клеточной мембраны, умеренной плотностью цитоплазмы.

Для активированных НГ был характерен выраженный полиморфизм форм, размеров и отдельных морфоструктур. При детальном анализе полученных данных было выявлено, что признаки активации клеток выражены неодинаково. Однако, большинство клеток имели вы-

раженные деструктивно-дистрофические изменения, просветленный цитоплазматический матрикс, что подтверждало сниженный бактерицидный потенциал в виде незначительного количества азурофильных и специфических гранул.




Рис. 2. Активированный НГ крови с выраженными деструктивно-дистрофическими изменениями, просветленным цитоплазматическим матриксом.

На основании морфометрического исследования соотношения клеточных параметров была представлена морфофункциональная система НГ в виде I, II, III степени морфофункциональной недостаточности (МФН) системы НГ в зависимости от особенностей перестройки, количественных и качественных характеристик клеток (периметра, площади клеток, оптической плотности цитоплазмы, активности МП). При I степени МФН системы НГ преобладают НГ с умеренными значениями параметров, количество измененных клеток не превышает 12–15%, что отвечает нормальному процессу деградации клеток крови. При II степени преобладают НГ с повышенными значениями параметров, наличие патологически измененных форм не превышает 30%. При III степени – преобладают НГ с высокими и низкими значениями параметров, количество патологически измененных форм превышает 30%, что свидетельствует о значительных патологических изменениях в системе НГ крови. I степень МФН системы НГ – наблюдалась у пациентов контрольной группы и может рассматриваться как физиологическая, так как она отображает физиологическую деградацию клеток, которые выполнили свою функцию, а так же свидетельствует об активном процессе регенерации в клетках по обновлению клеточных мембран, нормализации количественных и качественных характеристик НГ. II степень была характерна для пациентов с ПТС без трофических нарушений и открытых язв. III степень была характерна для пациентов с выраженными трофическими нарушениями и открытыми трофическими язвами. Таким образом, определение степени МФН системы НГ у пациентов с ПТС позволяет определить состояние и резервные возможности неспецифической защиты организма с прогнозированием возможности возникновения осложнений и в т.ч. в виде прогрессирования трофических наруше-

ний, а также обоснованием корректности применяемого лечения.

Как упоминалось выше, патофизиологические изменения при ПТС включают цепь событий, приводящих в последующем к выраженным изменениям на микроциркуляторном уровне с выраженными тканево-сосудистыми дистрофическими проявлениями.

С целью оценки состояния микроциркуляции тканей у 68 больных с трофическими нарушениями тканей различной степени выраженности при ПТС использовали метод лазерной доплеровской флоуметрии (ЛДФ), в основе которого лежит регистрация изменений частоты отраженного лазерного луча в соответствии с эффектом Доплера. Контрольную группу составили 20 добровольцев без клинических проявлений ХЗВ.

Определяли величину перфузии кожи, выраженную в условных перфузионных единицах (ПЕ), с применением функциональных проб (реактивную постишемическую гиперемии) и постуральную пробу с опусканием конечности) а также проводили оценку особенностей изменений спонтанной активности гладкомышечных клеток стенок микрососудов, т.е. колебаний ЛДФ в режиме реального времени. Исследования выполняли на аппарате "PerifluxPF-3" фирмы "Perimed" (Швеция).

Одним из перспективных методов изучения микрогемодинамики является чрескожное определение парциального давления кислорода в тканях (TcPO₂). Измеряемое транскутано напряжение кислорода достоверно коррелирует с PO₂ в крови и количественно характеризует кожный кровоток. Исследования выполняли на аппарате Охусарпомонитор-363 фирмы Hellige (ФРГ).

Результаты TcPO₂ и ЛДФ сравнивали между собой, что позволило оценивать отношения между

реакциями микроциркуляторного русла и динамикой обмена кислорода в тканях.

Исследования проводили на расстоянии 6 см от медиальной лодыжки у здоровых пациентов и в области наиболее выраженной пигментации или трофических нарушений у больных.

При сопоставлении данных ЦДАС рефлюкс крови по глубоким венам был выявлен у всех больных с ПТС, при этом основную роль в развитии венозной гипертензии и формировании нарушений трофики тканей играл рефлюкс по подколенной вене в сочетании с несостоятельностью клапанов большеберцовых вен.

Микроциркуляторное русло тканей первым реагировало на изменения магистрального кровотока. Проведенные исследования показали, что при начальных проявлениях ХВН (без трофических нарушений) и наличии венозной гипертензии его изменения являются недостоверными и обратимыми. При определении парциального давления кислорода различия между контрольной группой и пациентами с ПТС без нарушений трофики также были недостоверными ($p > 0,1$), т.е. $TcPO_2$ на участках клинически неизменной кожи конечностей так же, как и ЛДФ не отличались от нормальных величин.

У больных с индукцией тканей нижней конечности среднее значение ЛДФ в покое составило ($67,3 \pm 16,3$) ПЕ в сравнении с ($40,7 \pm 8,2$) ПЕ в контрольной группе, т.е. базальные показатели ЛДФ были достоверно выше ($p < 0,05$) на участках с нарушенной трофикой и липодермосклерозом (ЛДС), чем в норме, при этом уровень $TcPO_2$ был достоверно ($p < 0,05$) ниже, в среднем ($26,3 \pm 9,2$) мм рт. ст. по сравнению с здоровыми лицами ($55,5 \pm 3,7$) мм рт. ст.

Определение изменений ЛДФ и $TcPO_2$ после 5-минутной ишемии имело целью определение, является ли причиной низкого уровня $TcPO_2$ нарушение доставки или диффузии кислорода. Как следовало из результатов исследования, после декомпрессии конечности не было достоверных различий во времени восстановления показателей ЛДФ и $TcPO_2$ в группе здоровых пациентов и у пациентов с нарушенной трофикой, включая ЛДС. Указанный факт свидетельствовал об отсутствии нарушений диффузии кислорода у больных с ХВН без нарушенной трофики тканей. Однако у больных с ЛДС абсолютная величина гиперемического ответа была снижена. Эти результаты свидетельствовали о том, что способность кожной микроциркуляции к аккомодации возросшего кровотока в ответ на ишемический стимул нарушена, следовательно при наличии трофических нарушений имеет место не блок диффузии кислорода, а нарушение микроциркуляции кожи.

Переход больного в вертикальное положение применяли для регистрации эффекта повышения венозного давления, при этом уровень $TcPO_2$ повышался во всех группах. Парадоксально, что увеличение венозного давления считается фактором развития венозных язв. Полученные результаты еще раз подтвердили, что механизм повреждений тканей не связан с гипоксией.

Важным аспектом объяснения патогенетических механизмов нарушения трофики тканей при ХВН являлась оценка особенностей изменений спонтанной активности гладкомышечных клеток стенок микрососудов, т.е. колебаний ЛДФ в режиме реального времени. В норме ведущее место в лазерных доплеровских спектрограммах занимали низкочастотные волны с периодичностью 10-14/мин и амплитудой 2,5–2,7 мВ. Частотные характеристики флуксуций у больных с варикозной болезнью без клинических признаков нарушения трофики тканей отражали снижение частоты колебаний стенок сосудов до 6–8 мин с сохранением амплитуды на уровне 2,3–2,5 мВ. У больных с нарушениями трофики тканей в виде наличия ЛДС в частотном спектре также доминировали низкочастотные волны, частота которых была увеличена до 18–20 мин, а амплитуда – до 3,3 мВ.

Объяснить результаты исследования можно следующим образом. Снижение частоты флуксуций при нарушении трофики тканей – ХВН, вероятно, обусловлено повышением венозного давления с последующим угнетением аутоколебательной активности сосудов. Длительно существующая венозная гипертензия, сопровождающаяся нарушениями регуляции сосудистого тонуса, приводит к выраженным изменениям микроциркуляторного русла со снижением кровотока через питающий слой капилляров. Таким образом, изменение вазомоторной активности сосудов микроциркуляции при ХВН является основой развития нарушений трофических процессов в коже.

С помощью морфологических методов исследования изучены резецированные трофические язвы и окружающие их комплексы тканей из области нижней трети голени у 35 пациентов с ПТС. При этом в удаленных фрагментах тканей оценивалось состояние центральной части трофической язвы и ее периферических отделов. Ткани фиксировались в 10% нейтральном формалине, проводились через батарею спиртов и заливались в парафин. Парафиновые срезы толщиной в 5–7 мкм окрашивались гематоксилином-эозином и азур-эозином для осуществления общей оценки биоптатов. Описание биоптатов проводилось в соответствии с разработанной схемой, которая позволяла выделить и охарактеризовать отдельные элементы структуры трофической язвы. В соответствии со схемой оценивалось состояние эпидермиса, поверхностных слоев дермы, толщина некротического слоя, наличие и характер хронической воспалительной инфильтрации, наличие и характер острой воспалительной инфильтрации, особенности сосудистой реакции, наличие отека, отложений гемосидерина и отложений кальция, степень развития фиброза, наличие вторичных некрозов. Морфологические исследования выполнены с использованием световых микроскопов OLYMPUS /Япония/ и YENAVAL /К. Цейс, Германия/. Морфологические исследования документированы с помощью видеосистемы фирмы OLYMPUS /Япония/.

В глубоких слоях дна язвы определялись предсуществовавшие артериальные сосуды с признаками фибриноидной дистрофии стенки и краевым стоянием нейтрофилов (рис. 3).

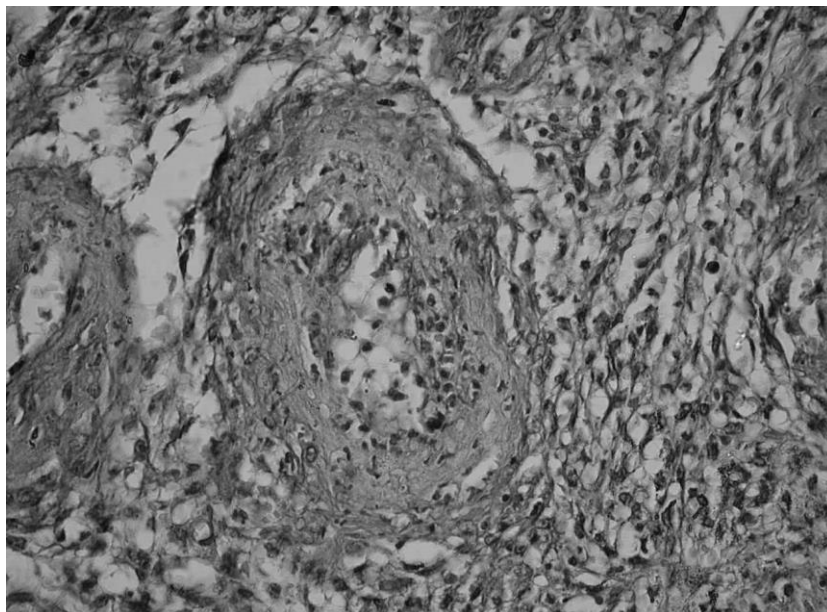


Рис. 3. Трофическая язва голени. Область индурации. Сосуд с признаками фибриноидной дистрофии. Краевое стояние нейтрофилов. Окраска гема-токсилином-эозином. Увеличение ок. 10 об. 40. Микроскоп Olympus BX-41.

Формирование вторичных некрозов в трофической язве является отражением глубоких нарушений регуляции репаративных процессов и сохраняющейся (или прогрессирующей) недостаточности лимфенозного дренажа. В области трофических язв определялось уменьшение густоты капилляров, выраженная неравномерность их расположения, наблюдались дистрофические или склеротические изменения их стенок. Описанная картина с выраженным полиморфизмом капилляров свидетельствует о негармоничном развитии репаративной реакции, нарушении регуляции репаративных процессов и нарушении структур внеклеточного матрикса, который играет важную формообразующую роль в заживлении длительно незаживающих ран. В результате этих

нарушений происходит неполноценное заполнение тканевого дефекта с неравномерной и неадекватной неоваскуляризацией, с ранним неравномерным склерозированием стенок капилляров, рубцеванием, отеком и воспалительной инфильтрацией тканей в зоне трофической язвы и, как результат, отсутствие заживления раны. Наиболее выраженные, сложные изменения и полиморфные структуры были выявлены в трофических язвах. Для пациентов с ПТС характерна наиболее выраженная лимфоидная инфильтрация, единичные капилляры были окружены плотными клеточными муфтами, состоящими из лимфоцитов и плазматических клеток, а за пределами этих образований располагалась рыхлая, отечная соединительная ткань (рис. 4).

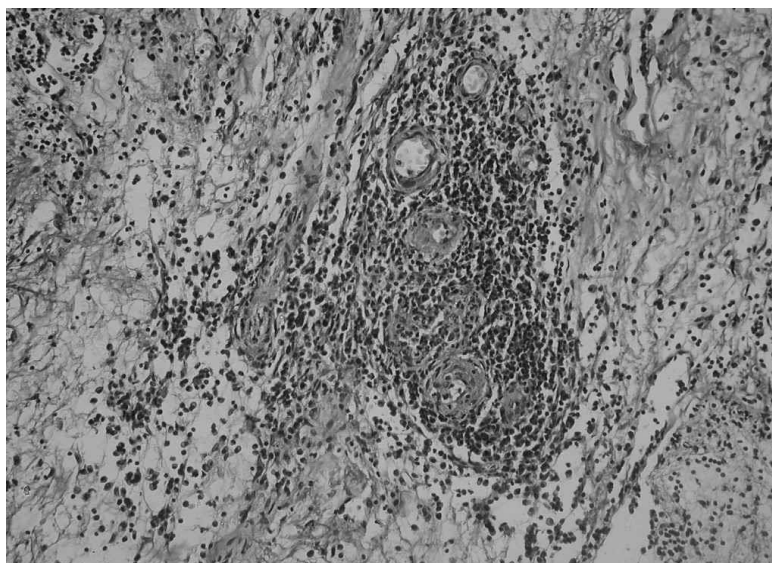


Рис. 4. Трофическая язва голени. Область индурации. Выраженный периваскулярный инфильтрат. Окраска гематоксилином-эозином. Увеличение ок. 10 об. 20. Микроскоп Olympus BX-41.

В результате дальнейшего раннего и быстрого фиброобразования стенок капилляров создавалась своеобразная картина аннулярного фиброза или даже цирроза клетчатки, когда плотные группы склерозированных капилляров были окружены пучками грубых коллагеновых волокон на разных этапах созревания, которые по мере удаления от капилляров приобретали разную ориентировку.

Следует отметить, что строение периферических отделов зоны индукции также имело свои особенности – интенсивность и компактность фибропластической реакции была выше, а инфильтрация распространялась на прилежащие клетчатки.

Таким образом, в результате проведенных морфологических исследований было установлено, что изменения в области трофической язвы и индукции представлены типичными изменениями, характерными для длительно незаживающих ран с нарушением структуры капиллярного русла, ранним фиброобразованием стенок капилляров и клетчатки, отеком, воспалительной инфильтрацией [87].

Морфологические исследования раневой поверхности, произведенные через 7–14 дней после

«иссечения», показали развитие грануляционной ткани с некоторыми отличительными особенностями. Формирование такой грануляционной ткани также происходит в условиях нарушенной гемодинамики, поэтому грануляционная ткань несет черты патологической структуры, главным образом в виде незначительной неравномерности ее строения и полиморфизма капилляров. Однако, в отличие от грануляционной ткани «самоэпителизирующейся» трофической язвы, отсутствуют признаки склерозирования капилляров, а также имеется достаточно выраженная, характерная для обычной грануляционной ткани, клеточная инфильтрация. Для грануляционной ткани, образующейся после «иссечения», было также характерно «приближающееся» к равномерному и геометрически правильному взаимному расположению новообразованных капилляров, что обычно наблюдается при развитии нормальной грануляционной ткани. Учитывая тот факт, что биоптат получен, преимущественно из периферической зоны операционного поля, а также клинический результат, можно предположить, что при проведенном хирургическом вмешательстве репаративные процессы в области операционного поля протекают нормально (рис. 5, 6).

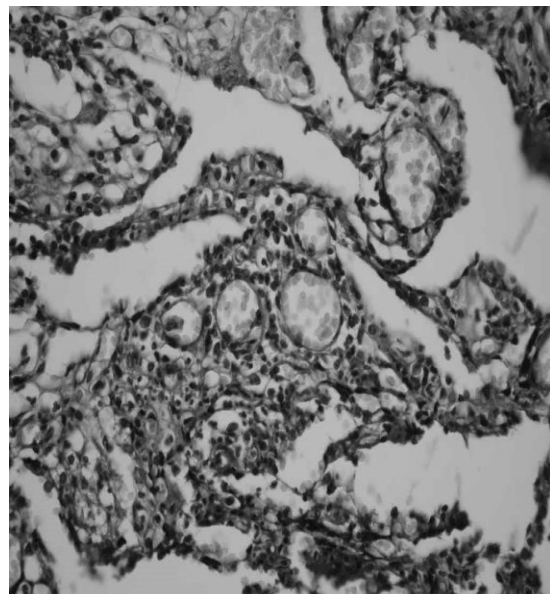
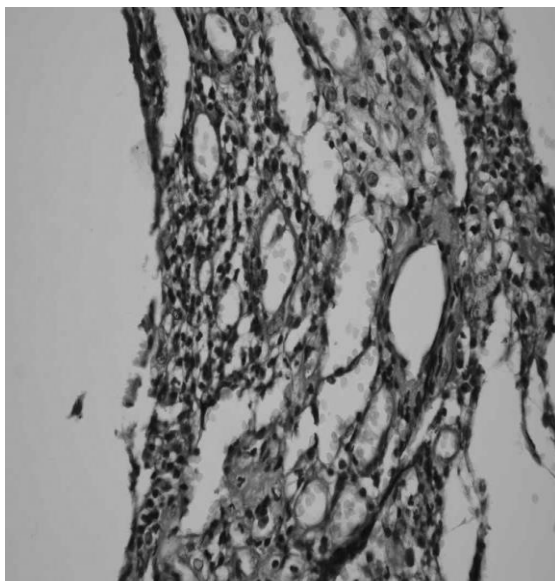


Рис. 5, 6. Трофическая язва голени. Гранулирующая ткань края язвы на 7 сутки после «иссечения» язвы. Окраска гематоксилином-эозином. Увеличение ок. 10 об. 10. Микроскоп Olympus BX-41.

Так какие же факторы могут привести к ТЯ при ПТС и возможно ли повлиять на этот процесс с целью предупреждения такого осложнения? Согласно литературным данным, именно посттромботическая язва – не только наиболее изнурительное осложнение ПТС, но и наиболее тяжелая форма венозной язвы [40], связанная с плохой эпителизацией. Как свидетельствуют данные литературы частота возникновения посттромботической язвы варьирует в зависимости от особенностей пациента (факторов риска), характеристики ТГВ.

Иницирующей причиной возникновения, безусловно, являются нарушения макрогемодинамики вследствие ТГВ, но причиной прогрессирования, согласно нашим исследованиям и данным литературы, безусловно, являются нарушения микроциркуляторного русла. Т.е. на определенном этапе ТЯ может стать самостоятельной единицей, для достижения заживления которой, коррекция гемодинамики, а именно – устранение венозной гипертензии, не сможет оказать достаточного положительного влияния приводящему к заживлению ТЯ.

Следуя логике, очевидно, пациенты, имеющие факторы риска для возникновения, прогрессирования и развития ПТС, могут стать пациентами высокого риска для развития ТЯ.

Как указывают авторы [4] на сегодняшний день факторы риска развития венозных язв у пациентов с ТГВ не выявлены. Авторы использовали международный наблюдательный реестр RIETE для оценки эволюции ПТС – признаки и симптомы в течение 3-летнего периода наблюдения и выявления независимых предикторов ПТС язвы к 1 году у пациентов после острого ТГВ. Были проанализированы данные из Международного Registro Informatizado de la Enfermedad Trombo Embolica venosa (RIETE) реестра пациентов с венозной тромбоземболией (ВТЭ) для оценки исходных независимых предикторов язвы ПТС через 1 год после эпизода острого ТГВ нижних конечностей. Вторичные цели исследования заключались в оценке кумулятивных показателей венозных язв со временем и для описания эволюции признаков и симптомов ПТС через 3 года.

Среди 1866 подходящих пациентов кумулятивные показатели язвы ПТС через 1, 2 и 3 года составили 2,7% (n = 50), 4,3% (n = 54) и 7,1% (n = 60) соответственно. Доля пациентов с симптомами ПТС через 1, 2 или 3 года оставалась стабильной (40%), в то время как доля пациентов с признаками ПТС несколько увеличилась со временем (с 49 до 53%). Наличие в анамнезе венозной тромбоземболии (ВТЭ) (отношение шансов [ИЛИ] $\frac{1}{4}$ 5,5 [2,8–10,9]), диабета (ИЛИ $\frac{1}{4}$ 2,3 [1,1–4,7]), ранее существовавшего варикозного расширения вен нижних конечностей (ИЛИ $\frac{1}{4}$ 3,2 [1,7–6,1]) и мужского пола (ИЛИ $\frac{1}{4}$ 2,5 [1,3–5,1]) независимо увеличивали риск развития ПТС язвы через 1 год. Ожирение также увеличивало риск, но не достигало статистической значимости (ИЛИ $\frac{1}{4}$ 1,8 [0,9–3,3]). Характеристики лечения ТГВ (продолжительность или препарат) не влияли на риск.

Полученные результаты свидетельствуют о том, что после острого ТГВ, ранее существовавшего варикозного расширения вен нижних конечностей, предшествующего эпизода венозной тромбоземболии, диабета и мужского пола независимо увеличивался риск развития ПТС язвы.

В соответствии с полученными данными исследования встают закономерные вопросы – как предупредить – вопросы первичной профилактики и что делать в дальнейшем – как лечить...

Согласно рекомендациям имеющихся руководств, лучший метод предотвращения ПТС – это предотвращение возникновения ТГВ и его рецидивов [11]. Поэтому предлагается использование фармакологической или механической тромбопрофилактики у пациентов с высоким риском ТГВ [88,89]. В целях предотвращения развития ПТС, на сегодняшний день применяются три основных метода:

- эндоваскулярные методики, в т.ч. тромболитики, если этот метод применяется в пределах оптимального терапевтического окна в острой фазе,

- антикоагулянтные / антитромботические фармакологические меры тромбопрофилактики,

- постоянная компрессионная терапия с адекватными повязками или чулками (механическая тромбопрофилактика) [90].

Для профилактики рецидивов ТГВ и обеспечения максимальной безопасности, в настоящих руководствах рекомендуется длительная антикоагуляция в течение не менее 3 месяцев (класс 1B) и не более 12 месяцев (1B класс). Продолжительность лечения менее 3 месяцев увеличивает риск рецидивов ТГВ после прекращения лечения, в то время как продление долгосрочной терапии – более 12 месяцев значительно увеличивает риск кровотечений [91].

Исходя из этих обстоятельств и сохраняя акцент на долгосрочный подход к лечению, был разработан дизайн двойного слепого рандомизированного плацебо-контролируемого многоцентрового исследования SURVET, в котором исследовали действие антитромботического препарата – сулодексид, после отмены антикоагулянта с возможностью контролировать риск рецидивов ТГВ / ВТЭ, но в то же время минимизировать риск кровотечения. Исследование SURVET включало 615 пациентов с первым эпизодом неспровоцированного проксимального ТГВ с легочной эмболией или без нее и тех, кто завершил антикоагуляционную терапию от 3 до 12 месяцев. Пациенты, включенные в это исследование, были выбраны случайным образом в двух параллельных группах, одна из которых получала длительное лечение сулодексидом (Alfa Wassermann) 1000 ULS (2 капсулы по 250 ULS два раза в день), а другие – плацебо. Продолжительность лечения составила 2 года.

Для всех пациентов, включенных в это исследование, эластическая компрессионная терапия была рекомендована в течение всего периода лечения.

Целью исследования было оценить, является ли назначение длительного лечения с Vessel Due F (4 капсулы / день) в течение 2 лет, сочетанного с назначением эластической компрессии у пациентов с первым эпизодом ТГВ / ВТЭ эффективным и безопасным (определение безопасности длительного лечения с точки зрения минимизирования риска кровотечений, связанных с приемом препарата), способным уменьшить риск рецидивов ТГВ / ВТЭ.

С точки зрения эффективности, результаты показали, что ВТЭ вернулся только к 15 из 307 пациентов, получавших лечение, по сравнению с 30 из 308 пациентов, получавших плацебо. Эти результаты доказывают, что 2-летнее длительное лечение с использованием Vessel Due F может снизить на 50% риск рецидивов ТГВ / ВТЭ (отношение рисков – ЧСС: 0,49; доверительный интервал 95% – IC: 0,27–0,92, p=0,02).

С точки зрения безопасности, результаты показали наличие клинически значимых эпизодов кро-

вотечения только у 2 пациентов из каждой группы, что означает сходный риск кровотечения для Vessel Due F и плацебо (HR: 0,97, IC: 0,14-6,88, $p=0,98$). Случаев клинически значимых кровотечений не наблюдали.

Заключение исследования SURVET состояло в том, что Veseel DueF 1000 ULS / день (2 капсулы по 250 ULSx 2 = 4 капсулы / день), в сочетании с компрессионной терапией, можно назначать в течение 2 лет пациентам с ВТЭ в анамнезе после длительного (от 3 до 12 месяцев) перорального применения антикоагулянтной терапии [92].

Как известно, Сулодексид (Vessel Due F – оригинальная марка, выпускаемая Alfasigma) – это биологический продукт с уникальной и особенной архитектурой, состоящей изсульфатного полисахаридного комплекса, выделенного из слизистой оболочки кишечника свиньи и структурированный на 2 фракции – гликозаминогликаны (GAG): гепаринсульфат (HS; 80%), быстро движущаяся гепариноподобная фракция и дерматансульфат (DS; 20%) [93].

Результаты ряда клинических исследований подтверждают эффективность сулодексида в лечении или профилактике сосудистых заболеваний, связанных с повышенным тромботическим риском, включая окклюзионные заболевания периферических артерий [94, 95], состояние после инфаркта миокарда [96], рецидивирующий тромбоз глубоких вен [97, 98] и посттромботический синдром [99, 100].

Кроме того, появились убедительные доказательства антитромбоцитарной [101] и противовоспалительной [102] активности препарата, а также его значительного защитного эффекта на гликокаликс [103]. Результаты исследований сулодексида при заболеваниях вен свидетельствуют о том, что у больных с ХЗВ сулодексид влияет на патогенез венозных поражений не только при анамнезе тромбоза глубоких вен (вторичное ХЗВ или посттромботический синдром), но и в случае первичного заболевания вен: благоприятное влияние на клинические признаки и симптомы ХЗВ после применения сулодексида регистрировалось независимо от этиологии заболевания вен [104, 105].

По данным, собранным в обзоре Munari et al. [106], воздействие сулодексида на патогенез ХЗВ реализуется одновременно в нескольких следующих направлениях [107–113].

1. Восстановление объема гликокаликса с увеличением размера слоя до нормальных значений [110].

2. Подавление воспалительного ответа со стороны эндотелиальных клеток с предотвращением избыточного высвобождения свободных радикалов, белка хемотаксиса моноцитов 1 и интерлейкина (ИЛ) 6 и восстановлением способности клеток к делению, что благоприятно сказывается на заживлении ран и язв [111,112].

3. Подавление высвобождения интерлейкинов (ИЛ-1b, ИЛ-2, ИЛ-6, ИЛ-7, ИЛ-10, ИЛ-12, ИЛ-13, ИЛ-17), цитокинов (ФНО-, ИЛ-8), хемокинов (белок хемотаксиса моноцитов 1 и макрофагальный воспалительный белок 1 и колониестимулирующих факторов (гранулоцитарный колониестимулирующий фактор и гранулоцитарно-моноцитарный колониестимулирующий фактор макрофагами [113].

4. Уменьшение секреции ММП-9 макрофагами [106].

Существует биологическое обоснование эффективности сулодексида в случаях ХЗВ и перенесенного ВТЭ (после острой фазы). Как свидетельствуют данные литературы, воспаление и нарушение целостности эндотелия могут играть важную роль как в развитии ВТЭ, так и ХЗВ. Процесс высвобождения протромботических агентов, наблюдаемый при данных состояниях, может нивелироваться или смягчаться при применении сулодексида. Влияние сулодексида на воспаление, тромбоз и протеолиз, а также защита и реконструкция эндотелия, подчеркивает не только фундаментальную роль патологии эндотелия при сосудистых заболеваниях, но и патогенетичность лечения [114–118].

Таким образом, высокая концентрация сулодексида в сосудистой эндотелии позволяет являться в т.ч. активным биологическим агентом, который восстанавливает, сохраняет и защищает целостность и проницаемость эндотелиальных клеток, регулирует взаимодействие между эндотелиальными клетками и кровью клеток и значительно уменьшает воспалительные и пролиферативные изменения [11].

Возвращаясь к тематике венозных трофических язв, а именно – акценту на ведущую роль микроциркуляторных нарушений в прогрессировании трофических изменений тканей, назначение тропных препаратов является важной составляющей применяемого лечения.

При венозных язвах продемонстрирована высокая концентрация множественных провоспалительных цитокинов, таких как различные интерлейкины, гранулоциты и гранулоцитарно-моноцитарные колониестимулирующие факторы, моноциты, хемотаксический белок-1, интерфероны γ и α и др. Как показали исследования, показатели многих из них снижаются после 4 недель лечения. Воспалительная активность связана с высокими концентрациями ММП-9, особенно при наличии длительно незаживающих язв [115].

Несколько рандомизированных контролируемых исследований сулодексида при ХЗВ, осложненной образованием трофической язвы, показали, что 2–3-месячное лечение комбинацией сулодексида + стандартное лечение (компрессионная терапия и местное лечение) ускоряет заживление язвы по сравнению с использованием только стандартной терапии. Так, в исследовании Scondotto et al. [119] ($n=94$, больные с трофической язвой на фоне

ПТС) полное заживление язвы отмечалось у 58% пациентов в группе комбинированной терапии (сулодексид 60 мг в/м 30 дней, затем 25 мг 2 раза в день внутрь 30 дней + стандартное лечение) по сравнению с 36% в группе изолированной стандартной терапии ($p=0,003$). Время до заживления язвы было меньшим в группе сулодексида, чем в контрольной группе (72 vs 110 дней), и пропорциональным исходной тяжести поражения: для эпидермального дефекта среднее время заживления составило 25 vs 50 дней ($p<0,0001$), для дермального дефекта – 85 vs 134 дня соответственно ($p<0,02$).

Эти результаты получили подтверждение в исследовании SUAVIS (Sulodexide Arterial Venous Italian Study) [120]. В венозной ветви исследования (230 пациентов с ХЗВ) пациенты, получавшие сулодексид (60 мг в/м 20 дней, затем 50 мг 2 раза в сутки внутрь 70 дней), показали высокую частоту заживления язвы: через 2 мес частота заживления составила 35 vs 21% в группах сулодексида и плацебо ($p<0,018$), через 3 мес – 53 vs 33% соответственно ($p<0,004$). Скорость заживления дефекта также была значительно выше в группе активной терапии ($p=0,004$). Аналогичные результаты были получены в исследовании Kucharzewski et al. [121], проведенном у пациентов с обширными трофическими венозными язвами (средняя площадь поверхности язвы 12,4 см²). Частота заживления язвы после 7 нед терапии составила 70% в группе сулодексида (60 мг в/м 20 дней, затем 25 мг 2 раза в день внутрь до заживления язвы) и 35% – в контрольной группе ($p<0,05$); среднее время до заживления составило 70 vs 100 дней соответственно.

Проведенный в 2008 г. Nelson et al. систематический обзор четырех рандомизированных клинических исследований сулодексида с участием 482 пациентов [52] подтвердил более высокую эффективность комбинации сулодексид + компрессионная терапия по сравнению с изолированной компрессионной терапией у больных с трофическими венозными язвами нижних конечностей. Согласно опубликованным данным, показатель NNT (количество больных, которых необходимо пролечить, чтобы добиться заживления язвы) для сулодексида равен 4 и является самым низким значением среди медикаментозных препаратов для лечения трофических язв [122]. Более поздний похожий мета-анализ, выполненный Wu et al. (2015) на данных 463 участников исследовательских программ, показал 66% увеличение шансов на полное заживление трофической язвы на фоне применения сулодексида (частота полного заживления язвы при использовании комбинации сулодексид + местное лечение и изолированном применении местной терапии составила 49,4 и 29,8% соответственно, ОР 1,66, 95% ДИ 1,30–2,12) [123].

Таким образом, патогенетические изменения, возникающие у пациентов с ПТС в системе гемо-

стаза и системе микроциркуляторного русла нижних конечностей в совокупности являются постоянным поддерживающим механизмом, вызывающим не только образование и прогрессирование трофических нарушений, но и возникновение самой трофической язвы. Выявление таких пациентов с учетом факторов риска, а также принимая во внимание возможность развития выраженных патогенетических нарушений, необходимо для назначения патогенетически направленного лечения. Предотвращение рецидива ВТЭ, тщательный мониторинг пациентов с факторами риска (наличие в анамнезе венозной тромбоэмболии, ранее существовавшего варикозного расширения вен нижних конечностей и мужского пола независимо от увеличивающих риск развития ПТС язвы через 1 год, ожирения), а также назначение патогенетически обоснованного медикаментозного лечения – современная стратегия, требующая внедрения в повседневную практику сосудистых хирургов, ангиологов, кардиологов, дерматологов, эндокринологов, а также, при необходимости других специалистов, учитывая возможную коморбидность данных пациентов.

Выводы. 1. ТГВ – проявляется тяжелыми нарушениями в системе гемостаза и, в большинстве случаев, сопровождается развитием ПТС. Наличия таких факторов риска как анамнез венозной тромбоэмболии, ранее существовавшего варикозного расширения вен нижних конечностей и мужского пола, а также ожирения независимо увеличивают риск развития ПТС язвы через 1 год.

2. У больных с ПТС и трофическими нарушениями тканей нижних конечностей отмечаются морфофункциональные нарушения в системе нейтрофильных гранулоцитов крови, что может свидетельствовать о снижении репаративной функции организма и возможности возникновения осложнений, в т.ч. в виде развития трофических нарушений и образования трофической язвы.

3. Длительно существующая венозная гипертензия, сопровождающаяся нарушениями регуляции сосудистого тонуса, приводит к выраженным изменениям микроциркуляторного русла со снижением кровотока через питающий слой капилляров. Ведущее значение в прогрессировании трофических нарушений тканей при ХВН имеют изменения микроциркуляторного русла, проявляющиеся нарушением его реактивности.

4. Проведенные морфологические исследования тканей трофической язвы у пациентов с ПТС, установили неполноценное заполнение тканевого дефекта с неравномерной и неадекватной неоваскуляризацией, с ранним неравномерным склерозированием стенок капилляров, рубцеванием, отеком и воспалительной инфильтрацией тканей в зоне трофической язвы

5. Внедрение стратегии профилактики возникновения ПТС, знание патогенетических предпосылок для развития наиболее тяжелых форм ХВН,

внедрение мероприятий, направленных на проведение корректной вторичной профилактики ТГВ у пациентов с ПТС, в т.ч. применение патогенетически обоснованного лечения – сулодексида, могут

не только предотвратить рецидивы ТГВ, но и, учитывая факторы риска, предотвратить развитие трофических нарушений и появление трофических язв.

Список использованной литературы

1. Rabinovich A., Kahn S.R. How I treat the postthrombotic syndrome *Blood*. 2018;131(20):2215-2222.
2. Jeffrey J. Farrell, Sutter C., Tavri S., Patel S. Incidence and interventions for post-thrombotic syndrome *Cardiovasc Diagn Ther* 2016;6(6):623-631
3. Polak M., Siudut J., Plens K., Undas A. Prothrombotic clot properties can predict venous ulcers in patients following deep vein thrombosis: a cohort study *Journal of Thrombosis and Thrombolysis* (2019) 48:603–609.
4. Galanaud J., Bertolotti L., Amitrano M., Fernández-Capitán C. Predictors of Post-Thrombotic Ulcer after Acute DVT: The RIETE Registry José María Pedrajas⁶ Vladimir Rosa⁷ Manuel Barrón⁸ Alicia Lorenzo⁹ Olga Madridano¹⁰ Isabelle Quéré¹ Susan R. Kahn¹¹ Paolo Prandoni¹² Manuel Monreal¹³ for the RIETE registry Investigators.
5. Yamaki T. Post-thrombotic syndrome – Recent aspects of prevention, diagnosis and clinical management / *Reviews in Vascular Medicine* 6-7(2016)10–19.
6. Susan R. Kahn, MD, MSc, FRCPC, Chair; Anthony J. Comerota, MD; Mary Cushman, MD, MSc, FAHA; Natalie S. Evans, MD, MS; Jeffrey S. Ginsberg, MD, FRCPC; Neil A. Goldenberg, MD, PhD; Deepak K. Gupta, MD; Paolo Prandoni, MD, PhD; Suresh Vedantham, MD; M. Eileen Walsh, PhD, APN, RN-BC, FAHA; Jeffrey I. Weitz MD, FAHA; The Postthrombotic Syndrome: Evidence-Based Prevention, Diagnosis, and Treatment Strategies A Scientific Statement From the American Heart Association on behalf of the American Heart Association Council on Peripheral Vascular Disease, Council on Clinical Cardiology, and Council on Cardiovascular and Stroke Nursing *Circulation*. 2014;130:1636-1661.
7. Jeffrey J. Farrell, Christopher Sutter, Sidhartha Tavri, Indravadan Patel Department of Radiology, University Hospitals Cleveland Medical Center, Cleveland, Ohio 44106, USA Incidence and interventions for post-thrombotic syndrome Contributions: (I) Conception and design: All authors; (II) Administrative support: None; (III) Provision of study materials or patients: None; (IV) Collection and assembly of data: All authors; (V) Data analysis and interpretation: None; (VI) Manuscript writing: All authors; (VII) Final approval of manuscript: All authors.
Correspondence to: Jeffrey J. Farrell. Department of Radiology, University Hospitals Cleveland Medical Center, 11100 Euclid Avenue, Cleveland, Ohio 44106, USA. *Cardiovasc Diagn Ther* 2016;6(6):623-631
8. A. Ashrani, J. A. Heit Incidence and Cost Burden of Post-Thrombotic Syndrome *J Thromb Thrombolysis*. 2009 November; 28(4): 465–476. doi:10.1007/s11239-009-0309-3.
9. Jean-Philippe Galanaud, Manuel Monreal, Susan R. Kahn Epidemiology of the post-thrombotic syndrome *Thrombosis Research* 164 (2018) 100–109.
10. J.P. Galanaud, S.R. Kahn, The post-thrombotic syndrome: a 2012 therapeutic update, *Curr. Treat. Options Cardiovasc. Med.* 15 (2013) 153–163.
11. LA GHEUCĂ-SOLOVĂSTRU**, DAN VÂÎĂ**, LAURA STĂTESCU**, ELENA PORUMB-ANDRESE**, ALINA STÎNCANU**, ADRIANA-IONELA PĂTRA**CU**, IOANA-ALINA GRĂJDEANU** SULODEXID FOR THE TREATMENT AND PREVENTION OF POST-THROMBOTIC SYNDROME *Dermato Venerol. (Buc.)*, 63(2): 17–22.
12. Atul Jain, Adam S. Cifu. Prevention, Diagnosis and Treatment of Postthrombotic Syndrome. *JAMA*. 2016;315(10).
13. Susan R. Kahn, Jean-Philippe Galanaud, Suresh Vedantham, Jeffrey S. Ginsberg. Guidance for the prevention and treatment of the post-thrombotic syndrome. *J Thromb Thrombolysis* 2016; 41:144–153.
14. Kahn SR, Partsch H, Vedantham S, Prandoni P, Kearon C. Definition of post-thrombotic syndrome of the leg for use in clinical investigations: a recommendation for standardization. *J Thromb Haemost* 2009; 7:879–883.
15. MacDougall DA, Feliu AL, Boccuzzi SJ, Lin J. Economic burden of deep-vein thrombosis, pulmonary embolism, and post-thrombotic syndrome. *Am J Health Syst Pharm*. 2006;63(20, suppl 6):S5–S15.
16. Kachroo S, Boyd D, Bookhart BK, et al. Quality of life and economic costs associated with postthrombotic syndrome. *Am J Health Syst Pharm*. 2012;69(7):567–572.
17. Kahn SR, Hirsch A, Shrier I. Effect of postthrombotic syndrome on health-related quality of life after deep venous thrombosis. *Arch Intern Med*. 2002;162(10):1144–1148.
18. Kahn SR, M’Lan CE, Lamping DL, Kurz X, Be’rard A, Abenhaim L; Veines Study Group. The influence of venous thromboembolism on quality of life and severity of chronic venous disease. *J Thromb Haemost*. 2004;2(12):2146–2151.
19. Roberts LN, Patel RK, Donaldson N, Bonner L, Arya R. Post-thrombotic syndrome is an independent determinant of health-related quality of life following both first proximal and distal deep vein thrombosis. *Haematologica*. 2014;99(3):e41–e43.

20. Tick LW, Doggen CJ, Rosendaal FR, et al. Predictors of the post-thrombotic syndrome with non-invasive venous examinations in patients 6 weeks after a first episode of deep vein thrombosis. *J Thromb Haemost.* 2010;8(12):2685–2692.
21. Labropoulos N, Waggoner T, Sammis W, Samali S, Pappas PJ. The effect of venous thrombus location and extent on the development of post-thrombotic signs and symptoms. *J Vasc Surg.* 2008;48(2):407–412.
22. Stain M, Schöner V, Minar E, et al. The postthrombotic syndrome: risk factors and impact on the course of thrombotic disease. *J Thromb Haemost.* 2005;3(12):2671–2676.
23. Enden T, Resch S, White C, Wik HS, Kløw NE, Sandset PM. Cost-effectiveness of additional catheter-directed thrombolysis for deep vein thrombosis. *J Thromb Haemost.* 2013;11(6):1032–1042.
24. Roumen-Klappe EM, den Heijer M, van Uum SH, van der Ven-Jongekrijg J, van der Graaf F, Wollersheim H. Inflammatory response in the acute phase of deep vein thrombosis. *J Vasc Surg.* 2002;35(4):701–706.
25. Deatrick KB, Elflin M, Baker N, et al. Postthrombotic vein wall remodeling: preliminary observations. *J Vasc Surg.* 2011;53(1):139–146.
26. Johnson BF, Manzo RA, Bergelin RO, Strandness DE Jr. Relationship between changes in the deep venous system and the development of the postthrombotic syndrome after an acute episode of lower limb deep vein thrombosis: a one- to six-year follow-up. *J Vasc Surg.* 1995;21(2):307–313.
27. Schulman S, Granqvist S, Juhlin-Dannfelt A, et al. Long-term sequelae of calf vein thrombosis treated with heparin or low-dose streptokinase. *Acta Med Scand* 1986;219:349–57.
28. McLafferty RB, Moneta GL, Passman MA, et al. Late clinical and hemodynamic sequelae of isolated calf vein thrombosis. *J Vasc Surg* 1998;27:50–6; discussion 56–7.
29. Susan R. Kahn, Jean-Philippe Galanaud, Suresh Vedantham, Jeffrey S. Ginsberg. Guidance for the prevention and treatment of the post-thrombotic syndrome. *J Thromb Thrombolysis* 2016; 41:144–153.
30. Rabinovich A, Cohen JM, Kahn SR. The predictive value of markers of fibrinolysis and endothelial dysfunction in the postthrombotic syndrome. A systematic review. *Thromb Haemost* 2014;111(6):1031–1040.
31. Kahn SR, Kearon C, Julian JA, et al. Predictors of the post-thrombotic syndrome during long-term treatment of proximal deep vein thrombosis. *J Thromb Haemost* 2005;3:718–23.
32. van Dongen CJ, Prandoni P, Frulla M, et al. Relation between quality of anticoagulant treatment and the development of the postthrombotic syndrome. *J Thromb Haemost* 2005;3:939–42.
33. Tick LW, Doggen CJ, Rosendaal FR, et al. Predictors of the post-thrombotic syndrome with non-invasive venous examinations in patients 6 weeks after a first episode of deep vein thrombosis. *J Thromb Haemost.* 2010;8(12):2685–2692.
34. Galanaud JP, Holcroft CA, Rodger MA, et al. Predictors of post-thrombotic syndrome in a population with a first deep vein thrombosis and no primary venous insufficiency. *J Thromb Haemost.* 2013;11(3):474–480.
35. Ten Cate-Hoek AJ, Ten Cate H, Tordoir J, Hamulya' k K, Prins MH. Individually tailored duration of elastic compression therapy in relation to incidence of the postthrombotic syndrome. *J Vasc Surg.* 2010;52(1):132–138.
36. Tick LW, Kramer MH, Rosendaal FR, Faber WR, Doggen CJ. Risk factors for postthrombotic syndrome in patients with a first deep venous thrombosis. *J Thromb Haemost.* 2008;6(12):2075–2081.
37. Kahn SR, Shrier I, Julian JA, et al. Determinants and time course of the postthrombotic syndrome after acute deep venous thrombosis. *Ann Intern Med.* 2008;149(10):698–707.
38. van Dongen CJ, Prandoni P, Frulla M, Marchiori A, Prins MH, Hutten BA. Relation between quality of anticoagulant treatment and the development of the postthrombotic syndrome. *J Thromb Haemost.* 2005;3(5):939–942.
39. Stain M, Schöner V, Minar E, et al. The postthrombotic syndrome: risk factors and impact on the course of thrombotic disease. *J Thromb Haemost.* 2005;3(12):2671–2676.
- 40(1). Chitsike RS, Rodger MA, Kovacs MJ, et al. Risk of post-thrombotic syndrome after subtherapeutic warfarin anticoagulation for a first unprovoked deep vein thrombosis: results from the REVERSE study. *J Thromb Haemost.* 2012;10(10):2039–2044.
41. Hull RD, Liang J, Townshend G. Long-term low-molecular-weight heparin and the postthrombotic syndrome: a systematic review. *Am J Med.* 2011;124(8):756–765.
42. Cheung YW, Middeldorp S, Prins MH, et al; Einstein PTS Investigators Group. Postthrombotic syndrome in patients treated with rivaroxaban or enoxaparin/vitamin K antagonists for acute deep-vein thrombosis. A post hoc analysis. *Thromb Haemost.* 2016;116(4):733–738.
43. Jeraj L, Jezovnik MK, Poredos P. Rivaroxaban versus warfarin in the prevention of postthrombotic syndrome. *Thromb Res.* 2017;157:46–48.
44. Prandoni P, Lensing AWA, Prins MH, et al. Below-knee elastic compression stockings to prevent the post-thrombotic syndrome: a randomized, controlled trial. *Ann Intern Med.* 2004;141(4):249–256.
45. Prandoni P, Lensing AWA, Cogo A, et al. The long-term clinical course of acute deep venous thrombosis. *Ann Intern Med.* 1996;125(1):1–7.
46. Roberts LN, Patel RK, Chitongo PB, Bonner L, Arya R. Presenting D-dimer and early symptom severity are independent predictors for post-thrombotic syndrome following a first deep vein thrombosis. *Br J Haematol.* 2013;160(6):817–824.

47. Prandoni P, Frulla M, Sartor D, Concolato A, Girolami A. Vein abnormalities and the postthrombotic syndrome. *J Thromb Haemost.* 2005;3(2):401-402.
48. Vedovetto V, Dalla Valle F, Milan M, Pesavento R, Prandoni P. Residual vein thrombosis and trans-popliteal reflux in patients with and without the post-thrombotic syndrome. *Thromb Haemost.* 2013;110(4):854-855.
49. Sartori M, Favaretto E, Cini M, Legnani C, Palareti G, Cosmi B. D-dimer, FVIII and thrombotic burden in the acute phase of deep vein thrombosis in relation to the risk of postthrombotic syndrome. *Thromb Res.* 2014;134(2):320-325.
50. Prandoni P, Lensing AWA, Prins MH, et al. The impact of residual thrombosis on the long-term outcome of patients with deep venous thrombosis treated with conventional anticoagulation. *Semin Thromb Hemost.* 2015;41(2):133-140.
51. Haenen JH, Janssen MC, van Langen H, et al. The postthrombotic syndrome in relation to venous hemodynamics, as measured by means of duplex scanning and strain-gauge plethysmography. *J Vasc Surg.* 1999;29(6):1071-1076.
52. Haenen JH, Janssen MC, Wollersheim H, et al. The development of postthrombotic syndrome in relationship to venous reflux and calf muscle pump dysfunction at 2 years after the onset of deep venous thrombosis. *J Vasc Surg.* 2002;35(6):1184-1189.
53. Yamaki T, Nozaki M, Sakurai H, Takeuchi M, Soejima K, Kono T. High peak reflux velocity in the proximal deep veins is a strong predictor of advanced post-thrombotic sequelae. *J Thromb Haemost.* 2007;5(2):305-312.
54. van Rij AM, Hill G, Krysa J, et al. Prospective study of natural history of deep vein thrombosis: early predictors of poor late outcomes. *Ann Vasc Surg.* 2013;27(7):924-931.
55. Rabinovich A, Cohen JM, Cushman M, et al. Inflammation markers and their trajectories after deep vein thrombosis in relation to risk of post-thrombotic syndrome. *J Thromb Haemost.* 2015;13(3):398-408.
56. Roumen-Klappe EM, Janssen MC, Van Rossum J, et al. Inflammation in deep vein thrombosis and the development of post-thrombotic syndrome: a prospective study. *J Thromb Haemost.* 2009;7(4):582-587.
57. Bouman AC, Smits JJ, Ten Cate H, Ten Cate-Hoek AJ. Markers of coagulation, fibrinolysis and inflammation in relation to postthrombotic syndrome. *J Thromb Haemost.* 2012;10(8):1532-1538.
58. Shbaklo H, Holcroft CA, Kahn SR. Levels of inflammatory markers and the development of the post-thrombotic syndrome. *Thromb Haemost.* 2009;101(3):505-512.
59. de Franciscis S, Gallelli L, Amato B, et al. Plasma MMP and TIMP evaluation in patients with deep venous thrombosis: could they have a predictive role in the development of postthrombotic syndrome? *Int Wound J.* 2016;13(6):1237-1245.
60. Kahn SR. How I treat postthrombotic syndrome. *Blood.* 2009;114(21):4624-4631.
61. Kahn SR, Ginsberg JS. Relationship between deep venous thrombosis and the postthrombotic syndrome. *Arch Intern Med.* 2004;164(1):17-26.
62. Prandoni P, Kahn SR. Post-thrombotic syndrome: prevalence, prognostication and need for progress. *Br J Haematol.* 2009;145(3):286-295.
63. Villalta S, Bagatella P, Piccioli A, Lensing AWA, Prins MH, Prandoni P. Assessment of validity and reproducibility of a clinical scale for the post-thrombotic syndrome. *Haemostasis.* 1994;24(suppl 1):158a.
64. Nelzen O (2008) Prevalence of venous leg ulcer: the importance of the data collection method. *Phlebology* 15:143-150.
65. Lal BK (2015) Venous ulcers of the lower extremity: definition, epidemiology, and economic and social burdens. *Semin Vasc Surg* 28:3-5. <https://doi.org/10.1053/j.semvasc.surg.2015.05.002>
66. Crawford JM, Lal BK, Durón WN, Pappas PJ (2017) Pathophysiology of venous ulceration. *J Vasc Surg Venous Lymphat Disord* 5:596-605. <https://doi.org/10.1016/j.jvsv.2017.03.015>
67. Lim CS, Baruah M, Bahia SS (2018) Diagnosis and management of venous ulcers. *BMJ* 20:82-85. <https://doi.org/10.1177/1531003507313218>.
67. Kahn SR (2016) The post-thrombotic syndrome. *Hematol Am Soc Hematol Educ Progr* 1:413-418
68. O'Donnell TF, Passman MA, Marston WA et al (2014) Management of venous leg ulcers: clinical practice guidelines of the Society for Vascular Surgery® and the American Venous Forum. *J Vasc Surg* 60:3S-59S. <https://doi.org/10.1016/j.jvs.2014.04.049>
69. Nelzen O (2008) Prevalence of venous leg ulcer: the importance of the data collection method. *Phlebology* 15:143-150. Lal BK (2015) Venous ulcers of the lower extremity: definition, epidemiology, and economic and social burdens. *Semin Vasc Surg* 28:3-5. <https://doi.org/10.1053/j.semvasc.surg.2015.05.002>.
70. Nelson EA, Adderley U (2016) Venous leg ulcers. *BMJ. Clin Evid* 2016:1-36.
71. Abelyan G, Abrahamyan L, Yenokyan G (2018) A case-control study of risk factors of chronic venous ulceration in patients with varicose veins. *Phlebology* 33:60-67. <https://doi.org/10.1177/0268355516687677>.
72. Robertson L, Lee AJ, Gallagher K et al (2009) Risk factors for chronic ulceration in patients with varicose veins: a case-control study. *J Vasc Surg* 49:1490-1498. <https://doi.org/10.1016/j.jvs.2009.02.237>.
73. Vlajinac H, Marinkovic J, Maksimovic M, Radak D (2014) Factors related to venous ulceration: a cross-sectional study. *Angiology* 65:824-830. <https://doi.org/10.1177/0003319713508218>.

74. Meulendijks AM, de Vries FMC, van Dooren AA et al (2018) Asystematic review on risk factors in developing a first time Venous Leg Ulcer. *J Eur Acad Dermatology Venereol.* 33(7):1241–1248. <https://doi.org/10.1111/jdv.15343>.
75. Galanaud JP, Bertolotti L, Amitrano M et al (2018) Predictors of post-thrombotic ulcer after acute DVT: the RIETE registry. *Thromb Haemost* 118:320–328. <https://doi.org/10.1160/TH17-08-0598>.
76. Undas A, Ariens RAS (2011) Fibrin clot structure and function: a role in the pathophysiology of arterial and venous thromboembolic diseases. *Arterioscler Thromb Vasc Biol* 31:88–99. <https://doi.org/10.1161/ATVBAHA.111.23063>.
77. Zabczyk M, Plens K, Wojtowicz W, Undas A (2017) Prothrombotic fibrin clot phenotype is associated with recurrent pulmonary embolism after discontinuation of anticoagulant therapy. *Arterioscler Thromb Vasc Biol* 37:365–373. <https://doi.org/10.1161/ATVBAHA.116.30825>.
78. Cieslik J, Mrozinska S, Broniatowska E, Undas A (2018) Altered plasma clot properties increase the risk of recurrent deep vein thrombosis: a cohort study. *Blood* 131:797–807. <https://doi.org/10.1182/blood-2017-07-798306>.
79. Sumaya W, Wallentin L, James SK et al (2018) Fibrin clot properties independently predict adverse clinical outcome following acute coronary syndrome: a PLATO substudy. *Eur Heart J* 39:1078–1085. <https://doi.org/10.1093/eurheartj/ehy013>.
80. Siudut J, Grela M, Wypasek E et al (2016) Reduced plasma fibrin clot permeability and susceptibility to lysis are associated with increased risk of postthrombotic syndrome. *J Thromb Haemost* 14:784–793. <https://doi.org/10.1111/jth.13264>.
81. Гомоляко І.В., Тумасова К.П., Швадчин І.О., Донцова Л.С., Клочкова Н.С., Григорова І.В. Визначення діагностичної ефективності морфометричних параметрів // Вісник морфології. 2004. №10 (1). С. 35.
82. Герасимов И.Г. Функциональная неоднородность нейтрофилов // Клиническая лабораторная диагностика. 2006. №2. С.34–36. Ishikawa F. New biodefense strategies by Neutrophils // Arch. Immunol. Ther. Exp. 2005. Vol. 11. С.226–233.
83. Бухало В.А., Сисолятина Е.В., Нагурская Е.В. Регуляция врожденного иммунитета в очаге хронического воспаления // Иммунология. 2009. №3. С.184–188.
84. Гомоляко І.В., Тумасова К.П., Донцова Л.С., Самсонова Г.В., Швадчин І.О. Герпесвірусні інфекції і стан системи нейтрофільних гранулоцитів крові // Лабораторна діагностика, 2014. №3(65). С. 28–33.
85. Гомоляко І.В., Тумасова К.П., Клочкова Н.С., Самсонова Г.В., Калюжка А.С., Дубович Т.О. Прогнозування післяопераційних ускладнень методом визначення індексу пошкодження системи нейтрофільних гранулоцитів крові // Клінічна хірургія. 2014. № 1, 2. С. 85–88.
86. Чернуха Л.М. «Тяжелые формы хронической венозной недостаточности нижних конечностей. Патоморфологическое обоснование «активной» хирургической тактики» // Вісник морфології Т.9. №2. С. 325–327, 2003 р.
87. Schulman S, Lindmarker P, Holmström M, et al. Post-thrombotic syndrome, recurrence, and death 10 years after the first episode of venous thromboembolism treated with warfarin for 6 weeks or 6 months. *J Thromb Haemost.* 2006;4(4):734–742.
88. Gould MK, Garcia DA, Wren SM et al. Prevention of VTE in non-orthopedic surgical patients: Antithrombotic Therapy and Prevention of Thrombosis. (American College of Chest Physicians Evidence-Based Clinical Practice Guidelines. 9th ed.) *Chest* 2012; 141(2 Suppl): e227S–e277S.
89. Falck-Ytter Y, Francis CW, Johanson NA et al. Prevention of VTE in orthopedic surgery patients: Antithrombotic Therapy and Prevention of Thrombosis, (American College of Chest Physicians Evidence-Based Clinical Practice Guidelines. 9th ed.) *Chest* 2012; 141(2 Suppl):e278S–e325S.
90. Takashi Yamaki. Post-thrombotic syndrome – Recent aspects of prevention, diagnosis and clinical management. *Reviews in Vascular Medicine* 2016; (6-7):10–19.
91. C. Kearon, E.A. Akl, J. Ornella et al. Antithrombotic therapy for VTE disease: CHEST J. Thromb. Haemost guideline and expert panel report. *Chest* 2016; 149:315–352.
92. Giuseppe M. Andreozzi, Angelo A. Bignamini et al. Sulodexide for the Prevention of Recurrent Venous Thromboembolism. *Circulation* 2015;132:1891-1897.
93. Coccheri S, Mannello F. Development and use of sulodexide in vascular diseases: implications for treatment. *Drug Des Devel Ther* 2013;24(8):49–65.
94. Gaddi A., Galetti C., Illuminati B., Nascetti S. Meta-analysis of some results of clinical trials on sulodexide therapy in peripheral occlusive arterial disease. *J Int Med Res.* 1996; 24 (5): 389–406.
95. Coccheri S., Scondotto G., Agnelli G. et al. Sulodexide in the treatment of intermittent claudication. Results of a randomized, double-blind, multicentre, placebo-controlled study. *Eur Heart J.* 2002; 23 (13): 1057–65.
96. Condorelli M., Chiariello M., Dagianti A. et al. IPO-V2: a prospective, multicenter, randomized, comparative clinical investigation of the effects of sulodexide in preventing cardiovascular accidents in the first year after acute myocardial infarction. *J Am Coll Cardiol.* 1994; 23 (1): 27–34

97. Errichi B., Cesarone M., Belcaro G. et al. Prevention of recurrent deep venous thrombosis with sulodexide: the SanVal registry. *Angiology*. 2004; 55 (3): 243–9.
98. Cirujeda J., Granado P. A study on the safety, efficacy, and efficiency of sulodexide compared with acenocoumarol in secondary prophylaxis in patients with deep venous thrombosis. *Angiology*. 2006; 57 (1): 53–64.
99. Cospite M., Milio G., Ferrara F. et al. Haemodynamic effects of sulodexide in post-thrombophlebitic syndromes. *Acta Ther*. 1992; 18: 149–61.
100. Luzzi R., Belcaro G., Dugall M. et al. The efficacy of sulodexide in the prevention of postthrombotic syndrome. *Clin Appl Thromb Hemost*. 2014; 20 (6): 594–9.
101. Adiguzel C., Iqbal O., Hoppensteadt D. et al. Comparative anti-coagulant and platelet modulatory effects of enoxaparin and sulodexide. *Clin Appl Thromb Hemost*. 2009; 15 (5): 501–11.
102. Mannello F., Ligi D., Raffetto J. Glycosaminoglycan sulodexide modulates inflammatory pathways in chronic venous disease. *Int Angiol*. 2014; 33 (3): 236–42.
103. Broekhuizen L., Lemkes B., Mooij H. et al. Effect of sulodexide on endothelial glycocalyx and vascular permeability in patients with type 2 diabetes mellitus. *Diabetologia*. 2010; 53 (12): 2646–55.
104. Saviano M., Maleti O., Liguori L. Double-blind, double-dummy, randomized, multi-centre clinical assessment of the efficacy, tolerability and dose-effect relationship of sulodexide in chronic venous insufficiency. *CurrMed Res Opin*. 1993; 13 (2): 96–108.
105. Coccheri S., Scondotto G., Agnelli G. et al. Randomised, double blind, multicentre, placebo controlled study of sulodexide in the treatment of venous leg ulcers. *Thromb Haemost*. 2002; 87 (6): 947–52.
106. Munari A., Cervera L. Inflammation, Metalloproteinases, Chronic Venous Disease and Sulodexide. *J Cardiovasc Dis Diagn* 3: 203. doi:10.4172/2329-9517.1000203.
107. Hoppensteadt D., Fareed J. Pharmacological profile of sulodexide. *Int Angiol* 2014; 33: 229–235.
108. Mannello F., Ligi D., Raffetto J. Glycosaminoglycan sulodexide modulates inflammatory pathways in chronic venous disease. *Int Angiol* 2014; 33: 236–242.
109. Frati-Munari A. Glicosaminoglicanos en las enfermedades vasculares. *RevMexAngiol* 2012; 40: 89–99.
110. Broekhuizen L., Lemkes B., Mooij H. et al. (2010) Effect of sulodexide on endothelial glycocalyx and vascular permeability in patients with type 2 diabetes mellitus. *Diabetologia* 53: 2646–2655.
111. Ciszewicz M., Polubinska A., Antoniewicz A. et al. Sulodexide suppresses inflammation in human endothelial cells and prevents glucose cytotoxicity. *Transl Res* 2009; 153: 118–123.
112. Suminska-Jasinska K., Polubinska A., Ciszewicz M. et al. Sulodexide reduces senescence-related changes in human endothelial cells. *Med Sci Monit* 2011; 17: CR222–226.
113. Mannello F., Ligi D., Canale M., Raffetto J. Sulodexide down-regulates the release of cytokines, chemokines, and leukocyte colony stimulating factors from human macrophages: role of glycosaminoglycans in inflammatory pathways of chronic venous disease. *CurrVascPharmacol* 2014; 12: 173–185.
114. Carroll BJ, Piazza G, Goldhaber SZ. Sulodexide in venous disease. *J Thromb Haemost* 2019; 17:31–8.
115. Inflammation, Metalloproteinases, Chronic Venous Disease and Sulodexide Alberto C. Frati Munari^{1*} and Luis Fernando Flota Cervera² ¹Department of Internal Medicine, Médica Sur Hospital, Puente de Piedra 150-1-929, Toriello Guerra, Tlalpan, México D.F. 14050, México ²Director CEDIME Instituto Vascular, Calle 33 – 138, Mérida Yuc. 97129, México *Journal of Cardiovascular Diseases & Diagnosis* Munari and Cervera, *J Cardiovasc Dis Diagn* 2015, 3:4 DOI: 10.4172/2329-9517.1000203.
116. Sulodexide Reduces the Proinflammatory Effect of Serum from Patients with Peripheral Artery Disease in Human Arterial Endothelial Cells Patrycja Sosińska Ewa Bauma Beata Maćkowiaka Magdalena Majb Katarzyna Sumińska-Jasińska Ryszard Staniszewski Andrzej Bręborowicz Cell Physiol Biochem 2016;40:1005-1012 DOI: 10.1159/000453157 Published online: December 12, 2016.
117. Sulodexide reduces the inflammatory reaction and senescence of endothelial cells in conditions involving chronic venous disease Tomasz URBANEK ^{1*}, Zbigniew KRASIŃSKI ², Katarzyna SUMIŃSKA-JASIŃSKA ³, Ewa BAUM ⁴, Grazyna BOREJ-NOWICKA ⁴, Beata BEGIER-KRASIŃSKA ⁵, *International Angiology* 2016 April;35(2):140–7.
118. Sulodexide in the treatment of vascular disease: Its therapeutic action on the endothelium Karolina Jarząbek, Bożena Gabryel, Tomasz Urbanek *Phlebological Review* 2016; 24, 4: 51–59.
119. Scondotto G., Aloisi D., Ferrari P., Martini L. Treatment of venous leg ulcers with sulodexide. *Angiology* 1999; 50: 883–889.
120. Coccheri S., Scondotto G., Agnelli G. et al. Randomised, double blind, multicentre, placebo controlled study of sulodexide in the treatment of venous leg ulcers. *Thromb Haemost* 2002; 87: 947–952.
121. Kucharzewski M., Franec A., Hoziolek H. Treatment of venous leg ulcers with sulodexide. *Phlebologie* 2003; 32: 115–120.
122. Nelson E., Jones J. Venous leg ulcers. *Clin Evid (Online)*; 2008.
123. Wu B., Lu J., Yang M., Xu T. Sulodexide for treating venous leg ulcers. *Cochrane Database Syst Rev*. 2016 Jun 2; 6: CD010694. Epub ahead of print.

Стаття надійшла до редакції: 20.02.2020 р.

Результати лікування поранень магістральних судин у ході операції об'єднаних сил на Сході України за період із 2014 по I квартал 2019 року

В.А. Черняк², В.М. Роговський¹, Ю.В. Нагалюк¹, Ю.Ю. Сіваш¹, М.В. Щепетов¹, К.К. Карпенко¹

¹Національний військовий медичний клінічний центр «Головний військовий клінічний госпіталь»;

²Київський національний університет імені Тараса Шевченка, Київ

Реферат

Вогнепальні поранення магістральних судин залишаються актуальною і складною галуззю ангіохірургії як в лікувальному, так і в організаційному плані. За віковою категорією переважали пацієнти у віці від 21 до 30 років (37,3%) та від 31 до 40 років (29,4%). Найбільша доля пошкоджень припала на поранення артерій та вен, що становить 60,8%. За частотою локалізації поранень магістральних судин переважають поранення стегново-підколінного сегменту – у 76,5%. Вогнепальні поранення судин – тяжкі поранення, котрі часто поєднуються з травмою нервів (23,5%), кісток (37,3%), кісток і нервів (25,5%), тільки м'яких тканин (13,7%). У 47% – травма була ізольованою, у решти бійців – поєднаною. Результати лікування у 74,5% були задовільними, у 25,5% – завершилися ампутацією кінцівки.

Ключові слова: вогнепальні поранення, механізм поранення, локалізація поранень, поєднані поранення.

Results of the treatment of major vacuum wounds in the united kingdom's operation in the eastern ukraine for the period from 2014 to and quarter of 2019

V.A. Chernyak², V.M. Rogovsky¹, Y.V. Nahaliuk¹, Y.Y. Sivash¹, N.V. Schepetov¹, K.K. Karpenko¹

¹National Military Medical Clinical Center "Main Military Clinical Hospital";

²Taras Shevchenko National University of Kyiv, Kyiv

Abstract

Gunshot wounds of the great vessels remain an urgent and complex area of angiosurgery both in medical and organizational terms. The age category was dominated by patients aged 21 to 30 years (37.3%) and from 31 to 40 years (29.4%). The largest share of injuries occurred in injuries of arteries and veins, accounting for 60.8%. According to the frequency of localization of injuries of the main vessels, injuries of the femoral-popliteal segment prevail – in 76.5%. Gunshot wounds of blood vessels are severe wounds that are often combined with trauma to nerves (23.5%), bones (37.3%), bones and nerves (25.5%), only soft tissues (13.7%). In 47% – the injury was isolated, in the other fighters – combined. The results of treatment in 74.5% were satisfactory, in 25.5% – ended with amputation of the limb.

Key words: gunshot wounds, wound mechanism, localization of wounds, combined wounds.

Вступ. Локальні озброєні конфлікти в теперішній час і використання сучасних видів вогнепальної зброї призвели до збільшення числа постраждалих від вогнепальної травми, включаючи ураження магістральних судин.

За різними джерелами, вогнепальні пошкодження судин коливаються в межах 2,8–8% [2,6].

При вивченні частоти локалізації поранень судин, частіше спостерігаються пошкодження артерій стегново-підколінного сегменту у 27,8% та артерій верхніх кінцівок (27,4%), значно рідше – поранення судин шиї, аорти, нижньої порожнистої вени [1,4].

За даними літератури, ізольовані вогнепальні пошкодження артерій спостерігались у 24% поранених, у 42% супроводжувалися пораненнями вен, у решти випадків – кісток та нервів. Поєднані пошкодження судин і нервів спостерігались у 42,2% поранених, судин і кісток – у 28,5%, пошкодження вен складала 37,7% від усіх травм судин [1,4,8].

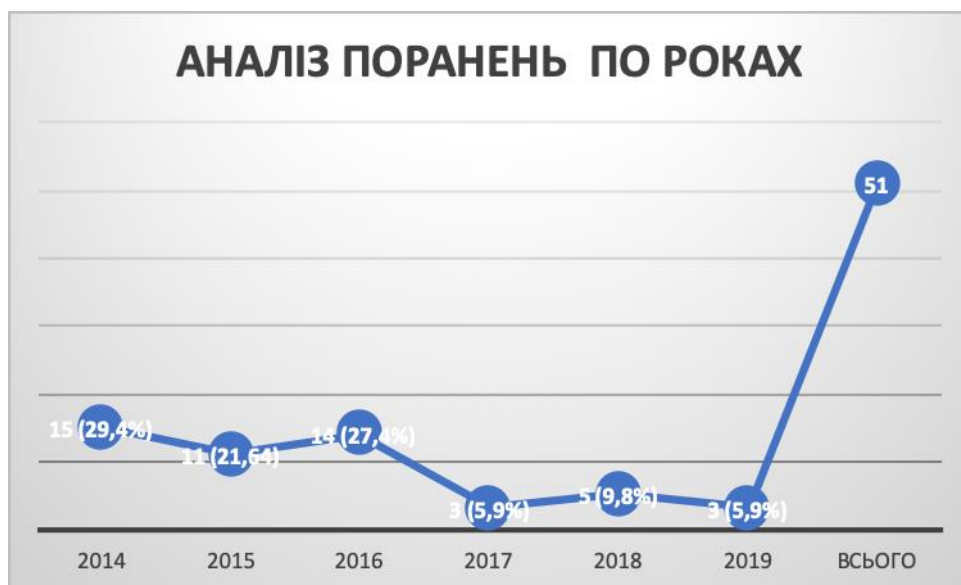Вогнепальні пошкодження судин є тяжкою травмою, що часто поєднується з ушкодженням інших анатомічних структур. Важливу в практичному аспекті залишається та особливість, що

істинна зона пошкодження тканин переважно є більшою за видимі межі.

Мета дослідження: проаналізувати механізм, характер поранень, включаючи локалізацію та супутнє пошкодження, результати лікування та наслідки у пацієнтів з пораненнями магістральних судин у ході операції об'єднаних сил (ООС) на Сході України за період 2014–2019 рр.

Матеріали та методи. Нами було проаналізовано 51 випадок вогнепальних поранень магістральних судин нижніх кінцівок під час проведення ООС на Сході України, котрі проходили лікування у Національному військово-медичному клінічному центрі «ГВКГ» в період з 2014 року по 2019 роки.

Аналізуючи частоту поранень судин по роках було отримано такі дані: за 2014 рік було включено 15 поранень магістральних судин, що становить 29,4%, у 2015 р. було діагностовано 11 поранень судин (21,6%), у 2016р. – 14 поранень (27,4%), у 2017 р. – 3 поранення (5,9%), у 2018 – 5 (9,8%), у 2019 – 3 випадки, що відповідає 5,9% питомої ваги від всіх поранених (діаграма 1). Усі поранені були призовного віку.

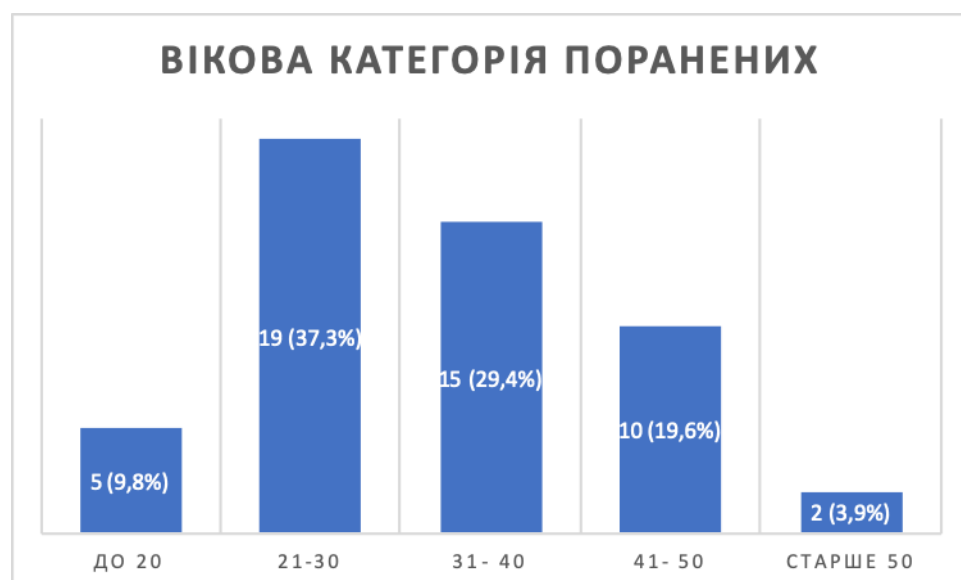

Діаграма 1. Аналіз поранень за роками.

Критеріями включення у дослідження були: 1) військовослужбовці Збройних сил України; 2) пацієнти, котрі отримали нелетальні поранення; 3) пацієнти, які потребували втручання на магістральних судинах; 4) чоловіки.

Критерії виключення склали: 1) усі цивільні особи з травмою судин; 2) летальні випадки, що були зареєстровані до евакуації на етап кваліфікованої ангіохірургічної допомоги; 3) жінки.

Результати досліджень та їх обговорення. Аналізуючи вік поранених, ми отримали такі показники: до 20 років було 5 бійців, що становило 9,8%, від 21 до 30 років – 19 військовослужбовців, що відповідає 37,3 %, від 31 до 40 років було 15 поранених (29,4%), від 41 до 50 зареєстровано 10 поранень (19,6%) і старше 50 років було 2 військовослужбовці (3,9%) (діаграма 2).



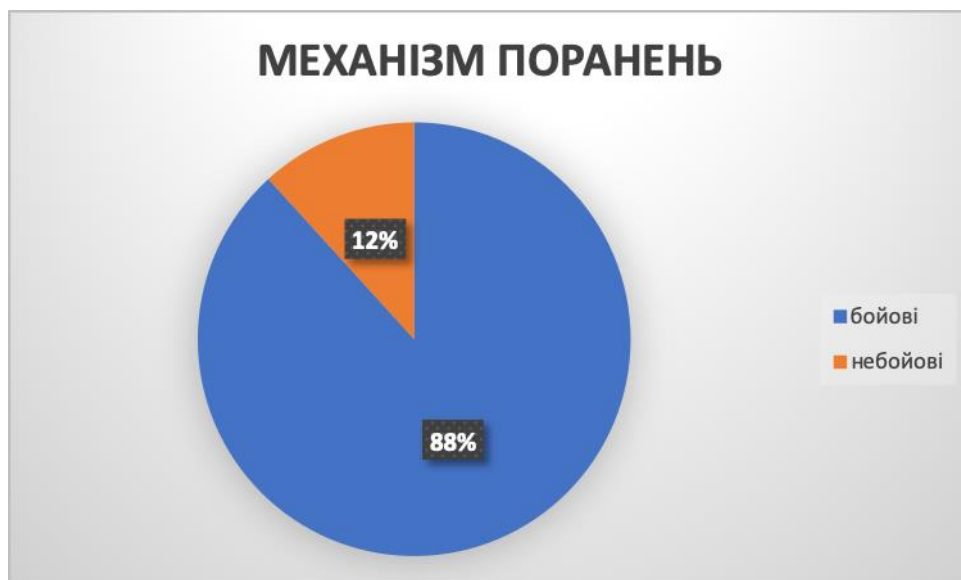
Діаграма 2. Характеристика поранених за віком.

Аналізуючи частоту поранень судин зр роками було отримано такі дані: за 2014 рік було включено 15 поранень магістральних судин, що становить 29,4%, з них у віці до 20 років було 3 поранення (20 %), від 21 до 30 років було 11 поранених (73,3%), від 31 до 40 років було 1 поранення (6,7%). У 2015 році було діагностовано 11 поранень судин (21,6%), з них від 21 до 30 років було 2

поранення (18,2 %), від 31 до 40 років було 7 поранень (63,6 %), від 41 до 50 років 2 поранення (18,2 %). У 2016 році було зареєстровано 14 поранень (27,4%), з них у віці від 21 до 30 років було 5 поранень (35,7%), від 31 до 40 років було 2 поранення (14,3%), від 41 до 50 років – 5 поранень (35,7%) і старше 51 року – 2 поранення (14,3 %). У 2017 році було 3 поранення (5,9%), з них 2 пора-

нення у віці до 20 років (66,7%) і 1 поранення від 31 до 40 років (33,3%). У 2018 році було 5 поранень (9,8 %), з них 1 у віці від 21 до 30 років (20 %), та по 2 у віці від 31 до 40 років (40%) та від 41 до 50 років (40 %). У 2019 було 3 випадки, що відповідає 5,9% питомої ваги від всіх поранених, з них від 31 до 40 років було 2 поранення (66,7 %) та 1 поранення від 41 до 50 років (33,3%).

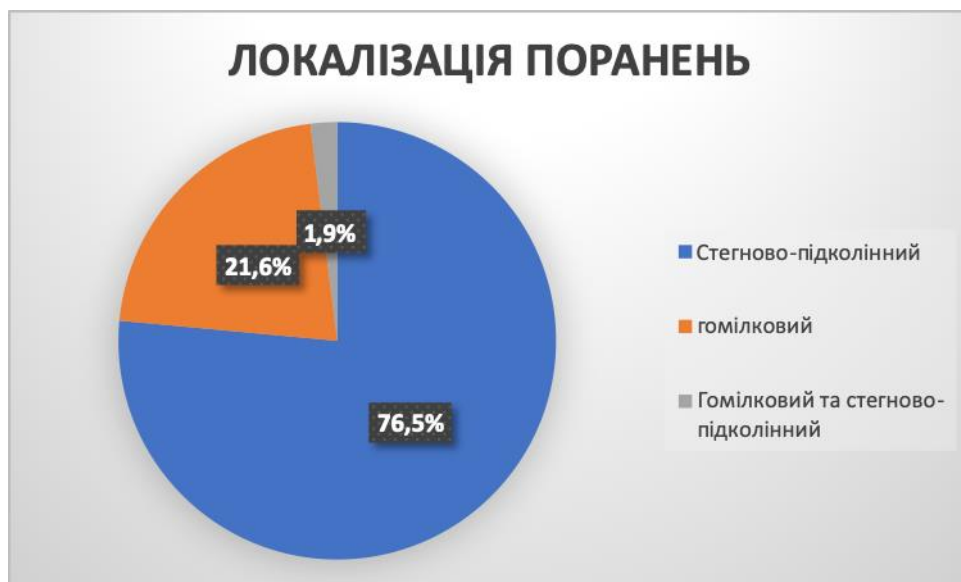
Із 51 випадків 45 поранень було бойових, що становить 88,2 % та 6 поранень небойових, що відповідає 11,8%. З них 1 було у віці до 20 років (16,7 %), по 2 у віці від 21 до 30 років (33,3%) та від 31 до 40 років (33,3%) і ще 1 небойове поранення у бійця від 41 до 50 років (16,7%) (діаграма 3).



Діаграма 3. Характеристика механізму поранень.

Досліджуючи розподіл поранень магістральних судин за локалізацією, були отримані такі показники. У 39 випадків було поранення стегново-підколінного сегменту (76,5 %), у 11 пора-

нених гомілкового сегменту (21,6%) та в 1 випадку (1,9%) спостерігалось поранення стегново-підколінного та гомілкового сегменту (діаграма 4).



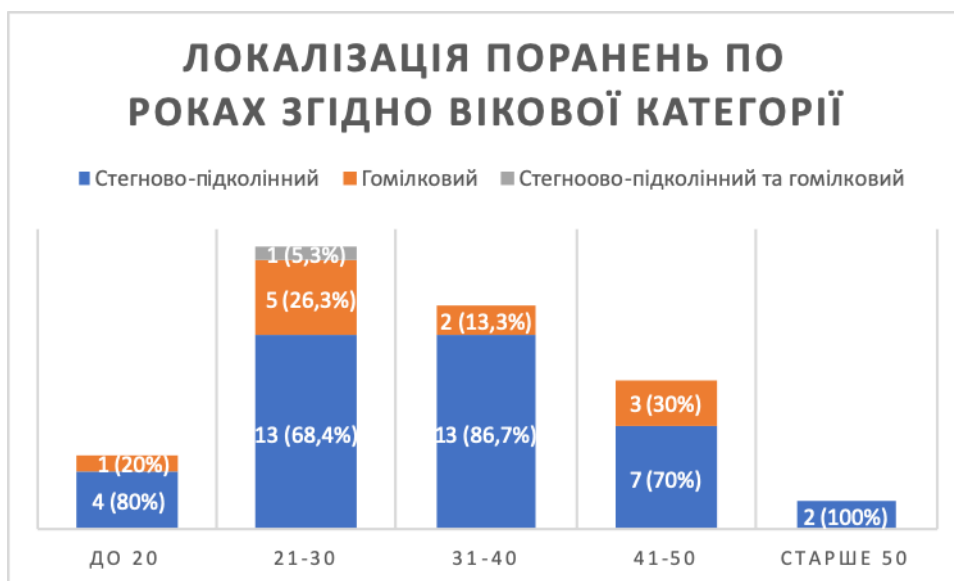
Діаграма 4. Аналіз локалізації поранень.

При чому у віці до 20 років у 4 випадків було поранення стегново-підколінного сегменту (80%) та у 1 випадку (20 %) поранення гомілкового сегменту. У віці від 21 до 30 років у 13 випадків було поранення стегново-підколінного

сегменту (68,4 %), у 5 випадків гомілкового (26,3%) та зафіксовано 1 випадок поранення стегново-підколінного та гомілкового сегменту, що становить 5,3%. У віці від 31 до 40 років було 13 поранень стегново-підколінного сегмен-

ту (86,7%), 2 поранення гомілкового сегменту (13,3%). У віці від 41 до 50 років було 7 поранень стегново-підколінного сегменту (70%) та 3 поранення гомілкового сегменту (30%). У 2 па-

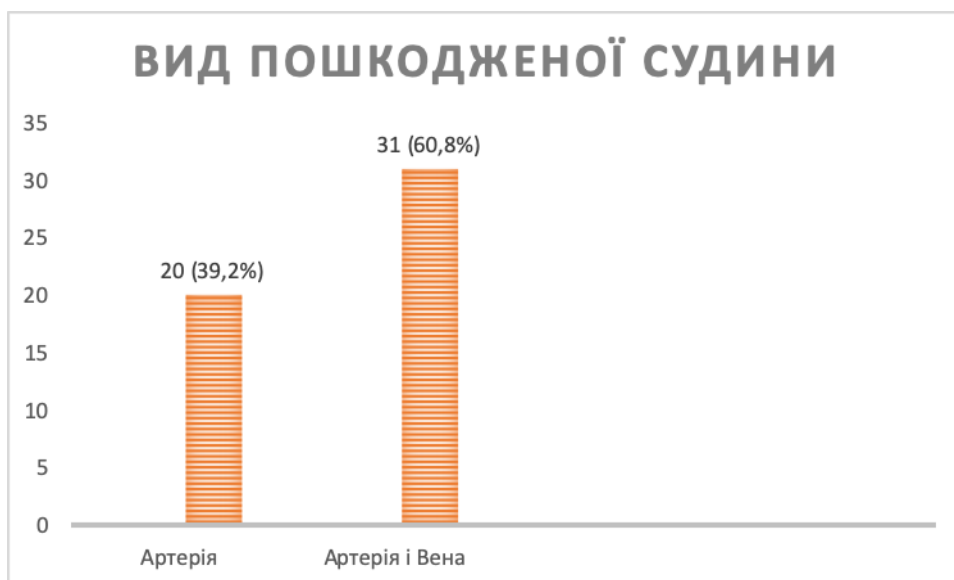
цієнтів, старших 51 року, було зафіксовано поранення стегново-підколінного сегменту, що становило 100% у своїй віковій категорії (діаграма 5).



Діаграма 5. Характеристика локалізації поранень залежно від вікової групи.

Таким чином, вказані дані щодо частоти локалізації вогнепальних поранень судин збігаються з літературними даними, отриманими при аналізі даного питання під час проведення інших бойових конфліктів у світі.

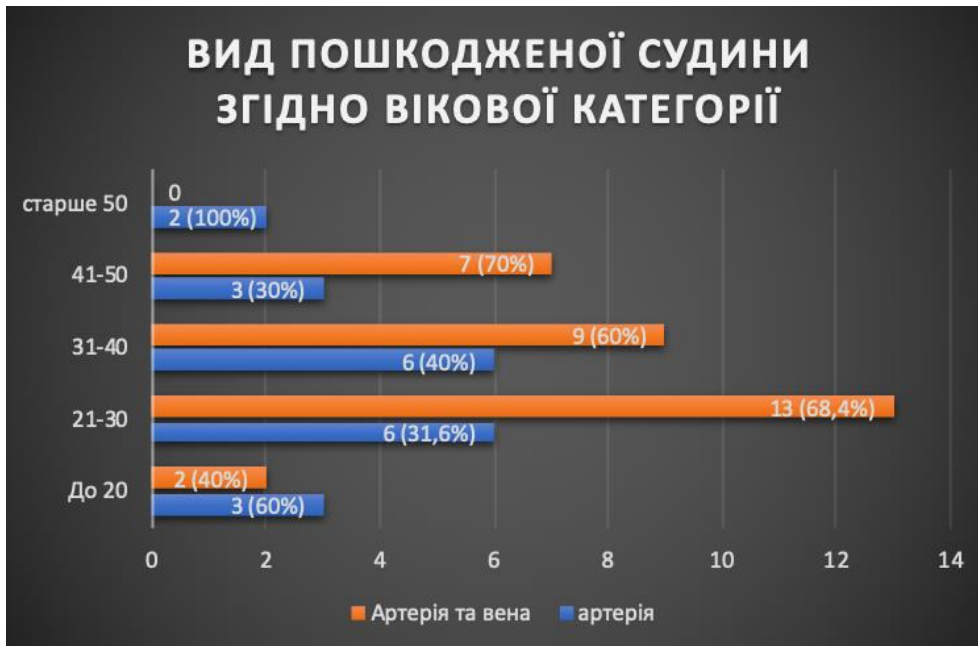Аналізуючи вид ураженої судини у 20 випадків (39,2%) було поранено лише артерію і у 31 випадку (60,8%) – артерію та вену (діаграма 6).



Діаграма 6. Характеристика виду ураженої судини.

Із них у віці до 20 років поранення артерії спостерігалось у 3 випадків (60%) та у 2 – поранення артерії та вени (40%). У віці від 21 до 30 років у 6 випадків було поранення артерії (31,6%) та у 13 поранення артерії та вени (68,4%). У віці від 31 до 40 років було 6 пора-

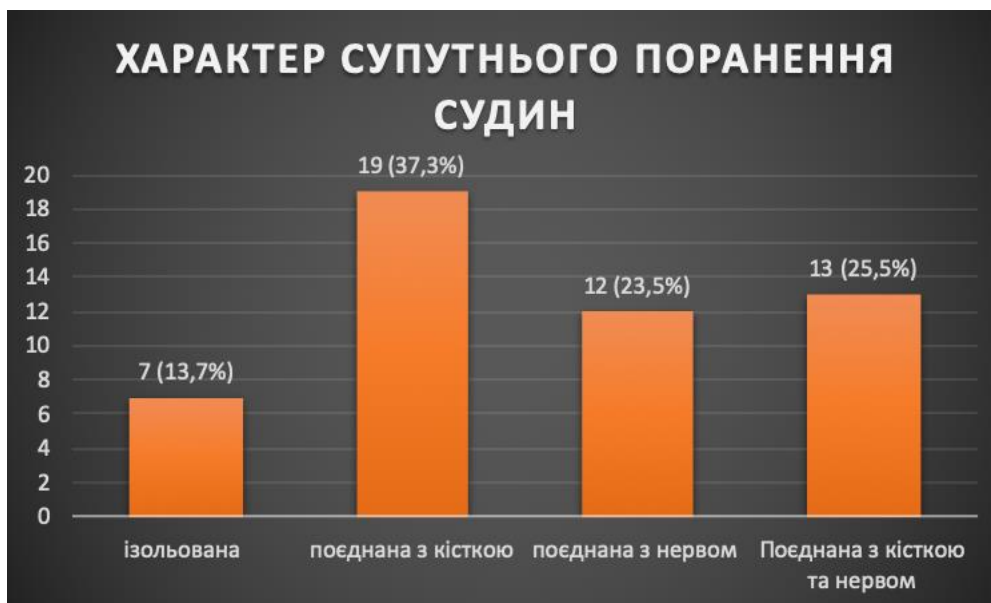нень артерій (40%) та 9 поранень артерії та вени (60%). Від 41 до 50 років виявлено поранення артерії у 3 бійців (30%) та у 7 поранення і артерії, і вени (70%). У віковій групі від 51 року і старше відзначено 2 поранення артерій, що відповідає 100% (діаграма 7).



Діаграма 7. Характеристика виду пошкодженої судини залежно від вікової групи.

Аналізуючи частоту та характеристику супутнього пошкодження судин були отримані такі результати. У 7 випадків поранення виявлені поранення тільки судин і м'яких тканин (13,7%), у 19

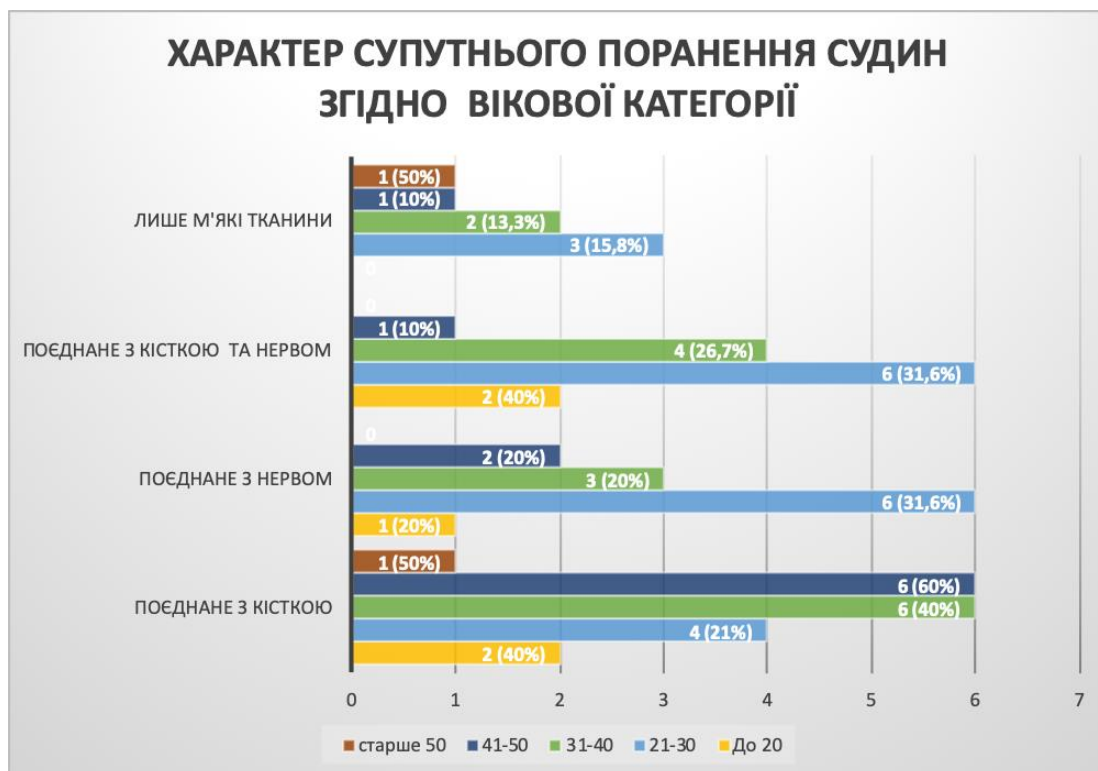випадків – поєднання поранення з кісткою, що становить 37,3%, у 12 випадків – з нервом, що відповідає 23,5%, та у 13 випадків – залучення і кістки, і нерва (25,5%) (діаграма 8).



Діаграма 8. Характеристика супутнього поранення судин.

Аналізуючи поєднання травми за віковими групами було отримано наступні дані. У віці до 20 років у 2 бійців було поранення кістки (40%), у 1 – нерва (20%), у 2 – поранення кістки та нерва (40%). У віці від 21 до 30 років у 4 було поранення кістки (21%), у 6 – нерва (31,6%), у 6 – кістки і нерва (31,6%), у 3 – лише поранення судин і м'яких тканин, що становить 15,8% у своїй віковій групі. У віці від 31 до 40 років у 6 військовослужбовців було поранення кістки (40%), у 3 – нерва

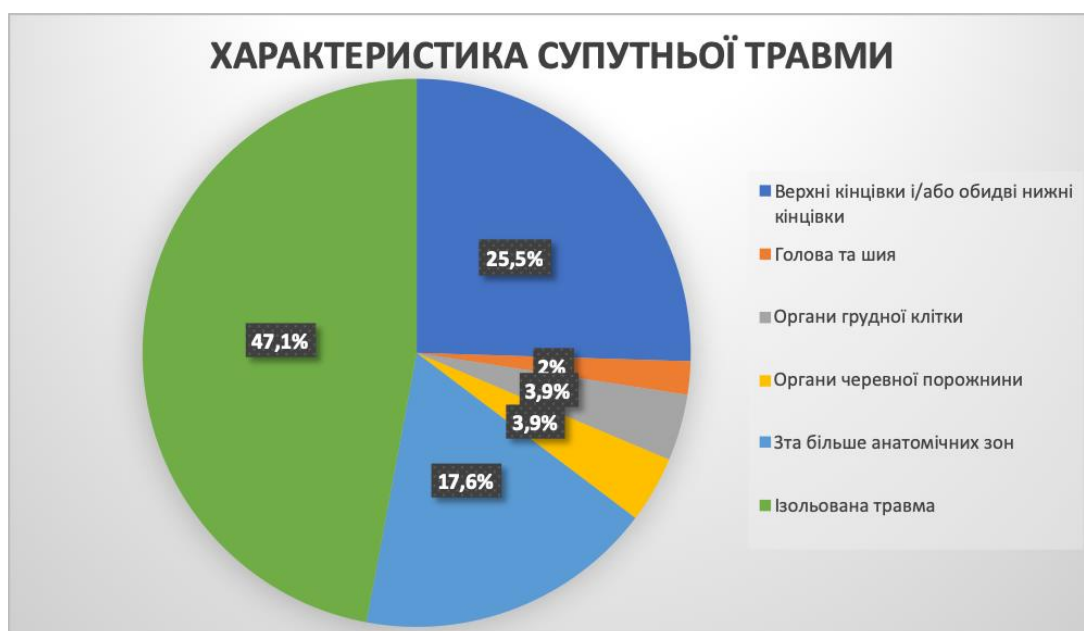(20%), у 4 – кістки та нерва (26,7%), у 2 – тільки поранення судин та м'яких тканин (13,3%). У віковій групі від 41 до 50 років у 6 випадків виявлено поранення кістки (60%), у 2 – нерва (20%), у 1 – кістки та нерва (10%), ще в 1 випадку було поранення тільки судин і м'яких тканин (10%). У військовослужбовців у віці 51 року і старше в 1 було поранення кістки (50%) і ще в 1 – поранення тільки судин і м'яких тканин, що відповідає 50% у своїй віковій групі (діаграма 9).



Діаграма 9. Характеристика супутнього поранення залежно від вікової групи.

У 24 випадках поранення було ізольованим, що становить 47,1%, у 27 – множинним, що відповідає 53% і розподілилися таким чином: у 13 бійців було поранення нижніх та верхніх кінцівок або обох нижніх (25,5%), у 1 випадку – поранення голови та

шиї (2%), у 2 – органів грудної клітки (3,9%), у 2 – органів черевної порожнини (3,9%), у 9 бійців було зафіксовано поранення 3 та більше анатомічних зон (17,6%) (діаграма 10).



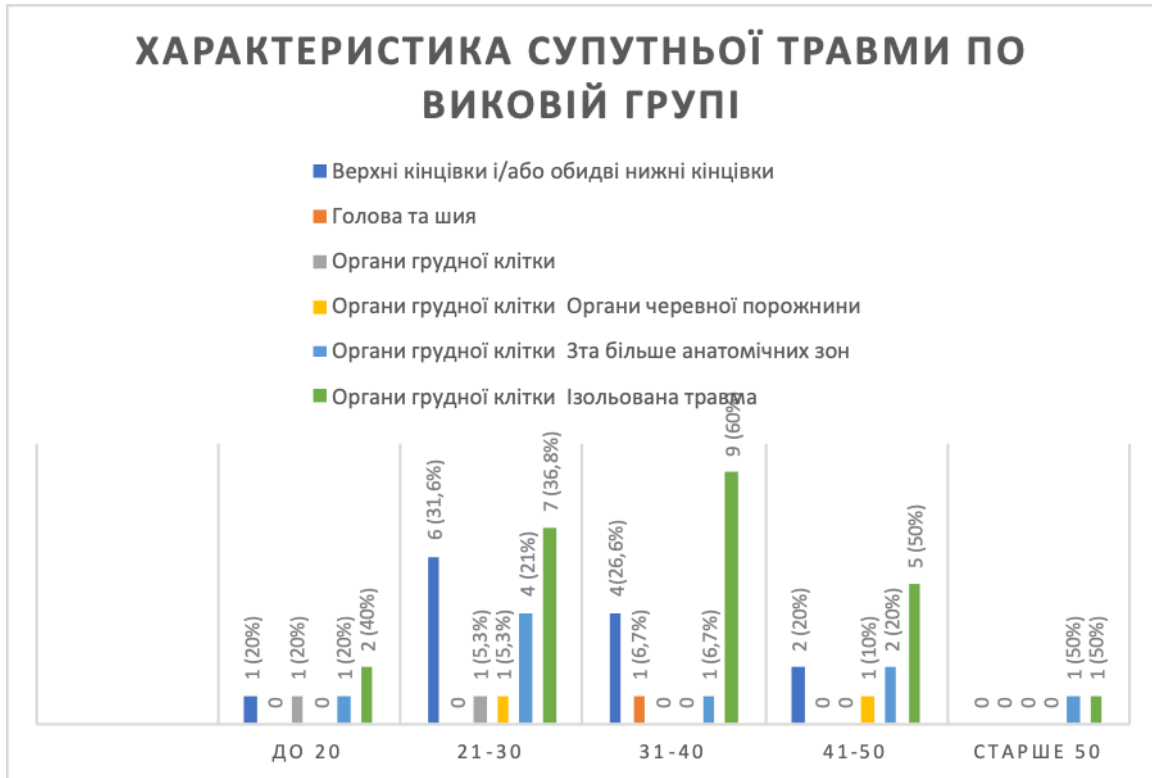Діаграма 10. Характеристика супутнього поранення судин.

Аналізуючи множинну травму за віковими групами було отримано такі дані. У віці до 20 років у 2 поранених травма було ізольованою (40%), у 1 було пошкодження верхніх або обох нижніх кінцівок (20%), у 1 випадку – поранення

органів грудної клітки (20%), у 1 випадку (20%) – поранення 3 та більше анатомічних зон. У віці від 21 до 30 років у 7 бійців травма була ізольованою (36,8%), по 1 випадку – поранення органів грудної клітки (5,3%) та органів черевної порожнини

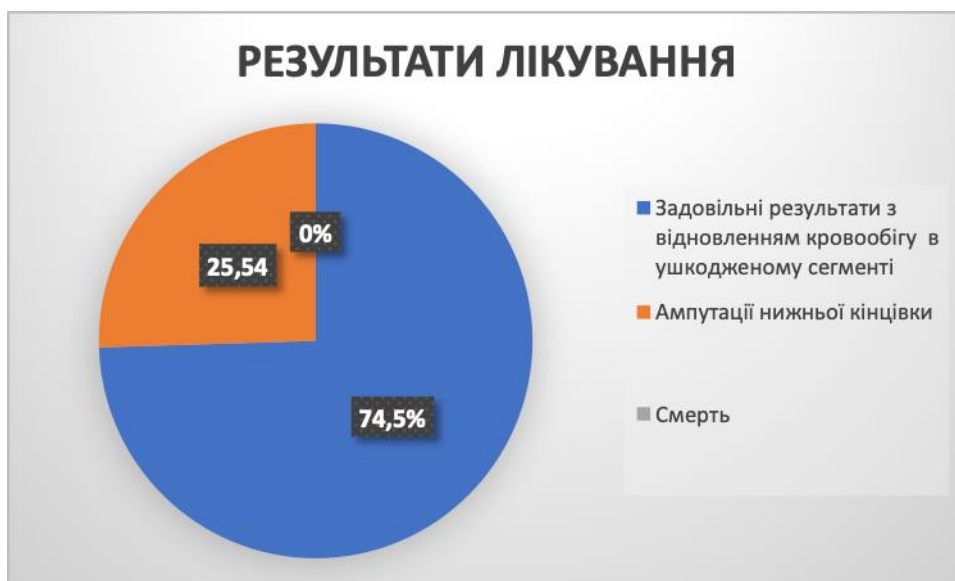(5,3%), у 4 мало місце поранення 3 та більше анатомічних зон (21%), поранення верхніх або обох нижніх кінцівок мало місце у 6 випадках (31,6%). У віці від 31 до 40 років у 9 військовослужбовців поранення було ізольованим (60%), у 4 зафіксовано поранення верхніх або обох нижніх кінцівок (26,6%), у 1 – поранення органів черевної порожнини (6,7%), у 1 – поранення 3 та більше анатомічних зон (6,7%). У віковій групі від 41

до 50 років у 5 випадків поранення було ізольованим (50%), по 2 випадки було з поранення верхніх або обох нижніх кінцівок (20%) та поранення 3 і більше анатомічних зон (20%), в 1 випадку (10%) було поранення органів черевної порожнини. У віці від 51 року і старше в 1 випадку поранення було ізольованим, що відповідає 50% у своїй віковій групі, і ще 1 – поранення 3 та більше анатомічних зон (50%) (діаграма 11).



Діаграма 11. Аналіз супутньої травми залежно від вікової групи.

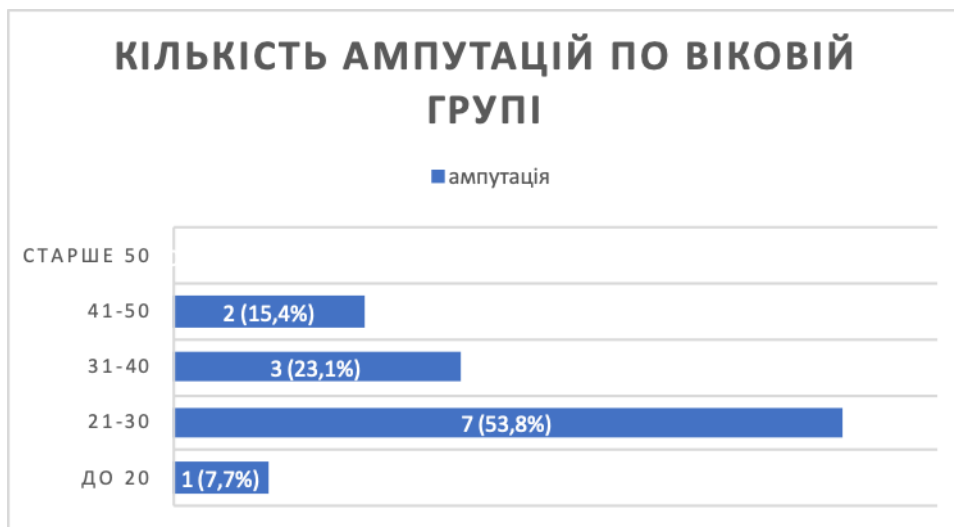
Аналізуючи результати лікування у 38 випадків було зафіксовано задовільний результат, що становить 74,5% і в 13 – лікування закінчилось виконанням ампутації (25,5%) (діаграма 12).



Діаграма 12. Результати лікування поранень судин.

Причому у віці до 20 років ампутація була в 1 пораненого, що відповідає 7,7 % усіх ампутацій, у віці від 21 до 30 років у 7 поранених

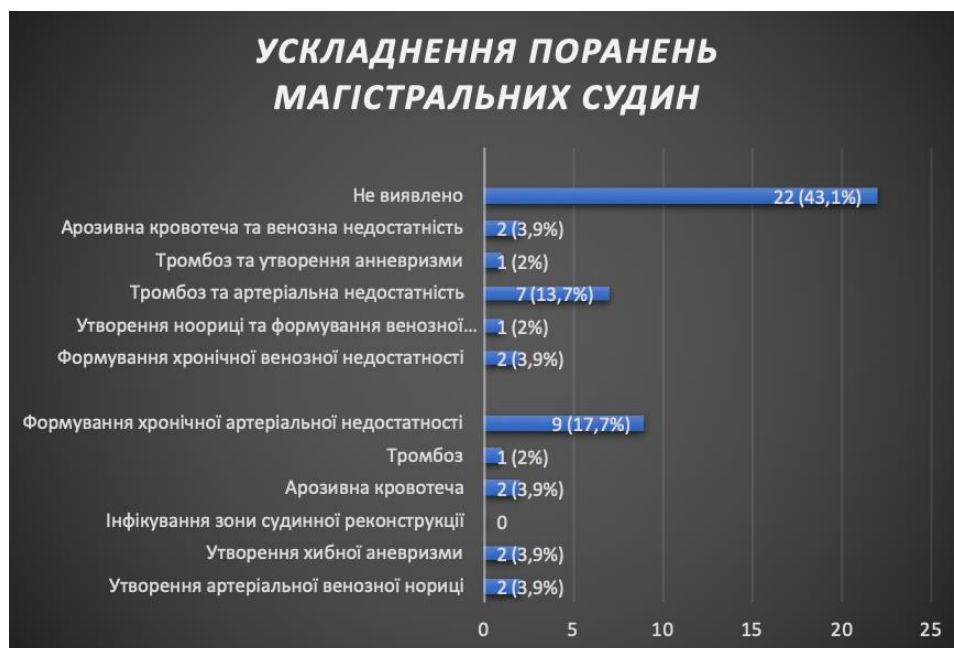(53,8%), від 31 до 40 років у 3 випадках (23,1%), від 41 до 50 років у 2 бійців (15,4%) (діаграма 13).



Діаграма 13. Аналіз виконаних ампутацій залежно від вікової групи.

Аналізуючи результати лікування за віковими групами пацієнтів, були отримані такі дані. У віці до 20 років у 4 поранених були задовільні результати лікування (80%) та у 1 – ампутація (20%). У віці від 21 до 30 років у 12 випадків результати були задовільні (63,2%) та у 7 – виконано ампутацію (36,8%). У віковій групі від 31 до 40 років у 12 бійців результати були задовільними (80%) та у 3 – виконано ампутацію (20%). У військовослужбовців віку 41–50 років у 8 результати були задовільними (80%) і у 2 – виконано ампутацію (20%). У військовослужбовців старше 51 року були відзначені тільки задовільні результати, що відповідає 100% у своїй віковій групі.

Проводячи аналіз віддалених наслідків у 22 (43,1%) військовослужбовців ускладнень не виявлено, у 3 бійців (5,9%) було утворення артеріовенозної нориці, в 1 з них супроводжувалась формуванням венозної недостатності, у 3 (5,9%) – утворення хибної аневризми, в 1 з них – тромбоз, в 1 випадку був тромбоз із відновленням кровотоку (2%), у 9 (17,7%) – формування артеріальної недостатності та у 7 (13,7%) – тромбоз та формування артеріальної недостатності в результаті, у 4 (7,8%) бійців зафіксовано арозивну кровотечу, при чому в 2 з них було формування венозної недостатності в результаті, у 2 відзначено формування хронічної венозної недостатності (3,9%) (діаграма 14).



Діаграма 14. Характеристика ускладнень поранень магістральних судин нижніх кінцівок.

Аналізуючи частоту виникнення ускладнень за віковими групами, було отримано такі дані. У віці до 20 років ускладнень не виявлено у 4 військово-службовців (80%) та в 1 відзначено формування хронічної артеріальної недостатності (20%). У віці від 21 до 30 років у 7 бійців ускладнень не виникло (36,8%), у 1 – артеріо-венозна норичія (5,3%), у 2 – арозивна кровотеча та формування венозної недостатності (10,5%), у 3 – формування хронічної артеріальної недостатності (15,8%), у 5 – тромбоз і формування артеріальної недостатності (26,3%), у 1 – хронічна венозна недостатність (5,3%). У віці від 31 до 40 років у 6 (40%) – ускладнення не зареєстровані, у 3 (20%) – формування хронічної артеріальної недостатності, у 1 – утворення хибної аневризми (6,7%), у 1 – арозивна кровотеча (6,6%), у 1 – тромбоз з відновленням кровотоку в результаті (6,6%), у 1 – утворення норичі та формування венозної недостатності (6,7%), у 1 – тромбоз та формування аневризми (6,7%), у 1 – тромбоз та формування артеріальної недостатності (6,7%). У віковій групі від 41 до 50 років у 5 – ускладнень не було (50%), у 1 – утворення артеріо-венозної норичі (10%), у 1 – арозивна кровотеча (10%), у 1 – формування хронічної артеріальної недостатності (10%), у 1 – тромбоз та формування артеріальної недостатності (10%), у 1 – формування хронічної венозної недостатності (10%). У віковій категорії від 51 року і старше у 1 бійця було утворення хибної аневризми (50%) та в 1 – формування хронічної артеріальної недостатності (50%).

Проводячи аналіз виконаних операцій, отримали такі показники. Всього у 51 пораненого було виконано 513 операцій, з них на магістральних судинах – 77 (15%), ампутацій та реампутацій – 14 (2,7%), інших – 422 (82,3%). Судинний шов було накладено у 10 випадках (1,9%), аутовенозне протезування – у 19 (3,7%), аллопротезування – у 16 бійців (3,1%), перев'язка судин – у 19 випадках (3,7%), операції з приводу артеріовенозної норичі – у 3 (0,6%), при чому в 1 з них виконано стентування, операції з приводу посттравматичних аневризм – у 3 військовослужбовців (0,6%), тромбектомія – у 4 (0,8%), ендovasкулярні втручання – у 1 (0,2%), ампутація кінцівки – у 13 бійців (2,6%) та в 1 з них – реампутація (0,2%), ПХО – 349 (68%), МОС – 12 (2,3%), торакоцентез та дренивання по Бюлау – 5 (0,97%), торакоскопія та видалення гематоми – 2 (0,4%), первинний шов нервового стовбуру – 1 (0,2%), пластика вени – 1 (0,2%), аутодермопластика – у 8 випадках (1,6%), тимчасовий шунт було накладено у 2 бійців (0,4%), АЗФ – у 15 (2,9%), фасціотомія – у 15 (2,9%), видалення стороннього тіла – 3 (0,6%), накладення сигмостоми – 1 (0,2%), видалення сигмостоми – 1 (0,2%), лапаротомія та дренивання – 5 (0,97%), спленектомія – 1 (0,2%), геміколектомія – 1 (0,2%), ендолазерокоагуляція лівого ока – 1 (0,2%). Проводячи аналіз кратності операцій на магістральних судинах у кожного з поранених були отримані різні

дані. Для зупинки кровотеч із точкових пункцій них дефектів магістральних судин застосовували спеціально для цього розроблений електрокоагуляційний пристрій-монополяр, який застосовувався під контролем УЗ-датчика у місці дефекта судини. Для медикаментозної зупинки кровотеч у периопераційному періоді застосовували транексамову кислоту, яка входить в ініціативу Patient Blood Management. В Україні препарат випускається під назвою Сангера. Для корегування анемічних явищ, окрім гемотрансфузій, застосовували препарат Суфер® – розчин для в/в ін'єкцій з діючою речовиною 20 мг заліза у вигляді заліза (III) гідроксид сахарозного комплексу. Випускається у формі ампул по 100 мг (5 мл) №5 і у флаконах 200 мг (10 мл) + 0,9% NaCl-Соллювен 100 мл. Безпосередньо перед введенням препарат розводили в 0,9% розчині натрію хлориду. Для проведення провідникової анестезії перевагу віддавали місцевим анестетикам зі швидким початком дії і тривалою операційною анестезією. Найпопулярніший місцевий анестетик бупівакаїн вітчизняного виробництва (Лонгокаїн). Медикаментозна підтримка хірургічних втручань була такою: базова терапія + Реосорбілакт 400 мл/доба, Латрен 400 мл/доба, Тівортін 100 мл/доба (схема терапії «Тріо»). У гострому періоді застосовувалася рестриктивна стратегія інфузійної терапії (за Chappell D. із співавт.) з використанням кристалолідів і багатокомпонентного полііонного колоїдно-гіперосмолярного розчину Гекотон як колоїдного плазмоекспандера. Препарат Гекотон вводили в об'ємі 5 мл/кг з метою профілактики гемодинамічних порушень перед виконанням анестезії, потім – перед затисканням магістральних судин (у дозі 3 мл/кг) і для попередження синдрому ішемії-реперфузії після декліпівання артерії і вени. З метою профілактики інфекційних ускладнень у післяопераційному періоді використовували ЛЕФЛОЦИН (левофлоксацин) – антибактеріальний препарат широкого спектру дій, фторхінолонового ряду з вираженим бактерицидним ефектом. ЛЕФЛОЦИН виявився активним щодо широкого спектру грамнегативних та грампозитивних мікроорганізмів, анаеробів, *Helicobacter pylori* та атипичних форм, таких як *Mycoplasma*, *Chlamidia*, *Legionella*. ЛЕФЛОЦИН призначався пораненим внутрішньовенно крапельно по 250–500 мг (50–100 мл) 1 раз на добу для профілактики післяопераційних ускладнень, курсом 5–7 діб. У особливо важких випадках використовували вітчизняний Грандазол – комбінований антибактеріальний препарат, до складу якого входить левофлоксацина гемігідрат і орнідазол у флаконах для внутрішньовенного введення по 100 і 200 мл. Використовували також препарат ТІВОРЕЛЬ (4,2 г аргініну гідрохлорид + 2,0 г L-карнітину) тим бійцям, у яких підозрювали поєднану хронічну ішемію міокарда. Препарат вводили внутрішньовенно краплинно зі швидкістю 10 крапель за хвилину протягом перших 10–15 хв, потім

швидкість введення можна збільшити до 30 крапель за хвилину. Добова доза препарату – 100 мл розчину. У комплекс засобів детоксикації залучали препарати вітчизняного виробництва: ксилат, реосорбілакт, сорбілакт. Реосорбілакт – комплексний інфузійний розчин, на основі багатоатомного спирту та натрію лактату. Реосорбілакт застосовувався у передопераційній підготовці в дозі 400 мл (6–7 мл/кг), крапельно, одноразово та після операції, з розрахунку 8–10 мл/кг на одну інфузію, крапельно, через день. У хворих, в яких діагностували хронічну венозну недостатність після поранень магістральних вен, обов'язковим було застосування таблетованого препарату цикло-3-форт. Антисептиками вибору були Декасан і бетадін, для обробки шкіри – Горостен.

Висновки. Із огляду на значну частку та важкість вогнепальних поранень судин серед причин

травмування бійців на полі бою основне завдання практичних лікарів сьогодні – це налагодження чіткого алгоритму надання ефективної медичної допомоги постраждалим із цим видом травм, спрямованого на порятунок життя від гострої крововтрати, запобігання тяжкій інвалідизації (збереження кінцівки), а також лікування ускладнень і наслідків судинної травми на всіх етапах медичної евакуації.

Для надання ефективної допомоги постраждалим необхідно забезпечити лікування та профілактику гострої ішемії кінцівки, що виникає у хворих з тяжким геморагічним і травматичним шоком, а також створення системи спеціалізованої хірургічної допомоги і реабілітації в центрах відновного лікування.

Інформація про конфлікт інтересів. Автори заявляють про відсутність конфлікту інтересів при виконанні наукового дослідження та підготовці даної статті.

Інформація про фінансування. Автори гарантують, що вони не отримували жодних винагород у будь-якій формі, здатних вплинути на результати роботи.

Особистий внесок кожного автора у виконання роботи:

Черняк В.А. – розробка концепції і дизайну дослідження, аналіз отриманих даних, редагування, статистична обробка даних.

Роговський В.М. – збір матеріалу дослідження, розробка дизайну дослідження, аналіз отриманих даних.

Нагалюк Ю.В. – збір матеріалу дослідження, аналіз отриманих даних, підготовка тексту статті.

Сіваш Ю.Ю. – збір матеріалу дослідження, аналіз отриманих даних, підготовка тексту статті.

Щепетов М.В. – збір матеріалу дослідження, аналіз отриманих даних.

Карпенко К.К. – збір матеріалу дослідження, аналіз отриманих даних.

Список використаної літератури

1. Fisher G.W. Acute arterial injuries treated by the United States Army Medical Service in Vietnam 1965-1966 // J. Trauma. 1967. Vol.7, №6. P.844–855.
2. Fry W.J. Is arteriography necessary in the management of vascular trauma of extremities // Surgery. 1978. Vol.84, №4. P. 557–562.
3. Lavenson G.S., Rich N.M., Baugh J.N. Value of ultrasonic flow detector in the management of peripheral vascular disease // Amer. J. Surg, 1970. Vol.12. №4. P. 522–526.
4. Levitsky S. Vascular trauma in Vietnam battle causality // Ann. Surg. 1968. Vol. 168, №2. P. 831–836.
5. Learmont J. Injuries of blood vessels // History of the second war Surgery. London, 1953. P. 538–544.
6. Love L., Braun T. Arteriography of peripheral vascular trauma // Am. J. Roentgenol. 1968. Vol. 192, №2. P. 431–440.
7. Makins G.N. Injuries to the blood vessels: History of the great War Medical services // Surgery of the war. London, 1992. Vol. 2. P. 170–206.
8. Rich N.M., Spencer F.C. Vascular trauma. Philadelphia etc.: Saunders Co., 1978. 610 p.

Стаття надійшла до редакції: 4.02.2020 р.

Мінінвасивні методики флектомії в лікуванні варикозного розширення вен ніг за перфорантним типом

М.В. Чехлов, А.М. Рябоконт, Е.А. Столярчук, Л.В. Булатова

Одеський національний медичний університет, Одеса

Реферат

Вступ. Варикозне розширення вен нижніх кінцівок (ВРВНК) є однією з найпоширеніших судинних патологій серед населення планети, що вражає до 50% популяції розвинених і країн, що розвиваються.

Спектр медичної допомоги при варикозній хворобі обмежений компресійною терапією і варіантами оперативного лікування, спрямованими на оклюзію неспроможних сегментів підшкірної венозної системи, що включають термодеструкцію, склерооблітерація, скарифікацію, лігування і, найчастіше, комбінацію різних методів). Необхідність поєднання різних методів диктується варіативністю калібру і конфігурації судинного русла і неефективністю кожного з методів окремо щодо комплексного порушення венозної гемодинаміки.

Двома принципово відмінними сценаріями пошкодження венозної макроциркуляції є висхідний і нисхідний варіанти, за даними літератури, з приблизно рівним розподілом і частим поєднанням між собою. Традиційні методи хірургічного лікування варикозної розширення вен ніг мають ряд принципових особливостей в умовах перфорантного типу хвороби.

Мета дослідження. Порівняння ефективності та дослідження результатів використання мінінвасивних методик лікування у пацієнтів з хронічною венозною недостатністю, обумовленою варикозною хворобою нижніх кінцівок висхідного типу C₂₋₆E_{ps}A_pP_r класів. Дослідження динаміки якості життя пацієнтів з варикозною хворобою після проведеного комплексного лікування.

Матеріали та методи. Дослідження базується на результатах аналізу 214 клінічних випадків комбінованого хірургічного лікування пацієнтів з висхідною формою варикозної хвороби на базі Університетської клініки (УК) ОНМедУ за період 2015–2019.

Загальна вибірка була розділена на три групи: 1 – перша: група, в якій виконана транслюмінальна оклюзія перфорантів із застосуванням торцевого світловоду – 158 пацієнтів; 2 – друга: група, в якій в використано пінну склерооблітерація – 20 пацієнтів; 3 – третя: група з 36 осіб, яким виконано 60 лігувань перфорантів. Динаміка якості життя досліджувалася за допомогою стандартних протоколів шкали клінічної тяжкості венозної недостатності (Venous Clinical Severity Score – VCSS).

Результати досліджень та їх обговорення. Контроль лікування проводився за допомогою опитування та УЗ-контролю апаратом інтраопераційно і через 7 днів, 1, 2, 6 місяців після операції. Як критерій якості проведеного втручання був обраний параметр повноти облітерації неспроможної перфорантної вени.

Для результатів 1 і 2 групи визначено статистично достовірну різницю (p < 0,001) на користь результатів 2 групи. Для результатів 1 і 3 групи підтверджена статистична значущість різниці (p < 0,001) на користь результатів 3 групи. Для результатів 2 і 3 групи розрахована статистична перевага для 3 групи (p < 0,05).

За результатами загоєння трофічних виразок знайдена співставна ефективність досліджуваних способів лікування варикозної хвороби.

Висновки. Транслюмінальна оклюзія перфорантів є найбільш ефективним малоінвасивним методом лікування горизонтального венозного рефлюксу у пацієнтів із висхідним варіантом варикозного розширення вен ніг.

Комплексний підхід з індивідуальною оцінкою морфологічних особливостей організму пацієнта і анатомічного варіанту конфігурації венозної мережі є запорукою успішної оклюзії джерел венозного рефлюксу.

Ключові слова: варикозна хвороба нижніх кінцівок, мінінвасивні методики лікування, хронічна венозна недостатність.

Minimally invasive methods of phlebectomy in the treatment of varicose extension of the legs of the perforant type

Chekhlov M.V., Ryabokon A.M., Stolarchuk E.A., Bulatova L.V.

Odessa National Medical University, Odessa

Abstract

Introduction. Varicose veins of the lower extremities (HPVNC) is one of the most common vascular pathologies in the planet's population, affecting up to 50% of the population of developed and developing countries.

The spectrum of medical care for varicose veins is limited by compression therapy and surgical treatment options aimed at occlusion of aberrant subcutaneous venous system segments, including thermodestruction, sclero obliteration, scarification, ligation and, most often, a combination of different methods). The need for a combination of different methods is dictated by the variability of the caliber and configuration of the vascular bed and the inefficiency of each of the methods separately for complex disorders of venous hemodynamics.

Two fundamentally different scenarios of damage to the venous macrocirculation are the ascending and descending variants, according to the literature, with approximately equal distribution and frequent combination. Traditional methods of surgical treatment of varicose veins have a number of fundamental features in conditions of perforant type of disease.

The aim of the study. Comparison of efficacy and study of the results of the use of minimally invasive methods of treatment in patients with chronic venous insufficiency due to varicose veins of the lower extremities of the C₂₋₆E_{ps}A_pP_r ascending type. Study of the quality of life of patients with varicose veins after complex treatment.

Materials and methods. The study is based on the results of an analysis of 214 clinical cases of combined surgical treatment of patients with ascending varicose veins at the University Clinic (UK) ONMedU for the period 2015-2019.

The total sample was divided into three groups: 1 – the first: the group in which transluminal occlusion of perforants with the use of end-light guide was performed – 158 patients; 2 – the second: the group in which foam sclero obliteration was used – 20 patients; 3rd – third: a group of 36 people, who have completed 60 leagues perforations. The dynamics of quality of life were examined using standard VenousClinicalSeverityScope (VCSS) clinical severity scale protocols.

Results. Control of treatment was carried out by means of questioning and ultrasound control by the device intraoperatively and 7 days, 1, 2, 6 months after surgery. The parameter of completeness of obliteration of an incompetent perforant vein was chosen as a criterion for the quality of the performed intervention.

For group 1 and group 2 results, a statistically significant difference ($p < 0.001$) was determined in favor of group 2 results. For group 1 and group 3 results, the statistical significance of the difference ($p < 0.001$) was confirmed in favor of group 3 results. Statistical results for groups 3 ($p < 0.05$) were calculated for the results of groups 2 and 3.

According to the results of the healing of trophic ulcers, the comparative effectiveness of the investigated ways of treating varicose veins is found.

Conclusions. Transluminal perforant occlusion is the most effective minimally invasive treatment for horizontal venous reflux in patients with ascending varicose veins.

A comprehensive approach with individual assessment of the morphological features of the patient's body and the anatomical variant of the configuration of the venous network is the key to successful occlusion of sources of venous reflux.

Key words: varicose disease of the lower extremities, miniinvasive treatment methods, chronic venous insufficiency.

Вступ. Варикозне розширення вен нижніх кінцівок (ВРВНК) є однією з найпоширеніших судинних патологій серед населення планети [1], що вражає до 50% популяції розвинених і країн, що розвиваються. Групу ризику складають особи з віковою або гормональною провокацією [2], а також ті, що схильні до епізодичного пікового або стаціонарного підвищення градієнту гідростатичного тиску крові на генетично скомпрометовану венозну стінку [3]. В основі патофізіологічної ланцюга лежить венозна гіпертензія і попередній їй венозний рефлюкс на тлі відносної або абсолютної недостатності функції венозних клапанів [4]. Патоморфологічна картина варикозної хвороби зводиться до мікротромбоутворення в просвіті ураженої судини, механічної активації клітинного імунітету і виражених дистрофічних змін периваскулярного матриксу внаслідок фібринової імбібіції та зниження проникності для поживних речовин [5]. Клінічна картина захворювання включає в себе суб'єктивні (косметичний дефект, больовий синдром і його еквіваленти) і об'єктивні (дистрофічні і деструктивні зміни тканин) синдроми [6]. Особливу небезпеку варикозна хвороба представляє через ризик тромбоутворення і тромбоемболії, а також розвиток термінальних форм тканинних змін у вигляді трофічних виразок, резистентних до традиційних методів ведення хронічних ран [7]. Актуальність проблеми базується на соціальній (виражене зниження працездатності і якості життя хворих) та медичної (тривалість і вартість терапії ускладнень) компонентах.

Спектр медичної допомоги при варикозній хворобі обмежений компресійною терапією і варіантами оперативного лікування, спрямованими на оклюзію неспроможних сегментів підшкірної венозної системи, що включають термодеструкцію, склерооблітерація, скарифікацію, лікування і, найчастіше, комбінацію різних методів). Необхідність поєднання різних методів диктується варіативністю калібру і конфігурації судинного русла і неефективністю кожного з методів

окремо щодо комплексного порушення венозної гемодинаміки [8].

Двома принципово відмінними сценаріями пошкодження венозної макроциркуляції є висхідний і нисхідний варіанти [9], за даними літератури, з приблизно рівним розподілом і частим поєднанням між собою [10]. Важливою особливістю горизонтального рефлюксу з неспроможних перфорантних вен є високий градієнт тиску з глибокої венозної системи на обмежений поверхневий сегмент без компенсаторного елемента за рахунок великої площі і перерозподільної здатності численних притоків, властивих стовбурам сафенових магістралей, що обумовлює виняткові умови для швидкого формування трофічних виразок [11]. Традиційні методи хірургічного лікування варикозного розширення вен ніг мають ряд принципових особливостей в умовах перфорантного типу хвороби [12].

Мета дослідження. Порівняння ефективності та дослідження результатів використання мініінвазивних методик лікування у пацієнтів із хронічною венозною недостатністю, обумовленою варикозною хворобою нижніх кінцівок висхідного типу $C_{2-6}E_{ps}A_pP_r$ класів. Дослідження динаміки якості життя пацієнтів з варикозною хворобою після проведеного комплексного лікування.

Матеріали та методи. Дослідження базується на результатах аналізу 214 клінічних випадків комбінованого хірургічного лікування пацієнтів з висхідною формою варикозної хвороби на базі Університетської клініки (УК) ОНМедУ за період 2015–2019 рр.

На догоспітальному етапі пацієнти були поінформовані про стан свого здоров'я, свій діагноз, варіанти лікування, можливі ризики і ускладнення консервативного і радикального підходів. Залежно від клінічної ситуації та індивідуальних побажань кожного пацієнта був запропонований спектр можливостей компенсації венозної недостатності ніг.

Цільова вибірка числом 214 пацієнтів формувалася ретроспективно із загального варіаційного

ряду хворих із висхідним варіантом варикозної хвороби нижніх кінцівок з облігатним релевантним параметром – ізольованою неспроможністю перфорантних вен (НсПВ) і горизонтальним рефлюксом крові по поверхневій венозній системі при наявності або відсутності порушення функції клапанів першого і другого порядків стовбурів великої і малої сафенових вен.

Перфорантна неспроможність визначалася за допомогою кольорового дуплексного ангіосканування (ЦДАС) при двох незалежних дослідженнях: фахівцем ультразвукової діагностики на діагностичному етапі і безпосередньо оперуючим ангіохірургом в передопераційному періоді. Критерії НсПВ при дуплексному дослідженні: ультрасонографічні ознаки збільшення діаметру перфоранту понад 2 мм і наявності реверсії кровотоку при

проведенні якісних проб з оборотним піковим підвищенням тиску в системі нижньої порожнистої вени (Вальсальви, Гаккенбруха), а також кількісній вимірювання часу рефлюксу (понад 500 мс) у пульсовому режимі. Кожне дослідження фіксоване текстовим і дубльовано схематичним протоколом. Обов'язковою умовою організації діагностичного процесу був принцип спадкоємності «ока» і «руки»: дослідження проводилися на одному апараті з постійною комплектацією і однаковими системними налаштуваннями.

При подальшому аналізі проведена стандартизація за клінічними параметрами.

Віковий діапазон склав [23–69] років із середнім значенням $M \pm m = 34,77 \pm 11,2$ року. Для інтервального групування обрані рівні десятирічні періоди (табл. 1).

Таблиця 1

Вікова стандартизація вибірки

Діапазон	Кількість пацієнтів
[23-30]	81 (38%)
[31-40]	88 (41%)
[41-50]	19 (9%)
[51-60]	15 (7%)
[61-69]	11 (5%)
Всього	214 (100%)

Гендерний розподіл: чоловіки – 48 (22%) пацієнтів, жінки – 166 (78%) пацієнток.

Антропометричний розподіл: нормальна маса тіла ($IMT < 25 \text{ кг / м}^2$) – 177 (83%) пацієнта, підвищена маса тіла ($IMT > 25 \text{ кг / м}^2$) – 26 (12%) пацієнтів, морбідне ожиріння ($IMT > 30 \text{ кг / м}^2$) – 11 (5%) пацієнтів.

Клінічний аналіз вибірки за класифікацією CEAP: 214 клінічних випадків симптомного або

безсимптомного варіантів перебігу варикозної хвороби C_{2-6as} первинного і вторинного походження (E_{ps}) з верифікованою недостатністю (P_r) перфорантних вен при наявності або відсутності вертикального сафенового рефлюксу ($A_{p(s)}$): усереднений формалізований діагноз – $C_{2-6as}E_{ps}A_{p(s)}P_r$ (табл. 2).

Таблиця 2

Клінічна стандартизація вибірки

Клас	Кількість пацієнтів
C_2	114 (53%)
C_3	58 (27%)
C_4	32 (15%)
C_5	6 (3%)
C_6	4 (2%)
Всього	214 (100%)

При цьому у 81 пацієнта (38%) виявлено односторонній процес, у 133 пацієнтів (62%) – двостороння локалізація. З урахуванням асиметрії анатомічних і клінічних сценаріїв перебігу хвороби на правій і лівій кінцівках у разі одного взятого пацієнта для підвищення репрезентативності отриманих результатів за одиницю спостереження і оцінки ефективності проведеного

лікування обрана окремо розглянута нижня кінцівка. Кількість одиниць спостереження склало 347 (1,62 випадку венозної недостатності на 1 пацієнта).

Кількість клінічно значущих (out-flow) неспроможних перфорантних вен варіювала від 1 до 5, складаючи 572 одиниці в загальній кількості (табл. 3).

Таблиця 3

Морфологічна стандартизація вибірки

Кількість НсПВ	Кількість одиниць спостереження
1	45 (21%)
2	134 (62%)
3	21 (10%)
4	13 (6%)
5	1 (1%)
Всього	214

При картуванні марковані при ЦДАС неспроможні перфоранти згруповані за анатомічними ділянками переважної локалізації відповідно до їх історичних епонімічних назв (табл. 4).

Таблиця 4

Анатомічна стандартизація вибірки

Локалізація	Кількість перфорантів
Нижньо-медіальна група гомілки (Кокета)	217 (38%)
Середньо-медіальна група гомілки (Шермана)	80 (14%)
Верхньо-медіальна група гомілки (Бойда)	166 (29%)
Задня група гомілки	69 (12%)
Нижньо-медіальна група стегна (Додда)	29 (5%)
Інша локалізація	11 (2%)
Всього	572

Ультразвукове дослідження пацієнтів проводилося в положенні пацієнта стоячи після 5 хвилинної вертикалізації і після анамнестического виключення тимчасових модифікуючих факторів локальної венозної гіпертензії: синдром констипації, період болючої овуляції у жінок, розмова з

лікарем під час дослідження, позиційна організація тіла при діагностиці. Діапазон діаметрів НсПВ склав [2,8–6,2] мм (табл. 5) з одиничним викидом в 10,4 мм (перфорант Кокета-3 у пацієнта-чоловіка 44 років з варикозною хворобою С₂).

Таблиця 5

Діаметри ПВ при дуплексному дослідженні

Діапазон	Кількість перфорантів
[2,8–3,6]	72 (13%)
[3,7–4,4]	252 (44%)
[4,5–5,2]	231 (40%)
[5,3–6,2]	16 (3%)
[10,4]	1 (0,5%)
Всього	572

З урахуванням параметрів клінічної оцінки вибірки, пацієнтам були запропоновані такі варіанти радикальної корекції висхідної варикозної хвороби: транслюмінальна оклюзія перфорантів (transluminal occlusion of perforator – TrLOP) за допомогою ендовенозної лазерної коагуляції (ЕВЛК), склероблітерація і мініфлебектомія судин-джерел венозного рефлюксу [12].

На підставі відмінностей за типом методики, обраної для ліквідації венозного рефлюксу у пацієнтів, загальна вибірка була розділена на три групи:

1 – перша: група, в якій пацієнтам у ході оперативного лікування варикозної хвороби була виконана транслюмінальна оклюзія перфорантів із

застосуванням торцевого світловоду – 158 пацієнтів: при цьому у 133 осіб ендовенозна лазерна коагуляція була виконана на 291 одиниці спостереження, на яких ліквідовано 475 неспроможних перфорантних вен;

2 – друга: група, в якій як основний метод для ексклюзивної або інклюзивної оклюзії перфорант-залежного неспроможного венозного сегменту використано пінну склероблітерація – 20 пацієнтів з однобічною локалізацією проблеми, у яких сумарно верифіковано 37 джерел висхідного варикозу;

3 – третя: група з 36 осіб, яким у порядку оперативного лікування венозного рефлюксу викона-

но 60 лігувань перфорантів через окремі мінідотупи в проекції маркування.

Варіантами вибору для оклюзії стовбурів підшкірних вен в разі наявності неспроможності венозного кровотоку по них була стовбутова склерооблітерація, ендовенозна лазерна коагуляція радіальним світловодом і торцевим оптоволоконном з одномоментним використанням розчину полідоканолу для потенціювання.

Динаміка якості життя досліджувалася за допомогою стандартних протоколів шкали клінічної тяжкості венозної недостатності (Venous Clinical Severity Score – VCSS). Згідно з протоколом, пацієнтам пропонувалося дати суб'єктивну оцінку больового синдрому, ступеня обмеження активного життя і необхідності компресійної терапії за аналоговою шкалою діапазоном [0-3]: 0 – відсутність ознаки, 1 – незначний прояв ознаки, що не обмежує активне життя і періодично вимагає компресійної терапії в період фізичного навантаження, 2 – середній щоденний больовий синдром, що обмежує активне життя і вимагає компресійної терапії в період вертикалізації тіла, 3 – виражений щоденний больовий синдром, що значно обмежує активне життя пацієнта і вимагає постійного використання компресійного трикотажу. Інші параметри складають об'єктивні показники, динаміку яких визначає лікар, утім, за такою ж аналоговою шкалою: 0 – відсутність ознаки, 1 – помірний прояв

ознаки, 2 – середній прояв ознаки; 3 – максимальний прояв ознаки.

На всіх етапах проведення статистичного аналізу використовувалися стандартні функції програмного пакету MS Excel 2016. Визначення критеріальних значень і основні обчислення проводилися за допомогою статистичних пакетів програми STATISTICA 10.0.

Результати досліджень та їх обговорення. Контроль лікування проводився за допомогою опитування та УЗ-контролю апаратом інтраопераційно і через 7 днів, 1, 2, 6 місяців після операції. Як критерій якості проведеного втручання був обраний параметр повноти облітерації неспроможної перфорантної вени і прилеглого підшкірного венозного басейну, розглянутий незалежно від результатів хірургічної оклюзії стовбурів і притоків підшкірних вен, однак з наступною комплексною оцінкою ефективності комбінованого підходу. Результати були згруповані через 6 місяців таким чином: «відмінно» – в післяопераційному періоді реканалізації не спостерігалось, «задовільно» – відсутність видимих УЗ-ознак рефлюксу по ПВ, але з клінічними або інструментальними ознаками неспроможних підшкірних притоків, пов'язаних із перфорантом, і не мають альтернативних джерел скидання крові; «незадовільно» – реканалізація перфорантної вени (таблиця 6).

Таблиця 6

Об'єктивні результати лікування

	1 група	2 група	3 група
Відмінно	147 (93%)	15 (75%)	36 (100%)
Задовільно	11 (7%)	5 (25%)	–
Незадовільно	–	–	–
Всього	158	20	36

Як критерій порівняння обрані результати «відмінно» і «задовільно». У післяопераційному періоді (6 місяців) частота випадків часткової реканалізації перфорантних вен у 1 групі становила 3%, у другій – 25%, в третій 0%.

Для результатів 1 і 2 групи розрахунковий критерій χ^2 Пірсона склав 6,635, фактичний – 29,527 ($p < 0,001$), що дозволяє з упевненістю судити про статистично достовірну різницю на користь результатів 2 групи. Для результатів 1 і 3 групи розрахунковий критерій χ^2 склав 6,635, фактичний –

44,045 ($p < 0,001$), що підтверджує статистичну значущість різниці на користь результатів 3 групи. Для результатів 2 і 3 групи фактичне значення критерію Пірсона склало 4,595 ($p = 0,033$), що у порівнянні з розрахунковим 3,841 має статистичну перевагу для 3 групи при рівні значущості $p < 0,05$.

Зміна клінічного статусу пацієнтів за шкалою VCSS вказана в таблиці 7. Для всіх груп наведені динамічні ряди кожного з параметрів VCSS у трьох моментах дослідження: до проведення маніпуляції, через 7 днів і через 6 місяців після операції.

Результати лікування за шкалою VCSS

	1 група			2 група			3 група		
Біль	2,1	1,1	0,2	2,2	1,1	0,2	2,1	0,5	0,1
Варикозні вени	2,5	0	0,4	2,6	0	0,3	2,5	0	0,3
Венозний набряк	2,0	1,1	0,3	2,1	0,9	0,2	2,1	0,6	0,2
Запалення шкіри	1,4	0,9	0,4	1,2	0,4	0,2	1,3	0,3	0,1
Пігментація шкіри	0,4	0,4	0,4	0,4	0,4	0,4	0,3	0,3	0,3
Індурація шкіри	1,1	1,0	0,8	1,1	1,0	0,8	1,1	1,1	0,7
Кількість активних виразок	0,02	0,02	-	0,03	0,03	-	0,02	0,03	-
Давність активних виразок	0,02	0,02	-	0,02	0,02	-	0,02	0,02	-
Діаметр активних виразок	0,01	0,01	-	0,01	0,01	-	0,01	0,01	-
Компресійна терапія	1,3	3,0	0,03	1,1	3,0	-	1,1	3,0	-
Загальний бал VCSS	10,45	7,55	2,53	10,66	6,86	2,1	10,35	5,86	1,7

Для комплексної оцінки даних таблиці 4 застосована статистика динамічних рядів до показника загального балу VCSS. У першій групі через 1 тиждень після операції клінічний статус покращився з 10,45 бала до 7,55, що у відносному вимірі відповідає 28%, а через 6 місяців – до 2,53, тобто ще на 34%, в цілому змінившись на 76% з початку лікування. Деякі кращі показники досягнуті в 2 групі: через 7 днів оцінка стану пацієнтів змінилася з 10,66 балів до 6,86 (зменшилася на 36%), а через 6 місяців – до 2,1 (зменшилася на 31% від попереднього етапу і на 80% від початку). Кращі результати в порівнянні з першою групою продемонструвала методика ЕВЛК: за 1 тиждень визначена перевага методики в 3 групі зі змінами загального балу за 10,35 в 5,86 (на 43%). Ті ж пропорції відповідають кожному окремому параметру у відповідному порівнянні.

Додатково до критеріїв шкали VCSS, у післяопераційному періоді при повторному обстеженні на 7 добу після проведеного втручання пацієнтам була окремо запропонована методика оцінки больового синдрому за допомогою лінійної аналогової шкали болю з діапазоном значень від 1 до 10: немає болю – 0 балів, слабкий біль – 1–3 бали, біль середньої інтенсивності – 4–6 балів, сильний біль – 7–9 балів, дуже сильний біль – 10 балів. Також враховувалася потреба і тривалість застосування додаткового курсу анальгетиків. Опитування проводилося за умови чіткого термінологічного диференціювання і впевненості в розумінні пацієнтом різниці між характеристиками післяопераційного, запального і застійного больових синдромів у разі їх інтерференції або наступності. При опитуванні з'ясувався фактичний рівень болю і його динаміка. Задовільним результатом вважалася відсутність болю або його слабка інтенсивність, незадовільним – біль середньої, сильної і дуже сильної інтенсивності. В 1 групі виражений больовий син-

дром і / або необхідність застосування анальгетиків спостерігалися у 32 (70%) пацієнтів, у другій – в 95 (66,4%), у третій – у 40 (31%). Між результатами в 1 і 2 групах статистично достовірної різниці не виявлено ($p = 0,694$). Але для пар порівняння «1 і 3 групи» і «2 і 3 групи» відповідні фактичні показники дорівнювали 20,818 ($p < 0,001$) і 34,047 ($p < 0,001$), що значно більше критичного 6,635 і вказує на значну перевагу методики ЕВЛК з використанням радіальної оптики за цим показником. Відсутність випадків опіків і тромбозів глибоких вен пов'язана з коректним виконанням рекомендацій міжнародних протоколів виконання процедури.

Малоінвазивні черезшкірні методики лікування варикозної хвороби нижніх кінцівок знаходять все більш широке застосування протягом останніх 20 років. У контексті визначення ефективності лікування захворювання в залежності від його патофізіологічної основи ендовенозна термоабляція показує високу ефективність щодо стовбурових варіантів рефлюксу крові; безпечність і багатообіцяючі довгострокові результати роблять її ефективною альтернативою класичним операціям відкритої венозної хірургії [10,11].

Пріоритетним методом оклюзії просвіту НсПВ в більшості випадків була методика TrLOP. При проведенні ЕВЛК використовувався торцевий лазерний світловод із діаметром кварцового оптичного волокна 400 мкм і джерелами лазерного випромінювання: з довжиною хвилі 1064 нм і потужністю 20 Вт і 1470 нм і 8 Вт, відповідно. Вибір варіанту проводився пацієнтом відповідно до особистих міркувань після інформування про ефективність обох методик термальної абляції.

Класична foam-form УЗ-контрольована склеротерапія за Monfre в модифікації Tessari або Frullini з використанням 1% розчину полідоканолу як монотерапія застосовувалася при наполяганні

пацієнта на максимальній мінімізації інвазивності маніпуляції. Також вона була запропонована пацієнтам з тонкими (<2 мм) і звитими перфорантними судинами і технічними складнощами проведення лазерного оптоволока, наявністю декількох неспроможних комунікантних стовбурів в зоні перекриття тканинної інфільтрації тумесцентною анестезією навколо однієї з вен, а також пацієнтам з секторальними або тотальними склеротичними змінами клітковини ураженої ділянки і трофічними змінами шкіри над НсПВ з неможливістю виконати доступ безпосередньо до самого перфоранту. Також склеротерапія використовувалася як доповнення до інших методик для оклюзії вдруге уражених притоків підшкірних вен без інших видимих причин для їх варикозної трансформації. Мініфлебектомія за Muller в модифікації Varady виконувалася у випадках УЗ-картини короткого перфоранту (<10 мм) з прямолінійною профундопетаальною конфігурацією. Абсолютними протипоказаннями для даної методики з об'єктивних причин була наявність тотальних склеротичних змін підшкірної клітковини ураженої ділянки і трофічні зміни шкіри в проекції планованого втручання.

За результатами об'єктивного дослідження через 6 місяців після операції ендовенозна лазерна абляція перфорантів показала високу ефективність за параметром незворотної оклюзії out-flow вен, яку можна порівняти з лікуванням ($p > 0,05$), зберігаючи малоінвазивний характер. Обидва методи виявилися в значній мірі більш ефективними в порівнянні зі склерооблітерацією ($p < 0,001$ для обох пар порівняння), що, втім, не має практичного значення через неможливість застосування ме-

ханічних методів і відсутність альтернативи в ситуаціях, у яких була показана хімічна оклюзія вен. Випадки реканалізації перфорантних вен не були асоційовані з їх діаметром, локалізацією і віком пацієнта. Всі 11 рецидивів після TrLOR виявлені у пацієнтів з надмірною вагою (ІМТ $>> 30$ кг / м²); 5 рецидивів після склерооблітерації спостерігалися у пацієнтів з тотальним ліподерматосклерозом гомілки. У всіх випадках у результаті амбулаторної ін'єкції 1% розчину полідоканолу вдалося досягти повної і стійкої оклюзії цільових структур.

Критичним цільовим моментом оперативного лікування варикозної хвороби будь-якої локалізації при наявності активних дистрофічно-деструктивних порушень шкіри є, в першу чергу, рубцювання шкірного дефекту. Дана мета була досягнута в рівній мірі у всіх пацієнтів, незалежно від вибору методики оклюзії перфорантів. Такі результати вказують на співставну ефективність досліджуваних способів лікування варикозної хвороби за досягненням точки компенсації мікроциркуляторних розладів протягом осяжного періоду спостереження. З відомих причин не спостерігалося динаміки показників пігментації і індурації шкіри.

Висновки. Транслямінальна оклюзія перфорантів є найбільш ефективним малоінвазивним методом лікування горизонтального венозного рефлюксу у пацієнтів із висхідним варіантом варикозного розширення вен ніг.

Комплексний підхід з індивідуальною оцінкою морфологічних особливостей організму пацієнта і анатомічного варіанту конфігурації венозної мережі є запорукою успішної оклюзії джерел венозного рефлюксу.

Інформація про конфлікт інтересів. Автори заявляють про відсутність конфлікту інтересів при виконанні наукового дослідження та підготовці даної статті.

Інформація про фінансування. Автори гарантують, що вони не отримували жодних винагород у будь-якій формі, здатних вплинути на результати роботи.

Особистий внесок кожного автора у виконання роботи:

Чехлов М.В. – розробка концепції і дизайну дослідження, аналіз отриманих даних, редагування, статистична обробка даних.

Рябокоть А.М. – збір матеріалу дослідження, розробка дизайну дослідження, аналіз отриманих даних.

Столярчук Е.А. – збір матеріалу дослідження, аналіз отриманих даних, підготовка тексту статті.

Булатова Л. В. – збір матеріалу дослідження, аналіз отриманих даних.

Список використаної літератури

1. O'Donnell TF, Balk EM, Dermody M, Tangney E, Iafrati MD. Recurrence of varicose veins after endovenous ablation of the great saphenous vein in randomized trials. *JVascSurg Venous LymphatDisord*. 2016 Jan;4(1):97-105. doi: 10.1016/j.jvsv.2014.11.004
2. Brake Maresa, Lim Chung S., Shepherd Amanda C., Shalhoub Joseph, Davies Alun H. Pathogenesis and etiology of recurrent varicose veins. *Journal of Vascular Surgery*, 2013 March.57 (3): 860–868.
3. Eberhardt R.T., Raffetto J.D. Chronic venousinsufficiency. *Circulation*. 2014;130(4):333–346.
4. BaliyanVinit, TajmirShahein, HedgireSandeep S., GanguliSuvranu, PrabhakarAnandM. Lower extremity venous reflux. *CardiovascDiagnTher*. 2016 Dec; 6(6): 533–543.doi: 10.21037/cdt.2016.11.14
5. Lakhanpal S. Lower extremity venous insufficiency MUST be evaluated and treated as apart of 'Infra-diaphragmatic venous disease'. *Venous Review*. 2015 June; 8 (2): 1–11.
6. Bishawi M, Bernstein R, Boter M et al. Mechanochemical ablation in patientswithchronic venous disease: a prospective multicenter report. *Phlebology*. 2014 Jul;29(6): 397-400.

7. Biemans A.A, Kockaert M, Akkersdijk G.P. et al. Comparing endovenous laser ablation,foamsclerotherapy, and conventional surgery for great saphenous varicose veins. J Vasc Surg2013; 58(3): 727–734.
8. Malskat W. S. J. et al. Randomized clinical trial of endovenouslaserablation versus steam ablation (LAST trial) for great saphenous varicose veins. BJS. 2014August; 101 (9): 1077-1083. doi: 10.1002/bjs.9580
9. Barstow C, KassopD.Cardiovascular Disease: Chronic Venous Insufficiency and Varicose Veins.FP Es-sent. 2019 Apr;479:16–20.
10. NICE. Varicose veins in the legs. The diagnosis and management of varicose veins. 2013July.
11. IsmetTolu, Mehmet SedatDurmaz. Frequency and Significance of Perforating Venous Insufficiency in Pa-tients with Chronic Venous Insufficiency of Lower Extremity. Eurasian J Med. 2018 Jun; 50(2): 99–104.doi: 10.5152/eurasianjmed.2018.18338
12. R. G. Bush, P. Bush, J. Flanagan, R. Fritz, T. Gueldner, J. Koziarski, K. McMullen, G. Zumbro. Factors Asso-ciated with Recurrence of Varicose Veins after Thermal Ablation: Results of The Recurrent Veins after Thermal Ablation Study.ScientificWorldJournal. 2014; 2014: 505843.doi: 10.1155/2014/505843

Стаття надійшла до редакції: 23.01.2020 р.

ЗМІСТ

ХІРУРГІЯ

О.Ю. Атаманюк СУЧАСНІ ПІДХОДИ ДО ДІАГНОСТИКИ ТА ЛІКУВАННЯ ПАЦІЄНТІВ ІЗ ВАРИКОЗНОЮ ХВОРОБОЮ СІ.....	5
П.Я. Боднар, Я.Я. Боднар, Т.В. Боднар, Б.Д. Кривокульський, А.В. Левицький ОЦІНКА ПОКАЗНИКІВ ГЕМОСТАЗУ У ПАЦІЄНТОК ІЗ ФЛЕБОТРОМБОЗОМ НА ФОНІ РАКУ ШИЙКИ МАТКИ.....	9
С.М. Василюк, В.М. Атаманюк СУЧАСНИЙ ПІДХІД ДО ЛІКУВАННЯ ХВОРИХ ІЗ ТРОМБОЗОМ ГЛИБОКИХ ВЕН НИЖНІХ КІНЦІВОК.....	14
І.К. Венгер, Д.В. Ковальський, С.Я. Костів, Н.І. Герасимюк, А.Р. Вайда, І.І. Лойко ЕНДОВАСКУЛЯРНА АНГІОПЛАСТИКА ГОМІЛКОВИХ АРТЕРІЙ ПРИ ПОВТОРНІЙ РЕВАСКУЛЯРИЗАЦІЇ ІНФРАІНГВІНАЛЬНОГО АРТЕРІАЛЬНОГО РУСЛА НИЖНІХ КІНЦІВОК.....	20
О.М. Волошин, О.В. Суздаденко, В.О. Губка, О.Г. Попова ПОРІВНЯННЯ РАННЬОЇ ТА ВІДКЛАДЕНОЇ ЕНДОВЕНОЗНОЇ КОРЕКЦІЇ ПОВЕРХНЕВОГО РЕФЛЮКСУ У ХВОРИХ ІЗ ВАРИКОЗНИМИ ВИРАЗКАМИ.....	25
Ю.М. Гупало, Д.Ю. Шаповалов, В.В. Шапринський, А.В. Шамрай-Сас, О.А. Голяченко, Б.Л. Куліковський АНГІОСОМНА РЕВАСКУЛЯРИЗАЦІЯ СТОПИ У ХВОРИХ НА ЦУКРОВИЙ ДІАБЕТ.....	30
ВИКОРИСТАННЯ КЛІТИННИХ ТЕХНОЛОГІЙ У КОМПЛЕКСНОМУ ЛІКУВАННІ ПАЦІЄНТІВ ІЗ ТРОФІЧНИМИ ВЕНОЗНИМИ ВИРАЗКАМИ Д.Б. Домбровський, Ю.В. Оліник.....	34
Д.Б. Домбровський, В.В. Савін, Ю.Р. Пшиборовська КЛІНІКО-ФУНКЦІОНАЛЬНІ АСПЕКТИ ТРАНСПЛАНТАЦІЇ КЛІТИН КОРДОВОЇ КРОВІ У ХВОРИХ ІЗ ДИСТАЛЬНИМ УРАЖЕННЯМ АРТЕРІЙ НИЖНІХ КІНЦІВОК.....	38
Діденко С.М., Субботін В.Ю., Орлич О.М. АНАЛІЗ РЕЗУЛЬТАТІВ ГІБРИДНИХ АРТЕРІАЛЬНИХ РЕКОНСТРУКЦІЙ У ЛІКУВАННІ ХВОРИХ НА ЦУКРОВИЙ ДІАБЕТ З ХРОНІЧНОЮ КРИТИЧНОЮ ІШЕМІЄЮ НИЖНЬОЇ КІНЦІВКИ.....	45
С.М. Діденко ДОСЛІДЖЕННЯ ГЕМОМІКРОЦИРКУЛЯТОРНОГО РУСЛА ПРИ ХРОНІЧНІЙ КРИТИЧНІЙ ІШЕМІЇ НИЖНЬОЇ КІНЦІВКИ У ХВОРИХ НА ЦУКРОВИЙ ДІАБЕТ.....	50
К.К. Карпенко ДІАГНОСТИЧНІ МОЖЛИВОСТІ У ВИБОРІ ХІРУРГІЧНОЇ ТАКТИКИ ЛІКУВАННЯ ПОСТТРОМБОТИЧНОЇ ХВОРОБИ.....	56
І.І. Кобза, Т.І. Кобза, Ю.С. Мота, Р.І. Трутяк, О.В. Колупаєв ДІАГНОСТИКА І ХІРУРГІЧНЕ ЛІКУВАННЯ ЛІМФЕДЕМИ ЛІВОЇ НИЖНЬОЇ КІНЦІВКИ ІІІ-ІV СТАДІЇ У 55-РІЧНОЇ ХВОРОЇ.....	62
І.І. Кобза, Т.І. Кобза, Ю.С. Мота, І.В. Кирилич ПАТОЛОГІЧНА ДЕФОРМАЦІЯ ТА ТРОМБОЗ ЛІВОЇ ВНУТРІШНЬОЇ СОННОЇ АРТЕРІЇ. ВИПАДОК ІЗ ПРАКТИКИ.....	67
Н.М. Павлюк, С.М. Василюк ОСОБЛИВОСТІ ПЕРЕДОПЕРАЦІЙНОЇ ПІДГОТОВКИ ПАЦІЄНТІВ З ОКЛЮЗІЙНИМИ ЗАХВОРЮВАННЯМИ АРТЕРІЙ НИЖНЬОЇ КІНЦІВКИ.....	71
В.І. Перцов, О.В. Мамунчак, І.В. Перцов ДОСВІД ВИКОРИСТАННЯ МАЛОІНВАЗИВНИХ МЕТОДІВ ЛІКУВАННЯ ХВОРИХ ІЗ ВАРИКОЗНОЮ ХВОРОБОЮ НИЖНІХ КІНЦІВОК, УСКЛАДНЕНОЮ ГОСТРИМ ТРОМБОФЛЕБИТОМ ПІДШКІРНИХ ВЕН.....	76

О.В. Пиптюк, С.Б. Телемуха, О.І. Дуб, Л.Б. Телемуха МЕТОДИ ЛІКУВАННЯ ХВОРИХ ІЗ ХРОНІЧНИМИ РАНОВИМИ ДЕФЕКТАМИ НИЖНІХ КІНЦІВОК РІЗНОГО ГЕНЕЗУ	79
О.В. Пиптюк, Ю.Б. Моцок ДЕЯКІ АСПЕКТИ ПАТОГЕНЕЗУ ВЕНОЗНОГО ТРОМБОЕМБОЛІЗМУ У ВАГІТНИХ.....	85
І.С. Пуляєва ОБСТЕЖЕННЯ ХВОРИХ ЗІ СТЕНОЗАМИ СОННИХ АРТЕРІЙ ПЕРЕД ХІРУРГІЧНИМ ЛІКУВАННЯМ	89
М.В. Сироїд, І.М. Войтановський, О.І. Мартинюк, В.Є. Малицький, В.М. Майкут, Р.М. Павчак, Р.В. Гурський ПОВТОРНІ ХІРУРГІЧНІ ВТРУЧАННЯ НА ЕКСТРАКРАНІАЛЬНИХ АРТЕРІЯХ	93
О.В. Соколов ДИФЕРЕНЦІЙОВАНИЙ ПІДХІД ДО КОРЕКЦІЇ ПОСТХІРУРГІЧНОГО РЕЦИДИВУ ДЕКОМПЕНСОВАНИХ ФОРМ ВАРИКОЗНОЇ ХВОРОБИ ВЕН НИЖНІХ КІНЦІВОК	96
О.Ю. Усенко, М.О. Артеменко, О.П. Дмитренко, А.С. Ахмаді СУЧАСНІ ПІДХОДИ ДО ТАКТИКИ ТА СТРАТЕГІЇ ЛІКУВАННЯ ВАРИКОТРОМБОФЛЕБІТУ ПІДСКІРНИХ ВЕН НИЖНІХ КІНЦІВОК.....	101
Л.М. Чернуха, М.В. Чехлов, А.М. Рябокони, Е.А. Столярчук ЕНДОВЕНОЗНЕ ЕЛЕКТРОЗВАРЮВАННЯ ЯК СУЧАСНА Й ЕФЕКТИВНА МЕТОДИКА МАЛОІНВАЗИВНОГО ЛІКУВАННЯ ВАРИКОЗНОГО РОЗШИРЕННЯ ВЕН ВЕЛИКИХ ДІАМЕТРІВ.....	107
Л.М. Чернуха, А.А. Гуч, Е.П. Тумасова ПАЦИЕНТЫ С ВЫСОКИМ РИСКОМ РАЗВИТИЯ ВЕНОЗНЫХ ТРОФИЧЕСКИХ ЯЗВ ПОСЛЕ ЭПИЗОДА ТГВ... НЕКОТОРЫЕ АСПЕКТЫ ПАТОГЕНЕЗА, ВОЗМОЖНО ЛИ ПРОГНОЗИРОВАТЬ ВОЗНИКНОВЕНИЕ ТРОФИЧЕСКИХ НАРУШЕНИЙ?	114
В.А. Черняк, В.М. Роговський, Ю.В. Нагалюк, Ю.Ю. Сіваш, М.В. Щепетов, К.К. Карпенко РЕЗУЛЬТАТИ ЛІКУВАННЯ ПОРАНЕНЬ МАГІСТРАЛЬНИХ СУДИН У ХОДІ ОПЕРАЦІЇ ОБ'ЄДНАНИХ СИЛ НА СХОДІ УКРАЇНИ ЗА ПЕРІОД ІЗ 2014 ПО І КВАРТАЛ 2019 РОКУ	130
М.В. Чехлов, А.М. Рябокони, Е.А. Столярчук, Л.В. Булатова МІНІІНВАЗИВНІ МЕТОДИКИ ФЛЕБЕКТОМІЇ В ЛІКУВАННІ ВАРИКОЗНОГО РОЗШИРЕННЯ ВЕН НІГ ЗА ПЕРФОРАНТНИМ ТИПОМ	140

CONTENTS

O.Yu. Atamanyuk CURRENT APPROACHES TO DIAGNOSIS AND TREATMENT OF PATIENTS WITH VARICOSE VEINS C1.....	5
P.Ya. Bodnar, Ya.Ya. Bodnar, T.V. Bodnar, B.D. Kryvokulsky, A.V. Levitsky EVALUATION OF HEMOSTASIS IN PATIENTS WITH VEIN TROMOBOSIS WITH CERVICAL CANCER.....	9
S.M. Vasyliuk, V.M. Atamaniuk THE UPDATE APPROACH TO TREATMENT OF DEEP VEIN THROMBOSIS	14
I.K. Venher, D.V. Kovaskyy, S.Ya. Kostiv, N.I. Herasymiuk, A.R. Vayda, I.I. Loyko ENDOVASCULAR ANGIOPLASTY OF THE TIBIAL ARTERIES AT REPEATED REVASCULARIZATION OF THE INFRAINVAGINATIVE ARTERIAL BED OF THE LOWER LIMBS.....	20
O. Voloshyn, O. Suzdalenko, V. Hubka, O. Popova COMPARISON EARLY WITH DEFERRED ENDOVENOUS LASER ABLATION FOR ACTIVE VENOUS LEG ULCER.....	25
Y. Hupalo, D. Shapovalov, V. Shaprynskyi, A. Shamraiysas, O. Holyachenko, B. Kulikovskiy ANGIOSOME REVASCULARIZATION OF FOOT IN PATIENTS WITH DIABETES.....	30
D.B. Dombrovskiy, Yu.V. Olinyk THE USE OF CELL TECHNOLOGIES IN THE COMPLEX TREATMENT OF PATIENTS WITH VENOUSTROPHIC ULCERS	34
D.B. Dombrovsky, V.V. Savin, Yu.R. Pshyborovska CLINICAL AND FUNCTIONAL ASPECTS OF CORD BLOOD CELL TRANSPLANTATION IN PATIENTS WITH DISTAL LESIONS OF THE LOWER LIMB ARTERIES	38
S.M. Didenko, V.Yu. Subbotin, O.M. Orlych ANALYSIS OF THE RESULTS OF HYBRID ARTERIAL RECONSTRUCTIONS IN THE TREATMENT OF PATIENTS ON DIABETES MELLITUS WITH CHRONIC CRITICAL ISCHEMIA OF THE LOWER EXTREMITY	45
S.N. Didenko DEFEAT OF THE HEMOMYOCIRCULATORY BED IN PATIENTS WITH DIABETES MELLITUS WITH CRITICAL ISCHEMIA OF THE LOWER LIMB.....	50
K.K. Karpenko DIAGNOSTIC POSSIBILITIES IN THE CHOICE O SURGICAL TACTICS FOR THE TREAT- MENT OF POST-THROMBOTIC DISEASE.....	56
I.I. Kobza, T.I Kobza, Yu.S. Mota, R.I. Trutyak, A.V. Kolupaev DIAGNOSIS AND SURGICAL TREATMENT OF LEFT LOWER LIMB LYMPHEDEMA, III-IV STAGE, IN A 55-YEAR-OLD PATIENT	62
I.I. Kobza, T.I Kobza, Yu.S. Mota, I.V. Kyrlych PATHOLOGICAL DEFORMATION AND THROMBOSIS OF THE LEFT INTERNAL CAROTID ARTERY. CASE REPORT.....	67
N.M. Pavliuk, S.M. Vasyliuk FEATURES OF PREOPERATIVE PREPARATION OF PATIENTS WITH OCCLUSIVE DISEASES OF THE LOWER LIMBS ARTERIES	71
V.I. Pertsov, O.V. Mamunchak, I.V. Pertsov EXPERIENCE OF MINIINVASIVE METHODS OF TREATMENT OF PATIENTS WITH VARICOUS DISEASE WITH ACUTE TROMBOHLEBITIS	76
A.V. Pyptiuk, S.B. Telemukha, O.I. Dub, L.B. Telemukha METHODS OF TREATMENT OF PATIENTS WITH CHRONIC WOUNDS DEFECTS OF THE LOWER EXTREMITIES OF DIFFERENT GENESIS	79

O.V. Pyptiuk, Yu.B. Motsiuk SOME ASPECTS OF THE PATHOGENESIS OF VENOUS THROMBOEMBOLISM IN PREGNANT WOMEN	85
I.S. Pulyaeva EXAMINATION OF PATIENTS WITH CAROTID ARTERY STENOSIS BEFORE SURGERY	89
M.V. Syroyid, I.M. Vojtanovsky, O.I. Martynyuk, V.Ye. Malytsky, V.M. Maykut, R.M. Pavchak, R.V. Gurskyi REPEATED SURGERY OF THE EXTRACRANIAL ARTERIES	93
O.V. Sokolov DIFFERENTIATED APPROACH TO THE CORRECTION OF POST-SURGICAL RECURRENCE OF DECOMPENSATED FORMS OF VARICOSE VEINS OF THE LOWER EXTREMITIES	96
O.Yu. Usenko, M.O. Artemenko, O.P. Dmytrenko, A.S. Akhmadi MODERN APPROACHES TO TACTICS AND STRATEGY OF TREATMENT OF THROMBO- PHLEBITIS OF THE SUBCUTANEOUS VEINS OF THE LOWER EXTREMITIES	101
L.M. Chernukha, M.V. Chehlov, A.M. Rjabokon, E.A. Stolyarchyk ENDOVENOUS ELECTRIC WELDING AS A MODERN AND EFFECTIVE TECHNIQUE MINIMALLY INVASIVE TREATMENT OF VARICOSE VEINS OF LARGE DIAMETERS	107
L.M. Chernukha, A.A. Guch, E.P. Tumasova PATIENTS AT HIGH RISK OF DEVELOPING VENOUS TROPHIC ULCERS AFTER AN EPISODE OF DVT... SOME ASPECTS OF PATHOGENESIS, IS IT POSSIBLE TO PREDICT THE OCCURRENCE OF TROPHIC DISORDERS?.....	114
V.A. Chernyak, V.M. Rogovsky, Y.V. Nahaliuk, Y.Y. Sivash, N.V. Schepetov K.K. Karpenko RESULTS OF THE TREATMENT OF MAJOR VACUUM WOUNDS IN THE UNITED KING- DOM'S OPERATION IN THE EASTERN UKRAINE FOR THE PERIOD FROM 2014 TO AND QUARTER OF 2019	130
M.V. Chekhlov, A.M. Ryabokon, E.A. Stolarchuk, L.V. Bulatova MINIINVASIVE METHODS OF PHLEBECTOMY IN THE TREATMENT OF VARICOSAL EXTENSION OF THE LEGS OF THE PERFORANT TYPE	140

ПРАВИЛА ДЛЯ АВТОРІВ

Збірник наукових праць «Науковий вісник Ужгородського університету, серія «Медицина»» є науковим періодичним фаховим виданням у таких галузях, як фундаментальні медичні науки, клінічна і експериментальна медицина і стоматологія.

Редакція збірника наукових праць «Науковий вісник Ужгородського університету, серія «Медицина»» в своїй роботі дотримується розділу II «Рекомендацій щодо проведення, звітності, редагування та публікації наукової роботи у медичних журналах» Міжнародного комітету редакторів медичних журналів (<http://www.icmje.org/icmje-recommendations.pdf>).

Редакційна колегія приймає роботи українською та англійською мовами, які раніше не публікувалися та не подавалися до інших видань.

У збірнику наукових праць публікуються повнорозмірні оригінальні статті, огляди, лекції, короткі повідомлення, рекомендації практикуючим лікарям, опис випадків із практики, інформація про наукові форуми.

Усі рукописи анонімно рецензуються досвідченими фахівцями редколегії та редакційної ради журналу.

Авторський рукопис українською або англійською мовою надсилається до редакції в електронному варіанті, до якого додається один друкований примірник. У кінці статті автори ставлять свої підписи, дату.

Оформлення рукопису: формат сторінок – А4, шрифт Times New Roman, розмір шрифту – 14, інтервал між рядками – 1,5; поля: зліва, зверху та знизу – 20 мм, справа – 10 мм.

До рукопису додається:

- Офіційне направлення до редакції від установи, де працюють автори.

- Відомості про авторів. Послідовно вказати для всіх авторів рукопису: прізвище, ім'я, по батькові повністю, науковий ступінь, вчене звання, посада, місце роботи, навчання (найменування установи або організації, включаючи підрозділ, кафедру), адресу електронної пошти, ідентифікатор учасника ORCID (якщо наявний).

Обсяг статті – не менше 5 сторінок (включаючи таблиці, рисунки).

Обов'язкові складові статті та послідовність їх викладення:

1. УДК.

2. Ініціали та прізвища авторів. Ініціали і першу букву прізвища друкують великими літерами, інше – малими.

3. Адреса електронної пошти одного з авторів для листування.

4. Повна офіційна назва наукового чи навчального закладу, де працюють автори, факультет, кафедра, місто (курсивом). Якщо в дослідженні брали участь автори з різних установ, слід співвіднести назви установ і прізвища авторів за допомогою цифрових індексів у верхньому регістрі.

5. Назва статті без аббревіатур та скорочень. Тільки першу літеру назви друкують великою, інше – малими.

6. Текст резюме двома мовами – українською та англійською. Обсяг – не менше 1800 знаків. Резюме повинні повністю відповідати одне одному і містити коротко викладені вступ, мету дослідження, матеріали та методи, результати досліджень та їх обговорення, висновки. Першим друкують резюме мовою, якою написана стаття. Резюме англійською мовою (в разі статті англійською – українською) повинно повторити ініціали та прізвища авторів, повну назву наукового закладу чи установи, де працюють автори, факультет, кафедру, місто (курсивом), назву статті (без аббревіатур та скорочень). Прізвища авторів англійською повинні бути транслітеровані або за усталеною транслітерацією, використаною для попередньо опублікованих робіт, або за транслітерацією згідно з постановою КМУ №55 від 27.01.2010 «Про впорядкування транслітерації українського алфавіту латиницею» (<http://slovyk.ua/services/translit.php>). Географічні назви також транслітерувати відповідно до вимог законодавства.

7. Ключові слова.

8. Key words.

9. У тексті статті, якщо йдеться про викладення результатів наукових досліджень, необхідно виділити півжирним шрифтом такі пункти:

- Вступ.

- Мета дослідження.

- Матеріали та методи.

- Результати досліджень та їх обговорення.

- Висновки.

10. Інформація про конфлікт інтересів.

11. Інформація про фінансування.

12. Особистий внесок кожного автора у виконання роботи.

13. Список використаної літератури.

Конфлікт інтересів може виникати в тому випадку, якщо один з учасників процесу публікації та рецензування (автор, рецензент або редактор), має зобов'язання, які могли б вплинути на його думку. Причинами конфлікту інтересів можуть бути фінансові та особисті відносини, наукове суперництво, інтелектуальні пристрасті як безпосередньо учасників видавничої діяльності (авторів, рецензентів, редакторів), так і їх близьких родичів. Наявність конфлікту інтересів не може стати причиною відмови у

публікації. Виявлене редакцією приховування авторами потенційних або явних конфліктів інтересів може стати причиною відмови.

Автори повинні інформувати редакцію про джерело підтримки дослідження у вигляді грантів, обладнання, лікарських препаратів; гарантувати, що вони не отримували ніяких винагород ні в якій формі від фірм-виробників лікарських препаратів, медичного обладнання та матеріалів, у тому числі конкурентів, здатних вплинути на результати роботи. Зазначати розмір фінансування не потрібно.

Список використаної літератури повинен містити праці за останні 5 років. В оригінальних статтях цитують більше 10 джерел, в оглядах – більше 30.

Список використаної літератури нумерується по порядку, подається за порядком цитування і повинен бути оформленим за Ванкуверським стилем (Vancouver style) (<http://guides.lib.monash.edu/citing-referencing/vancouver>).

У тексті рукопису посилання на використані джерела позначаються відповідно цифрами в квадратних дужках. На автореферати і дисертації – не посилатися.

Якщо джерело літератури написано за допомогою кириличного алфавіту, то його бібліографічний опис здійснюється також за Ванкуверським стилем із обов'язковою подальшою транслітерацією відповідно до вимог законодавства. Назву статті можна або перекласти англійською, або транслітерувати.

Відповідно оформлене за Ванкуверським стилем кириличне джерело можна транслітерувати на сайтах

• українська транслітерація: <http://slovyk.ua/services/translit.php>

• російська транслітерація: <http://ru.translit.net>

Назви англійських журналів скорочують відповідно до вимог Національної медичної бібліотеки США (<https://www.ncbi.nlm.nih.gov/nlmcatalog/journals%2021>). Назви журналів кирилицею не скорочують.

Після транслітерованого кириличного джерела в квадратних дужках вказати [In Ukrainian] або [In Russian].

Якщо у публікації є DOI, то його необхідно вказати останнім. Перед DOI не ставиться крапка, або інші розділові знаки.

Подаємо приклади (<https://goo.gl/mzwzJ5>) оформлення списку посилань за Ванкуверським стилем.

Стаття з журналу (1–6 авторів): Petitti DB, Crooks VC, Buckwalter JG, Chiu V. Blood pressure levels before dementia. Arch Neurol. 2005 Jan 12;62(1):112-6.

Nemets AI, Vavriv DM. Vzaimodeistvie vysokochastotnykh i nizkochastotnykh kolebaniy v sinkhroniziruemom generatore. Izvestiia vysshikh uchebnykh zavedenii. Radioelektronika. 2015;58(12):53-61. [In Russian].

Polshchikov KO, Lavrut OO. Matematichna model protsesu obminu informatsiyu. Sistemi obrobki informatsiyi [Internet]. 2007;1(13):82–3. Available from: <http://sit.nuou.org.ua/article/view/39029>. [In Ukrainian] DOI 10.1109/25.966585

Стаття з журналу (7 і більше авторів): Hallal AH, Amortegui JD, Jeroukhimov IM, Casillas J, Schulman CI, Manning RJ, et al. Magnetic resonance cholangiopancreatography accurately detects common bile duct stones in resolving gallstone pancreatitis. J Am Coll Surg. 2005 Jun 12;200(6):869-75.

Baturyn SA, Diachenko NK, Lozhkin RN, Ilchenko AS, Kuriata LD, Shumko VH, et al. Rozrobka matematychnoi modeli vidkladannia sazhi u filtri vidpratsovanykh haziv avtomobilia. Visnyk Kharkivskoho derzhavnoho tekhnichnoho universytetu. Seriya tekhnichni nauky. 2013; 4(67):75-9. [In Ukrainian].

Назви морфологічних структур у статті повинні відповідати Міжнародним анатомічній та гістологічній номенклатурам – українському стандарту, найменування фізичних величин та одиниць вимірювання – Міжнародній системі СІ. При викладенні методики експериментального дослідження слід підтвердити дотримання «Порядку проведення науковими установами дослідів, експериментів на тваринах», затвердженого наказом МОНМС України №249 від 01.03.2012.

Фотографії і діаграми надаються у електронному вигляді у тексті статті. Фотографії повинні бути чіткими із роздільною здатністю не менше 300 dpi, можуть бути як кольоровими, так і чорно-білими. Фотографії і діаграми у друкованому варіанті збірника будуть тільки чорно-білими. Відокремлення певних елементів діаграми або фотографії повинно забезпечити можливість їх відрізнення без використання кольорів.

Автор відповідає за зміст та достовірність матеріалу статті. Статті, що не відповідають Правилам, не публікуються.

Друкований варіант статті разом із CD/DVD диском просимо надсилати за адресою:
88000, м. Ужгород, площа Народна, 1.

Деканат медичного факультету УжНУ: в редакцію журналу
«Науковий вісник Ужгородського університету», серія «Медицина».

E-mail: visnikuznu@gmail.com

Телефон секретаря редколегії: +38050-913-50-74 (з 14.00 до 17.00), +38099-478-98-47

ВИМОГИ ДО ЕЛЕКТРОННОГО ВАРІАНТУ СТАТТІ

Стаття надсилається на адресу редколегії: anatomy.uzh@gmail.com, набраною в текстовому редакторі «Word for Windows» 2007–2016. Шрифт – «Times New Roman».

Не допускається: розставлення переносів, застосування стилів, розривів розділів або сторінок. Для вставки символів використовується шрифт «Symbol».

Вимоги до файлу: файл називається за прізвищем першого автора українською мовою. Всі складові статті, включаючи таблиці та рисунки, повинні міститися в одному файлі. Таблиці виконуються лише у книжному форматі. Кожна стаття надсилається окремим файлом.